LIBRO DE CASOS CLÍNICOS

Reunión de Casos Clínicos

"Carlos Santos"

Antequera 2023

ISBN: 978-84-09-56730-0

saedyn
Sociedad Andaluza de
Endocrinología, Diabetes y Nutrición

Indice

DIABETES MELLITUS

Caso 01
GAP GLUCÉMICO EN GLICOSILADORES RÁPIDOS: A PROPÓSITO DE UN CASO . . . . . Pág. | 13
Bravo Matilla, V.; Napky Rajo, J.S.; Gómez Almendros, R.; Lozano Aida, C.; Silva Fernández, M.; Ramos Zaldívar, H.M.

Caso 02
JOVEN TRASPLANTADO HEPÁTICO CON ISCI SISTEMA TANDEM SOMETIDO A INTERVENCIÓN POR RADIOLOGÍA INTERVENCIONISTA . . . . . Pág. | 17
García Torres, F.; Vallejo Herrera, M.J.; Bautista Recio, C.; Ruiz de Adana, M.S.

Caso 03
CETOACIDOSIS DIABÉTICA ASOCIADA A TRATAMIENTO INMUNOMODULADOR . . . . . Pág. | 21
Zayas Aguilar, I.; Sánchez Toscano, E.; Cornejo Domínguez, J.; Vílchez López F.J.

Caso 04
CUANDO AL DEBUT DE UNA DIABETES TIPO 1 SE LE UNE UNA DEMENCIA RÁPIDAMENTE PROGRESIVA, ¿ES CASUALIDAD O MISMA CAUSALIDAD? . . . . . Pág. | 25
Luna López,V.; Gallego Romero, I.; Escobar Sevilla, J.; Novo Rodríguez, C.; Piédrola Maroto, G.; Muñoz Garach, A.; López de la Torre Casares, M.

Caso 05
¿QUÉ HAY DETRÁS DE UNA DIABETES MELLITUS TIPO 1 DE DIFÍCIL CONTROL? . . . . . Pág. | 30
Marginean, D.L.; Serrano Laguna,M.C.; Alzás Teomiro, C.M.; Moreno Moreno, P.; Gálvez Moreno, M.A.

Caso 06 ***Premio al mejor Caso Clínico de Diabetes Mellitus***
CUANDO LOS SÍNDROMES POCO FRECUENTES SE VUELVEN FRECUENTES . . . . . Pág. | 34
Hevilla Sánchez, F.; Doulatram Gamgaram, V.K.; Ruíz García, I.

Caso 07
EDEMA Y PRESBICIA AL DEBUT DE UNA DIABETES TIPO 1 . . . . . Pág. | 38
Amuedo Domínguez, S.; Piñar Gutiérrez, A.; Bellido Castañeda, V.; Gros Herguido, N.; Remón Ruiz, P.; López Gallardo, G.; Soto Moreno, A.

Índice

Caso 08
DIABETES: CLAVE DE UN DIAGNÓSTICO COMPLEJO . . . . . Pág. | 41
Moyano Sánchez, A.M.; Marginean, D.L.; Pérez Reyes, P.; Moreno Moreno, P.; Gálvez Moreno, M.A.

Caso 09
DIABETES MELLITUS: DISTINTAS CARAS DE UNA MISMA MONEDA. . . . . Pág. | 45
Rodríguez Juárez, R.; Martínez Silla, E.; García Sánchez, J.; Andreo López, M.C.; Berrio Miranda, M.

Caso 10
PARKINSONISMO DIABÉTICO: DE HIPERGLUCEMIA A BRADICINESIA . . . . . Pág. | 48
Torres Degayón, S.; Baena Ariza, L.; Remón Ruiz, P.J.; Piñar Gutiérrez, A.; Dios Fuentes, E.; Hernández Reina, C.; Oulad Ahmed, B.; González Gracia, L.; Amuedo Domínguez, S.; Canelo Moreno, J.M.; Soto Moreno, A.

Caso 11
ENTONCES, ¿PRESCRIBO O NO PRESCRIBO INSULINA? . . . . . Pág. | 51
Moreno Martínez, M.; Segarra Balao, A.; Prior Sánchez, I.; Soria Becerra, M

Caso 12
EN BÚSQUEDA DEL AUMENTO DE INCIDENCIA DE DIABETES MELLITUS TIPO 1 EN UNA DETERMINADA ÁREA SANITARIA DE SALUD . . . . . Pág. | 54
Serrano Laguna, M.C.; Barrera Martín, A.; Silva Fernández J.; Gálvez Moreno, M.A.

Caso 13
DOBLE SINSENTIDO DIABÉTICO . . . . . Pág. | 57
Baena Ariza, L; Torres Degayón, S.; Hernández Reina, C.; González Gracia, L.; Oulad Ahmed, B.; Amuedo Domínguez, S.; Canelo Moreno, J.M.; Soto Moreno, A.; Pumar López, A.

ENDOCRINOLOGÍA

Caso 14
SÍNDROME DE SWYER: A PROPÓSITO DE UN CASO . . . . . Pág. | 60
Domínguez Rabadán, R.; Florencio Ojeda, L.; Laínez López, M.; Rebollo Pérez, M.I.

Caso 15
FIBROSIS QUÍSTICA EN EL ADULTO: UNA PATOLOGÍA QUE PUEDE PASAR DESAPERCIBIDA . . . . . Pág. | 63
Vallejo Herrera, V. (1); Maldonado Araque, C. (2); Gomes Porras, M. (2); Serrano Puche, F. (1)

Índice

Caso 16
LA IMPORTANCIA DEL MANEJO MULTIDISCIPLINAR EN ONCOENDOCRINOLOGIA . . . . . Pág. | 67
Vallejo Herrera, M.J.1; Bautista Recio, C.1; Vallejo Herrera, V.2; González Romero,S.

Caso 17
METÁSTASIS TIROIDEA DE ADENOCARCINOMA DE COLON. UNA LOCALIZACIÓN INFRECUENTE . . . . . Pág. | 71
Ariza Jiménez, J.A.; Romero Porcel, J.A.; Caballero Segura, M.J.

Caso 18
SIADH PARANEOPLÁSICO CON RECEPTORES DE SOMATOSTATINA. . . . . Pág. | 74
Redondo Torres, E.; Andreo López, M.C.; García Sánchez. J.; Avilés Pérez, M.D.; López-Ibarra Lozano, P.J.

Caso 19
MUJER JOVEN CON HEPATOMEGALIA MASIVA. . . . . Pág. | 78
Bautista Recio, C.; Vallejo Herrera, V.; Maldonado Araque, C.; Alonso Gallardo, S.; Alés Díaz, I.; Almaraz Almaraz, M.C.; González Romero, S.

Caso 20
HIPERANDROGENISMO EN UNA MUJER POSTMENOPÁUSICA . . . . . Pág. | 83
Sánchez Toscano, E.; Zayas Aguilar, I.; Benavides de la Fuente, C.; Vílchez López, F.J.

Caso 21
LA LEY DE MURPHY, TODO LO QUE PUEDA IR MAL, IRÁ MAL. . . . . Pág. | 87
Soria Becerra, M.; Segarra Balao, A.; Jiménez Aceituno, M.; Romo Remigio, R.C.; Gutiérrez Alcántara, C.

Caso 22
MIOCARDIOPATÍA DILATADA E INSUFICIENCIA CARDÍACA CONGESTIVA REVERSIBLE SECUNDARIA A HIPOPARATIROIDISMO POSTQUIRÚRGICO . . . . . Pág. | 92
González Duarte D.; Bruttini, O.; Ruiz Navas, F.

Caso 23
RADIOFRECUENCIA PARA TRATAR LA HIPERCALCEMIA . . . . . Pág. | 96
Maldonado Araque, C.; Gomes Porras, M.; García Torres, F.; Bautista Recio, C.; Vallejo Mora, R.; Vallejo Herrera, V.

Caso 24
DISFUNCIÓN HIPOFISARIA Y TIROIDEA EN ESCLEROSIS TUBEROSA: ¿HALLAZGO INCIDENTAL O PARTE DEL SÍNDROME? . . . . . Pág. | 100
Jiménez Aceituno, M.; Moreno Martínez, M.; Casamayor Escriva, L.

Índice

Caso 25
MÁS ALLÁ DEL RIESGO CARDIOVASCULAR EN LA ETIOLOGÍA DE LOS EVENTOS MAYORES: UN CASO INFRECUENTE . . . . . Pág. | 103
Rodríguez de Vera Gómez, P.; Jiménez Varo, I.; Tous Romero, M.C.; Torrecillas del Castillo, E.; Peinado Ruiz, M.; Martínez Brocca, M.A.

Caso 26
MANEJO MULTIDISCIPLINARIO DEL SÍNDROME DE VON HIPPEL-LINDAU: PECULIARIDADES DE UN SÍNDROME PECULIAR. . . . . Pág. | 105
Tomás Gómez , P.; Gómez Almendros, R.; Napky Rajo, J.S.; Ramos Zaldívar, H.M.; Lozano Aida, C.; Silva Fernández, M.; Alves da Conceição, T.M.; Fuentes Porcel, O.; Muñoz Pérez, N.; Villar del Moral, J.; Cepero García, D.

Caso 27
EL CUSHING, EL FEO Y ¿EL MALO? . . . . . Pág. | 109
Soria Utrilla, V.; Navas Vela, L.I.; Gómez Pino, J.; Doulatram Gamgaram, V.K.; Adarve Castro, A.

Caso 28
DISTINGUIR HIPERTIROIDISMO E HIPOTIROIDISMO NO SIEMPRE ES FÁCIL . . . . . Pág. | 114
Ruiz García, I.; Hevilla Sánchez, F.; Doulatram Gamgaram,V.K.

Caso 29
TALLA BAJA Y RETRASO PUBERAL SECUNDARIO A HIPOGONADISMO HIPOGONADOTROPO ADQUIRIDO. . . . . Pág. | 116
Morales Lucena, C.J.; Zayas Aguilar, I.; Sánchez Toscano, E.; Tapia Ceballos, L.

Caso 30
UN TIROIDES CULPABLE DE UNA MARCHA INESTABLE. . . . . Pág. | 120
Pérez Reyes, P.; Rebollo Román, Á.; León Idougourram, S.; Padillo Cuenca, J.C.; Gálvez Moreno, M.A.

Caso 31
NADA ES LO QUE PARECE . . . . . Pág. | 123
Del Arco Romualdo, B.; Moreno-Taboada, C.; Patricia Alonso, S.; Gómez Pino, J.

Caso 32
HIPOFOSFATEMIA ¿QUÉ HAY DETRÁS? . . . . . Pág. | 126
Canelo Moreno, J.M.; Amuedo Domínguez, S.; Pumar López, A.; Acosta Delgado, D.; López Gallardo, G.; Mangas Cruz, M.A.

Índice

Caso 33 ***Premio al mejor Caso Clínico de Endocrinología***
HIPOCALCEMIA NEONATAL DE CAUSA MATERNA . . . . . Pág. | 129
Puzigaca, P.; Romero Muñoz, M.; Gallego Díaz, C.; Acosta Gordillo, L.; Hidalgo Cáceres, P.; Cózar León, M.V.

Caso 34
¡TENGO UNA IDEA!: ^{18}F-COLINA COMO ALTERNATIVA DIAGNÓSTICA EN HIPERPARATIROIDISMO PRIMARIO . . . . . Pág. | 132
Peinado Ruiz, M.; Méndez Muros, M.; Rodríguez De Vera Gómez, P.; Torrecillas del Castillo, E.; Rodríguez Jiménez, B.; Colchón Fernández, M.J.; Martínez Brocca, M.A.

Caso 35
"NO ES LO QUE PARECE". GANGLIONEUROMA SUPRARRENAL. A PROPÓSITO DE UN CASO . . . . . Pág. | 136
Galván Díaz, B.; Tomé Fernández Ladreda, M.; Caballero Segura, M.; Jiménez Millán, A.I.; Carral San Laureano, F.; Ayala Ortega, C.

Caso 36
PANCREATITIS RECIDIVANTE: NO TODO LO EXPLICA LA GENÉTICA . . . . . Pág. | 139
Rodríguez Jiménez, B.; Rodríguez de Vera Gómez, P.; González Aguilera, B.; Arrobas Velilla, T.; Torrecillas del Casillo, E.; Martínez Brocca, M.A.

Caso 37
DIAGNÓSTICO Y MANEJO DE HEMORRAGIA SUPRARRENAL ESPONTÁNEA . . . . . Pág. | 143
Damas Fuentes, M.; López Montalbán, A.; Fernández Valero, A.; Tinahones Madueño, F.J.

Caso 38
HALLAZGOS INESPERADOS EN UN F^{18}-DOPA PET . . . . . Pág. | 147
González Gracia, L.; Dueñas Disotuar, S.; De Lara Rodríguez, I.; Romero Lluch, A.; Navarro González, E.

Caso 39
CUANDO LA LUMBALGIA DEL EMBARAZO ES OTRA COSA . . . . . Pág. | 150
Sánchez-Prieto Castillo, M.; Romo Remigio, R.C.; Soria Becerro, M.; Jiménez Aceituno, M.; Martínez Parra, P.

Caso 40
REDIFERENCIACIÓN: CARCINOMA PAPILAR DE TIROIDES REFRACTARIO A RAI . . . . . Pág. | 153
López Montalbán, A.; Fernández Valero, A.; Simón Frapolli, V.J.; García Alemán, J.; Tinahones Madueño, F.J.

Índice

Caso 41
LIPODISTROFIA PARCIAL ASOCIADA A ENVEJECIMIENTO PREMATURO. A PROPÓSITO DE UN CASO . . . . . Pág. | 157
Rodríguez Ortega, P.; Cózar Dueñas, M.; Hitos González, C.

Caso 42
HIPERCOLESTEROLEMIA GRAVE POR ENFERMEDAD LISOSOMAL. . . . . Pág. | 158
Alonso Gallardo, S.P.; Soria Utrilla, V.; Navas Vela, L.I.; González Molero, I.

Caso 43
TNE PANCREÁTICO CON METÁSTASIS HEPÁTICAS EN CONTEXTO DE NEUROFIBROMATOSIS TIPO 1 . . . . . Pág. | 160
Doulatram Gamgaram, V.K.; Ruiz García, I.; Hevilla Sánchez, F.

Caso 44
HIPOGONADISMOS EN ENDOCRINOLOGÍA. CUANDO TRATARLOS NO ES SUFICIENTE. . Pág. | 164
Hernández Reina, C.; Dueñas Disotuar, S.; De Lara Rodríguez, I.; González Gracia, L.; Oulad Ahmed, B.; Amuedo Domínguez, S.; Canelo Moreno, J.M.; Baena Ariza L; Torres Degayón S.; Soto Moreno, A.

Caso 45
INVASIÓN FÚNGICA TIROIDEA EN PACIENTE CON INMUNOTERAPIA. . . . . Pág. | 167
Martínez Silla, E.; Andreo López, M.C.; Redondo Torres, E.; Rodríguez Juárez, R.; García Sánchez, J.

Caso 46
UNA CAUSA INFRECUENTE DE INSUFICIENCIA ADRENAL E HIPOGONADISMO SECUNDARIO . . . . . Pág. | 169
Hayón Ponce, M.; De Gusmão Ramos Marques Pinto, M.I.; Blánquez Martínez, D.; Hassan Bennis, M.

Caso 47
OTRA CAUSA DE ELEVACIÓN DE CATECOLAMINAS MÁS ALLÁ DEL FEOCROMOCITOMA . . . . . Pág. | 172
Navarro Pelayo Torres, I.; Fokina, T.; Vico Jiménez, J.; Siles Guerrero, V.; Muñoz Garach, A.; López de la Torre Casares, M.

Caso 48
CUANDO ESTUDIANDO UNA SILLA TURCA VACÍA SE ACABA TRATANDO UNA FORMA RARA DE OSTEOPOROSIS INFANTO-JUVENIL... . . . . Pág. | 176
Segarra Balao, A.; Vera Tuñón, E.; Casamayor Escriva, L.; Jiménez Aceituno, M.

Índice

Caso 49
UNA MASA TIROIDEA PÉTREA . . . . . Pág. | 179
Caballero Segura, M.J.; Carral San Laureano, F.; Ariza Jiménez, J.A.; Galván Díaz, B; Tomé Fernández-Ladreda, M.; Jiménez Millán, A.I.

Caso 50
UNA CAUSA POCO FRECUENTE DE DIABETES INSÍPIDA CENTRAL . . . . . Pág. | 181
Fernández Valero, A.; Simón Frapolli, V.J.; Damas Fuentes, M.; Maraver Selfa, S.; Tinahones Madueño, F.J.

Caso 51
NO TODA PTH ELEVADA ES UN HIPERPARATIROIDISMO . . . . . Pág. | 185
Gómez Pino, J.; Del Arco Romualdo, B.; Moreno-Torres Taboada, C.; Gonzalo Marín, M.; Olveira Fuster, G.

Caso 52
EN LA REGIÓN CERVICAL . . . . . Pág. | 186
Muñoz Garach, Araceli; Escobar Sevilla, J.; Palacios Morenilla, C.B.

Caso 53
MASA SUPRARRENAL PRODUCTORA DE CORTISOL Y ANDRÓGENOS: UN DIAGNÓSTICO INUSUAL . . . . . Pág. | 188
Tomé Fernández-Ladreda, M.; Caballero Segura, M.; Galván Díaz, B.; Carral San Laureano, F.; Ayala Ortega, M.C.; Jiménez Millán, A.I.

NUTRICIÓN

Caso 54
OSTEOPOROMALACIA: A PROPÓSITO DE UN CASO . . . . . Pág. | 193
Napky Rajo, J.S.; Silva Fernández, M.; Lozano Aida, C.; Gómez Almendros, R.

Caso 55
LO QUE SE OCULTABA TRAS UN DIAGNÓSTICO DE DISFAGIA PSICÓGENA 8 AÑOS DESPUÉS . . . . . Pág. | 197
García Sánchez, J.; García Piorno, A.; Andreo López, M.C.; Martínez Silla, E.; Rodríguez Juárez, R.; López-Ibarra Lozano, P.J.

Caso 56
CUANDO SE TE VA LA PINZA . . . . . Pág. | 201
Alzás Teomiro, C.M.; García Ramírez, M.I.; Rebollo Román, A.; Molina Puerta, M.J.

Índice

Caso 57 ***Premio al mejor Caso Clínico de Nutrición***
GASTROPARESIA DE ORIGEN PARANEOPLÁSICO CON UN COMPLEJO ABORDAJE NUTRICIONAL . . . . . Pág. | 204
León Idougourram, S.; García Ramírez, M.I.; Alzás Teomiro, C.M.; Muñoz Jiménez, C., Herrera Martínez, A.D., Gutiérrez Alcalá, S.; Calañas Continente, A.J.

Caso 58
FALLO HEPÁTICO AGUDO EN JOVEN TRAS CIRUGÍA BARIÁTRICA: CUANDO NO ES ORO TODO LO QUE "REDUCE" . . . . . Pág. | 208
González Navarro, I.; Oulad Ahmed, B.; González Gracia, L.; Amuedo, Domínguez, S.; Canelo Moreno, J.M.; Hernández Reina, C.; Soto Moreno, A.; García Luna, P.P.

Caso 59
LA NUTRICIÓN COMO PARTE FUNDAMENTAL DEL MANEJO DEL ABDOMEN CATASTRÓFICO . . . . . Pág. | 211
Oulad Ahmed, B.; Piñar Gutiérrez, A.; Serrano Aguayo, P.; González Gracia, L.; González Navarro, I.; Martínez Ortega, A.J.; Pereira Cunill, J.L.; Hernández Reina, C.; Baena Ariza, L.; Torres Degayón, S.; Soto Moreno, A.; García Luna, P.P.

Caso 60
DEVOLVIENDO EL SABOR A LA VIDA: A PROPÓSITO DE UN CASO DE DISFAGIA . . . . . Pág. | 214
Moreno-Torres Taboada, C.; Alonso Gallardo, S.P.; Soria Utrilla, V.; Lorenzo Hernández, E.

Caso 61
PORFIRIA AGUDA INTERMITENTE, LA GRAN SIMULADORA . . . . . Pág. | 217
Torrecillas del Castillo, E.; González Aguilera, B.; Rodríguez de Vera, P.; Peinado Ruiz, M.; Martínez Brocca, M.A.

Caso 62
HIPOALBUMINEMIA EN CARDIOPATIA CONGENITA . . . . . Pág. | 219
García Ramírez, M.I.; Moyano Sánchez, A.M.; Muñoz Jiménez, C.; Molina Puerta, M.J.

Caso 63
DESNUTRICIÓN LINFÁTICA . . . . . Pág. | 223
Escobar Sevilla, J.; Palacios Morenilla, C.B.; Gallego Romero,I.

Caso 64
UN TCA INSÍPIDO . . . . . Pág. | 226
Romo Remigio, R.C.; Prior Sánchez, M.I.; Vera Tuñón, E.; Sánchez-Prieto Castillo, M.; Segarra Balao, A.; Soria Becerra, M.

Índice

OBESIDAD

Caso 65
LA CIRUGÍA BARIÁTRICA: UN VIAJE INESPERADO . . . . . Pág. | 231
Gomes Porras, M.; García Torres, F.; Vallejo Herrera, M.J.; García Arnés, J.; Valdés Hernández, S.

Caso 66
LA TRISTE REALIDAD DE JAÉN, ¿EXISTE LA EQUIDAD EN EL SAS?. . . . . Pág. | 235
Barranco Ochoa, J.D; De Damas Medina, M; Segarra Balao, A; Jiménez Aceituno, M; Soria Becerra, M.; Gutiérrez Alcántara, C.

Caso 67
OBESIDAD ENDÓGENA: CUANDO EL ORIGEN ES TAMBIÉN UNA RAZÓN DE PESO . . . . Pág. | 239
Simón Frapolli, V.J.; Damas Fuentes, M.; López Montalbán, A.; Picón César, M.J.; Tinahones Madueño, F.J.

Caso 68 ***Premio al mejor Caso Clínico de Obesidad***
ESTUDIO GENÉTICO EN PACIENTE CON OBESIDAD. . . . . Pág. | 244
Martínez Hartmann, A.; Larrán Escandón, L.; Mateo Gavira, I.; Sánchez Toscano, E.; Lucena Morales, C.

Caso 69
CUANDO EL ÉXITO SE VUELVE AMARGO: HIPOGLUCEMIAS POST-CIRUGÍA BARIÁTRICA . . . . . Pág. | 248
Piñar Gutiérrez, A.; Oulad Ahmed, B.; González Gracia, L.; Gónzalez Navarro, I.; López Gallardo, G.; Serrano Aguayo, P.; Martínez Ortega, A..J.; Pereira Cunill, J.L.; Hernández Reina, Baena Ariza, L.; Torres Degayón, S.; Soto Moreno, A.; García Luna, P.P.

Caso 70
LO QUE ESCONDE LA DIARREA DEL VIAJERO . . . . . Pág. | 253
León Utrero, S.; Redondo Torres, E.; García Sánchez, J.; López-Ibarra Lozano,P.J.

Caso 71
LO QUE EL OJO NO VE Y EL PACIENTE NO CUENTA . . . . . Pág. | 256
Gallego Díaz, C.; Carretero Marín, C.; Puzigaca, P.; Cózar León, M.V.

Caso 72
OBESIDAD E INSUFICIENCIA CARDÍACA. UNA "TERAPIA MILAGROSA" PARA AMBAS. . . Pág. | 259
de Damas Medina, M.; Barranco Ochoa, J.D.; Jiménez Aceituno, M.; Martínez Ramírez, M-J.

Índice

Caso 73
DIABETES MELLITUS TIPO 1 Y CIRUGÍA BARIÁTRICA: UNA OPCIÓN A CONSIDERAR . . . . Pág. | 262
Colchón, M.J.; Serrano, I.; Tous, M.; Rodríguez de Vera, P.; Torrecillas, E.;
Martinez Brocca, M.A.

Caso 74
MIGRACIÓN DE BANDA GÁSTRICA EN UNA MUJER GESTANTE . . . . . Pág. | 263
Navas Vela, L.I.; Gómez Pino, J.; Del Arco Romualdo, B.; Tomé García, M.; Ruiz García, I.

DIABETES MELLITUS

Caso 01 GAP GLUCÉMICO EN GLICOSILADORES RÁPIDOS: A PROPÓSITO DE UN CASO

AUTORES Y CENTROS DE TRABAJO

Bravo Matilla, V. (1); Napky Rajo, J.S. (1); Gómez Almendros, R. (1); Lozano Aida, C. (1); Silva Fernández, M. (1); Ramos Zaldívar, H.M. (2,3)

- *(1) Servicio de Endocrinología y Nutrición, Hospital Universitario Torrecárdenas, Almería*
  (2) Facultad de Medicina, Pontificia Universidad Católica de Chile, Santiago de Chile
  (3) Grupo de Investigación Médica de la Universidad Católica de Honduras

INTRODUCCIÓN

La hemoglobina glicosilada (HbA1c) es considerada el marcador de mayor relevancia para conocer el grado de control metabólico del paciente con diabetes y de la probabilidad de desarrollar complicaciones diabéticas crónicas, especialmente microvasculares (1).

Sin embargo, conocemos situaciones que modifican los valores de HbA1c y dificultan su interpretación, entre ellas la anemia ferropénica, hemoglobinopatías y la enfermedad renal crónica (2). Diferentes estudios han reportado que existe una variación entre la HbA1c y la estimación de la HbA1c por otros marcadores de control glucémico; a esta diferencia se le ha denominado *gap glucémico.*

Actualmente, la Monitorización Continua de Glucosa (MCG), nos facilita determinar el "gap glucémico", cuantificando la diferencia entre la HbA1c plasmática y el Indicador de Gestión de Glucosa (GMI) (1). Esta diferencia puede aumentar, especialmente entre los "glicosiladores rápidos" (GR), un fenotipo existente entre los pacientes con diabetes (2).

CASO CLÍNICO

Describimos el caso de una mujer de 70 años que acude a nuestra unidad de diabetes por primera vez tras el traslado de otra comunidad autónoma, se trata de una paciente con DM1 de 41 años de evolución y otros factores de riesgo cardiovascular: hipertensión arterial (TA 137/76 mmHg controlada con Losartan-Hidroclorotiazida), dislipemia (controlada con simvastatina 20 mg) y obesidad grado I (IMC 32 kg/m2). Analíticamente presentaba un LDL colesterol de 61 mg/dl y un Filtrado Glomerular de 89 ml/min. No presenta en el momento actual complicaciones diabéticas macro ni microvasculares. La HbA1c plasmática era de 9.31% asociada a un GMI de 7.2%, como se puede apreciar en la Fig. 1. La paciente presentaba hipoglucemias frecuentes, lo cual aumentaba la carga emocional asociada a la enfermedad.

La paciente realizaba tratamiento con Infusora Subcutánea Contínua de Insulina (ISCI) desde 2003 (Accuchek Roche) y MCG de escaneo intermitente (Free Style Libre 2). Se determinó un cociente GMI/HbA1c = 0.77, coincidente con este fenotipo GR. Para descartar un error de medida del sensor Free Style Libre 2, se determinó la glucemia capilar durante 90 días con un 493 datos (media diaria 5.5 controles). La glucemia capilar media fue de 200 mg/dl, lo cual corresponde con una HbA1c estimada de 7.78%, basado en el DCCT (6). Posteriormente, debido a dichos resultados, se evaluó la implantación de un sistema integrado para optimizar el control metabólico de la paciente.

Tras implantar el sistema híbrido de asa cerrada (MiniMed 780G asociada a sensor Guardian 4), la paciente consiguió una mejoría significativa en cuanto a HbA1c de 9,31 a 8,47%. Además, el Indicador de Gestión de Glucosa (ICG), equiparable a la medición del GMI, también mejoró de 7,2 a 6,8%, como se puede apreciar en la Fig. 2. A pesar de la mejora existente, el hecho de comenzar tratamiento con sistema integrado no consiguió reducir el gap glucémico. El cociente GMI/HbA1c se mantuvo en cifras similares, arrojando un resultado de 0.8, sugerente de ser un glicosilador rápido.

DISCUSIÓN

A pesar de que no existe una definición unánime de este fenotipo en la literatura científica, se ha propuesto para definirlo un cociente <0.9 entre GMI/HbA1c durante la MCG a 90 días (3). Se conoce que la probabilidad de desarrollar complicaciones metabólicas es mayor entre este subgrupo, probablemente porque la glicación es un determinante de los daños en los tejidos en la diabetes (3). También se ha observado que este fenotipo aparece en niños y adolescentes con Diabetes tipo 1 (DM1) (4) y en adultos con Diabetes tipo 2 (DM2), con lo que parece que no está circunscrito a un tipo de diabetes en concreto (5).

Existen diferentes teorías que pueden explicar el por qué de esta diferencia entre la HbA1c plasmática y el GMI, una de ellas es el exceso de adiposidad subcutánea. Un dato de interés es que este fenotipo GR se postula que aumenta entre los pacientes con diabetes que tienen un elevado porcentaje graso. La grasa subcutánea podría aumentar la presencia de Péptidos de Glicosilación Avanzada (AGEs) en la piel y eso alteraría los resultados en la medición del sensor, explicando dicha diferencia (3).

Existen una serie de condiciones que hay que tener en cuenta:

1. Existen altas posibilidades de sobredosificación de tratamiento con insulina ya sea con terapia multidosis o con infusión subcutánea contínua. Esto podría desencadenar episodios de hipoglucemia repetitivos al encontrar constantemente valores elevados de HbA1c.

2. Utilizar la HbA1c como único marcador de control metabólico puede someter al paciente a un control glucémico inapropiado aumentando también la carga emocional asociada a la diabetes.

3. Es posible que estos pacientes con el fenotipo GR se beneficien de objetivos de control metabólico más estrictos debido a su probabilidad mayor de desarrollar complicaciones diabéticas crónicas. La llegada de nuevas tecnologías aplicadas a la DM nos ofrece herramientas que permiten ver diferencias interindividuales, permitiendo una medicina más personalizada, evitando así la inercia terapéutica.

4. Es importante, a pesar de lo comentado previamente, valorar el riesgo-beneficio de la intensificación del tratamiento ya que conocemos que la edad avanzada es un factor limitante a la hora de establecer objetivos de control estrictos. Nuestra paciente tiene 70 años aunque es independiente para las actividades básicas de la vida cotidiana. Es necesario balancear dicho riesgo inherente a la intensificación del tratamiento con el grado funcional y la calidad de vida actual del paciente. De esa manera se establecerá un objetivo consensuado y racional.

CONCLUSIONES

Los avances futuros en diabetes deben centrarse en dos pilares:

– Implementar y estandarizar nuevos marcadores complementarios a la HbA1c para estimar de una forma más exacta el control metabólico.

– Mejorar la calidad de la MCG para reducir el gap glucémico y validar una definición unánime de GR en la literatura científica. Por el momento, parece que utilizar un cociente GMI/HbA1c <0.9 que identifique este fenotipo puede ayudar en la toma de decisiones terapéuticas con el fin de minimizar el riesgo de complicaciones agudas y crónicas.

REFERENCIAS BIBLIOGRÁFICAS

1. Cohen RM, Smith EP. Frequency of HbA1c discordance in estimating blood glucose control. Curr Opin Clin Nutr Metab Care. 2008 Jul;11(4):512-7.
2. Perlman JE, Gooley TA, McNulty B, Meyers J, Hirsch IB. HbA1c and Glucose Management Indicator Discordance: A Real-World Analysis. Diabetes Technol Ther. 2021 Apr;23(4):253-258.
3. Maran A, Morieri ML, Falaguasta D, Avogaro A, Fadini GP. The Fast-Glycator Phenotype, Skin Advanced Glycation End Products, and Complication Burden Among People With Type 1 Diabetes. Diabetes Care. 2022 Oct 1;45(10):2439-2444.
4. Piona C, Marigliano M, Mozzillo E, Di Candia F, Zanfardino A, Iafusco D, Maltoni G, Zucchini S, Piccinno E, Maffeis C. Evaluation of HbA1c and glucose management indicator discordance in a population of children and adolescents with type 1 diabetes. Pediatr Diabetes. 2022 Feb;23(1):84-89. doi: 10.1111/pedi.13299. Epub 2021 Dec 15. PMID: 34888998.
5. Fellinger P, Rodewald K, Ferch M, Itariu B, Kautzky-Willer A, Winhofer Y. HbA1c and Glucose Management Indicator Discordance Associated with Obesity and Type 2 Diabetes in Intermittent Scanning Glucose Monitoring System. Biosensors (Basel). 2022 Apr 29;12(5):288.
6. Rohlfing CL, Wiedmeyer H., Little RR et al: Defining the relationship between Plasma Glucose and HBA1c. Diabetes Care 2002; 25(2):275-278

ANEXO

Fig. 1: *Informe AGP de la primera visita (MCG con sensor Free Style Libre 2)*

ESTADÍSTICA Y OBJETIVOS DE GLUCOSA

21 abril 2022 - 19 julio 2022	**90 Días**
El sensor de tiempo está % activo	**94%**

Rangos y objetivos para	Diabetes de tipo 1 o tipo 2
Rangos de glucosa	**Objetivos** % de lecturas (Hora/Día)
Intervalo objetivo 70-180 mg/dL	Mayor que 70% (16h 48min)
Por debajo 70 mg/dL	Menor que 4% (58min)
Por debajo 54 mg/dL	Menor que 1% (14min)
Por encima 180 mg/dL	Menor que 25% (6h)
Por encima 250 mg/dL	Menor que 5% (1h 12min)

Cada 5% de aumento en el tiempo en el rango (70-180 mg/dL) es clínicamente beneficioso.

Glucosa promedio	**150** mg/dL
Indicador de gestión de glucosa (GMI)	**6,9% o 52 mmol/mol**
Variabilidad de la glucosa	**40,1%**

Definido como porcentaje del coeficiente de variación (%CV)

TIEMPO EN RANGOS

Muy alto >250 mg/dL	**6%**	(1h 26min)
Alto 181 - 250 mg/dL	**20%**	(4h 48min)
Intervalo objetivo 70 - 180 mg/dL	**69%**	(16h 34min)
Bajo 54 - 69 mg/dL	**4%**	(58min)
Muy bajo <54 mg/dL	**1%**	(14min)

Fig. 2: *Informe AGP tras implantar sistema integrado (MiniMed 780G asociada a sensor Guardian 4)*

Comparación de percentiles — 25-75% — 5-95% — Promedio (A)

Ratio de HC (g/U) * (A): 13.0 | 4.8 | 6.3 | 5.9 | 5.9

(B)

(A) Patrones hipoglucémicos (0) — N.º de episodios (diarios): 0.1 — Ninguna

Patrones hiperglucémicos (0) — N.º de episodios (diarios): 1.2 — Ninguna

Tiempo en rango: 3% / 17% / 79% / 1% — No disponible

Salidas de SmartGuard	(A)	(B)
No hay calibración	0	--
Infusión máxima de SmartGuard	0	--
Infusión mínima de SmartGuard	0	--
GS necesaria para SmartGuard	0	--
Algoritmo del sensor con lecturas infer. a las reales	0	--
Actualización del sensor	0	--
Sin valores glucosa sensor	• 1	--
Fin sensor	• 1	--
SmartGuard desactivada por el usuario	• 1	--
Suspensión prolongada	0	--
Inicio de SmartGuard	0	--
Sin identificar	0	--

Estadísticas	(A)	(B)
SmartGuard (a la semana)	29% (2d 01h)	--
Modo manual (a la semana)	71% (4d 23h)	--
Uso del sensor (a la semana)	42% (2d 23h)	--
Promedio SG ± DE	147 ± 46 mg/dL	--
ICG***	6.8%	--
Coeficiente de variación (%)	31.1%	--
Alertas SG baja/alta (al día)	0.7 / 0.4	--
Promedio GS	165 ± 61 mg/dL	--
GS/Calibración (al día)	1.2 / 0.9	--
Dosis diaria total (al día)	44.6 unidades	--
Cantidad de bolus (al día)	20.9U (47%)	--
Cantidad autocorrección (diaria)	3.3U (16%)	--
Valor basal/basal automático (al día)	23.7U (53%)	--
Cambiar eq. infusión	Cada 4.5 días	--
Cambio de reservorio	Cada 2.9 días	--
Comida (al día)	2.5	--
HC introducidos (al día)	96 ± 53 g	--
Dur. insulina activa	3:00 h	--

* Se muestran los ajustes de la bomba más recientes.
*** Indicador de control de glucosa

Este informe es compatible con los cálculos del Perfil Ambulatorio de Glucosa (AGP) que utiliza el Centro Internacional de Diabetes.

Caso 02 JOVEN TRASPLANTADO HEPÁTICO CON ISCI SISTEMA TANDEM SOMETIDO A INTERVENCIÓN POR RADIOLOGÍA INTERVENCIONISTA

AUTORES Y CENTROS DE TRABAJO

García Torres, F.; Vallejo Herrera, M.J.; Bautista Recio, C.; Ruiz de Adana, M.S.

- *UGC Endocrinología y Nutrición Hospital Regional Universitario de Málaga*

CASO CLÍNICO

Paciente de 35 años, transportista, sin antecedentes familiares de interés, y con antecedentes personales: sin alergias ni hábitos tóxicos. Diabetes tipo 1 muy inestable en terapia ISCI 2010- 2015, en que pasó a multidosis de insulina con glicosilada >7 % e hipoglucemias graves (2 episodios / año). Posteriormente infusor subcutáneo continuo de insulina instalado en 11/2018, con sistema ISCI / MCG con parada predictiva desde el 07/2019 (HbA1c7,8%), sin hipoglucemias graves. ISCI/Tandem/control IQ desde el 01/2022 (HbA1c 7,5%). En el momento actual (11/2022) con glicosilada 6% sin hipoglucemias graves. Sin episodios de cetoacidosis ni complicaciones micro o macrovasculares.

Otros antecedentes: hipotiroidismo primario desde 2021. Hepatitis fulminante de origen no filiado con trasplante hepático en mayo 2015, y tratamiento inmunosupresor permanente. Injerto hepático normofuncionante, pero estenosis de anastomosis biliar con colocación de prótesis biliar metálica mediante CPRE.

Tratamiento domicilio: Tandem Control IQ/Novorapid, Sandimum 75/12 h, Adiro 100, Enalapril, Omeprazol, Ursobilane, Hierro sulfato, Eutirox 112 mcg. Cuenta raciones. Picoteo continuo, Ejercicio negativo.

MOTIVO DE CONSULTA

Diabetes 1 desde los 3 años remitido desde Digestivo en 2017 para optimización terapéutica post-trasplante hepático. Seguimiento habitual hasta entonces en Hospital Clínico.

En Angiotac de 2022, se visualiza estenosis de anastomosis portal con shunt y colaterales. Se decide estudio hemodinámico portal el 11/11/22 con gradiente de 4 mmHg por lo que no hay signos de hipertensión portal. Analítica con datos de hiperesplenismo. El estudio hemodinámico descarta hipertensión portal no obstante se solicitó EDA para despistaje de varices. Ingresa el 28/01 por hematemesis. Se realiza EDA urgente, colocándose 4 bandas, y se decide en sesión digestiva realizar procedimiento en radiología vascular de acceso a portal directo por radical segmento V con 6 Fr, portografía, medición de gradientes y si precisa embolización.

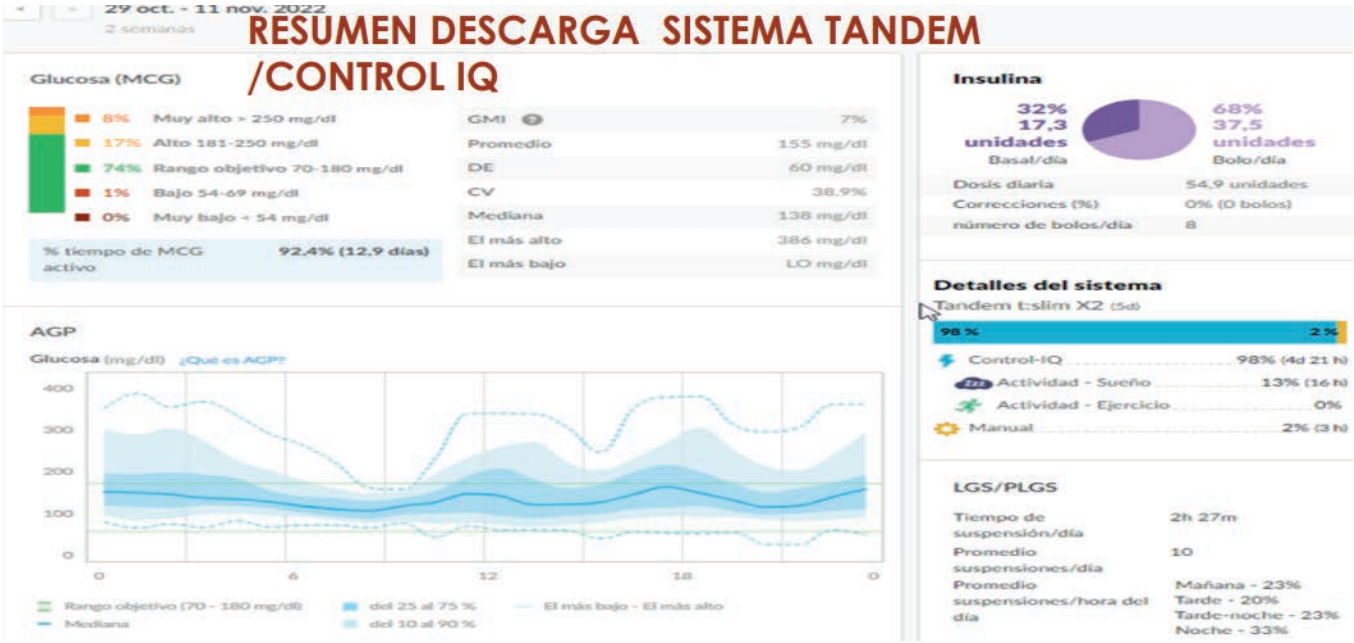

Ajuste del dispositivo:

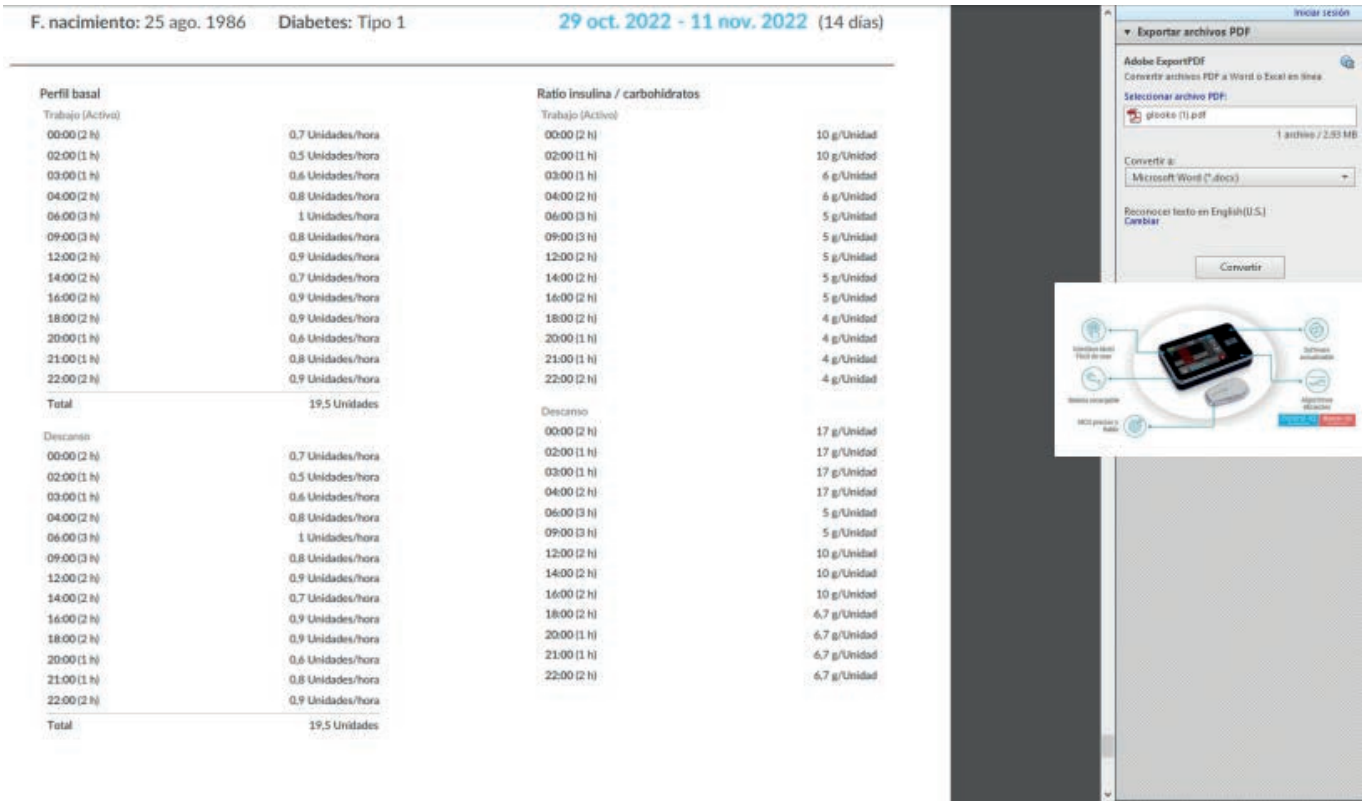

F. nacimiento: 25 ago. 1986 Diabetes: Tipo 1 29 oct. 2022 - 11 nov. 2022 (14 días)

Perfil basal

Trabajo (Activo)	
00:00 (2 h)	0,7 Unidades/hora
02:00 (1 h)	0,5 Unidades/hora
03:00 (1 h)	0,6 Unidades/hora
04:00 (2 h)	0,8 Unidades/hora
06:00 (3 h)	1 Unidades/hora
09:00 (3 h)	0,8 Unidades/hora
12:00 (2 h)	0,9 Unidades/hora
14:00 (2 h)	0,7 Unidades/hora
16:00 (2 h)	0,9 Unidades/hora
18:00 (2 h)	0,9 Unidades/hora
20:00 (1 h)	0,6 Unidades/hora
21:00 (1 h)	0,8 Unidades/hora
22:00 (2 h)	0,9 Unidades/hora
Total	19,5 Unidades

Descanso	
00:00 (2 h)	0,7 Unidades/hora
02:00 (1 h)	0,5 Unidades/hora
03:00 (1 h)	0,6 Unidades/hora
04:00 (2 h)	0,8 Unidades/hora
06:00 (3 h)	1 Unidades/hora
09:00 (3 h)	0,8 Unidades/hora
12:00 (2 h)	0,9 Unidades/hora
14:00 (2 h)	0,7 Unidades/hora
16:00 (2 h)	0,9 Unidades/hora
18:00 (2 h)	0,9 Unidades/hora
20:00 (1 h)	0,6 Unidades/hora
21:00 (1 h)	0,8 Unidades/hora
22:00 (2 h)	0,9 Unidades/hora
Total	19,5 Unidades

Ratio insulina / carbohidratos

Trabajo (Activo)	
00:00 (2 h)	10 g/Unidad
02:00 (1 h)	10 g/Unidad
03:00 (1 h)	6 g/Unidad
04:00 (2 h)	6 g/Unidad
06:00 (3 h)	5 g/Unidad
09:00 (3 h)	5 g/Unidad
12:00 (2 h)	5 g/Unidad
14:00 (2 h)	5 g/Unidad
16:00 (2 h)	5 g/Unidad
18:00 (2 h)	4 g/Unidad
20:00 (1 h)	4 g/Unidad
21:00 (1 h)	4 g/Unidad
22:00 (2 h)	4 g/Unidad

Descanso	
00:00 (2 h)	17 g/Unidad
02:00 (1 h)	17 g/Unidad
03:00 (1 h)	17 g/Unidad
04:00 (2 h)	17 g/Unidad
06:00 (3 h)	5 g/Unidad
09:00 (3 h)	5 g/Unidad
12:00 (2 h)	10 g/Unidad
14:00 (2 h)	10 g/Unidad
16:00 (2 h)	10 g/Unidad
18:00 (2 h)	6,7 g/Unidad
20:00 (1 h)	6,7 g/Unidad
21:00 (1 h)	6,7 g/Unidad
22:00 (2 h)	6,7 g/Unidad

Se va a realizar una angioplastia por radiología vascular para tratamiento de varices esofágicas y posible estenosis de anastomosis portal, procedimiento con una duración superior a 3 horas, con anestesia general. Postoperatorio con posibilidades de complicación y deterioro de capacidades de control por parte del paciente.

De cara al gesto quirúrgico por radiología intervencionista se plantearon de entre las opciones asumibles en los escenarios de nuestro

hospital, dejar el sistema automático activado durante el pre, intra y post operatorio con nota para el anestesista a fin de que lleve a cabo los ajustes glucémicos necesarios con las habituales pautas de perfusión intravenosa y en planta con una pauta de rescate con insulina ultrarrápida subcutánea en función de la sensibilidad habitual del paciente.

El día de la intervención se realizan los siguientes procedimientos:

- 8.00 h El paciente se desconecta del automatismo y activa basal temporal
- 9.30 h Activamos modo sueño en planta
- 11.00 h Llegada a sala de radiología intervencionista en modo sueño. Glucosa intersticial (sistema automático): 180 mg/ dl. Activamos modo ejercicio para mantener niveles glucémicos de seguridad. Siguientes controles:
- 11.30 h – Glucosa intersticial 153 mg/dl
- 11,38 h – Glucosa capilar 129 mg/dl
- 12,27 h – Glucosa intersticial: 129 mg/dl; Glucemia capilar: 103 mg/dl
- 13.00 h - Finalización de proceso. Glucosa intersticial 126 mg/dl

Tras finalización de intervención radiológica, mantenemos:

1. Sueroterapia: Suero glucosalino 100 cc / horarios hasta inicio de tolerancia oral en que podrá pasar a SS fisiológico 500 cc / 6h
2. Cuando inicie tolerancia oral, el paciente pasará a modo control IQ básico + se administrará sus bolos prandiales correspondientes siguiendo las indicaciones del sistema (Calculador de bolo), y de nuevo al modo sueño durante el descanso nocturno.

DISCUSIÓN

Las personas con diabetes tienen más probabilidades de requerir intervención quirúrgica que las que no la tienen, y tienen un mayor riesgo de desarrollar complicaciones postoperatorias. Presentamos este caso para hacer una visión actual de la diabetes en el período perioperatorio en pacientes con infusor subcutáneo continuo de insulina (ISCI). Según la literatura actual (1) alrededor del 15% de los pacientes con DM tipo 1 controlan su diabetes con ICSI. La identificación temprana y la optimización de la glucosa antes de una intervención son clave, y ayudan a formular un plan individualizado para el cuidado de la diabetes durante el ingreso, la cirugía y el postoperatorio.

Como los pacientes en terapia ISCI no se administran insulina de acción prolongada, si hay una interrupción en la administración de su insulina, puede ocurrir una descompensación metabólica rápidamente. Si un paciente no puede manejar su bomba de forma independiente, se debe usar una administración alternativa de insulina, y se debe eliminar la ISCI (1,2). Las bombas de insulina no tienen licencia para usarse cerca de dispositivos diatérmicos o de imágenes, y los fabricantes aconsejan que los pacientes cambien a una infusión intravenosa de insulina de tasa variable o regímenes de insulina subcutánea durante la mayoría de los procedimientos quirúrgicos. Los pacientes, sin embargo, pueden desear continuar usando ISCI en el período perioperatorio y podría evitar el uso innecesario de una infusión intravenosa de insulina de tasa variable y sus problemas asociados. Sin embargo, la falta de familiaridad de muchos especialistas significa que el uso de ISCI perioperatoriamente puede ser de riesgo, a menos que sea supervisado cuidadosamente por el equipo de diabetes especializado. Las ISCI se puede continuar en el período perioperatorio si el paciente lo desea con un seguimiento cuidadoso y la participación del equi-

po especializado en diabetes. Se requiere una comunicación y documentación claras entre el paciente y los equipos de especialistas en toda la vía perioperatoria.

BIBLIOGRAFÍA

1. Grant B, Chowdhury TA. Nueva guía sobre el manejo perioperatorio de la diabetes. Clin Med (Lond). 2022 Enero; 22(1):41-44. DOI: 10.7861/CLINMED.2021-0355. Epub 2021 Diciembre 17.
2. Association of British Clinical Diabetologists Diabetes Technology Network UK . Guías para el tratamiento continuo con infusión subcutánea de insulina (ICSI, o "bomba de insulina") en pacientes hospitalizados. ABCD, 2018
3. Diabetes y cirugía, protocolo final 2021. Hospital Regional de Málaga (hospitalregionaldemalaga.es)
4. Protocolo preoperatorio del paciente diabético. Hospital Regional de Málaga (hospitalregional-demalaga.es)
5. American Diabetes Association. Standards of medical care in diabetes. Diabetes Care 2023. Diciembre 2022, Vol.46, S1-S4. doi:https://doi.org/10.2337/dc23-Sint
6. Federico Vázquez, Raquel Barrio, María José Goñi, et al. Documento de consenso sobre el tratamiento con infusión subcutánea continua de insulina en el medio hospitalario. Av Diabetol. 2015; 31(3):81-88

Caso 03 CETOACIDOSIS DIABÉTICA ASOCIADA A TRATAMIENTO INMUNOMODULADOR

AUTORES Y CENTROS DE TRABAJO

Zayas Aguilar, I.; Sánchez Toscano, E.; Cornejo Domínguez, J.; Vílchez López F.J.

- *UGC de Endocrinología y Nutrición, Hospital Puerta del Mar, Cádiz*

INTRODUCCIÓN

Los fármacos inmunomoduladores son anticuerpos monoclonales dirigidos contra moléculas que se encuentran en la superficie de las células del sistema inmune, como CTLA-4 (ipilimumab), PD-1 (nivolumab, pembrolizumab) y PD-L1 (atezolizumab, avelumab).

En los últimos años se ha incrementado el uso de estos fármacos como línea terapéutica en patología oncológica por lo que están apareciendo múltiples reacciones adversas relacionadas con la pérdida de inmunotolerancia. Dentro de las reacciones no deseadas asociadas a estos tratamientos, las endocrinopatías son una de las más frecuentes apareciendo hasta en el 40% de los pacientes.

CASO CLÍNICO

Varón de 52 años con antecedentes de dislipemia y SAOS en tratamiento con CPAP nocturna, fumador activo de 8 cigarrillos diarios. Realiza tratamiento habitual con prednisona 5 mg, hidroxicloroquina 200 mg y fenofibrato 250 mg al día.

Diagnosticado en agosto de 2021 de melanoma lentiginoso acral en el primer dedo del pie derecho (T3bN1cM0 estadío IIIC). Fue intervenido mediante amputación y, dado el alto riesgo de diseminación a distancia, inició tratamiento con Pembrolizumab (anticuerpo monoclonal dirigido contra la proteína de superficie PD-1) en noviembre de 2021. Tras el inicio de este tratamiento desarrolló hepatitis inmunomediada y polimialgia reumática-Like grado 1.

Acudió a urgencias en enero 2023 por vómitos de una semana de evolución acompañado de poliuria y polidipsia. No diarrea, estreñimiento ni fiebre. A la exploración hemodinámicamente estable, regular estado general y ligera deshidratación mucocutánea. Con exploración por aparatos dentro de la normalidad. Datos antropométricos: peso 84 kg, talla 1.78 cm e IMC 26.5 kg/m2.

En la analítica a su llegada destaca glucemia 405 mg/dl, pH 7.18, bicarbonato 12.3 mmol/L, sodio 139 mEq/L, potasio 2.1 mEq/L y cuerpos cetónicos en orina 100 mg/dL. Ante la presencia de cetoacidosis diabética e intolerancia oral, se decide tratamiento con perfusión intravenosa de insulina, así como reposición de potasio y, tras corrección de la cetoacidosis, continuación de cuidados en planta.

En las analíticas previas el paciente presentaba glucemias basales normales. No HbA1c previas, fue solicitada durante el ingreso con resultado 9.7%. La función renal se conservó en todo momento, colesterol y triglicéridos normales, lipasa 109 UI/L. Destacar que durante el ingreso presentó hipopotasemia de difícil control.

Respecto a la autoinmunidad anticuerpos anti GAD, anti células de los islotes pancreáticos y anti IA2 negativos. Sin embargo, destaca péptido C bajo en dos determinaciones; 0.27 y 0.11 mg/dL, además de ser portador del haplotipo HLA-DR3/DQ2 asociado a DM tipo 1.

Durante el ingreso se inició terapia intensiva con insulinoterapia bolo-basal, con importante mejoría del control glucémico. Al alta se añadió al tratamiento Metformina 1 g con Sitagliptina 50 mg dos comprimidos al día y se sustituyó la Prednisona por Hidrocortisona.

DISCUSIÓN

Las endocrinopatías que se producen como consecuencia de realizar tratamiento con inmunomoduladores pueden ser transitorias, como la tirotoxicosis producida tras una tiroiditis, o permanentes como es el caso de la DM insulinodependiente. A diferencia de otras reacciones adversas, las endocrinopatías no requieren suspender el tratamiento inmunomodulador.

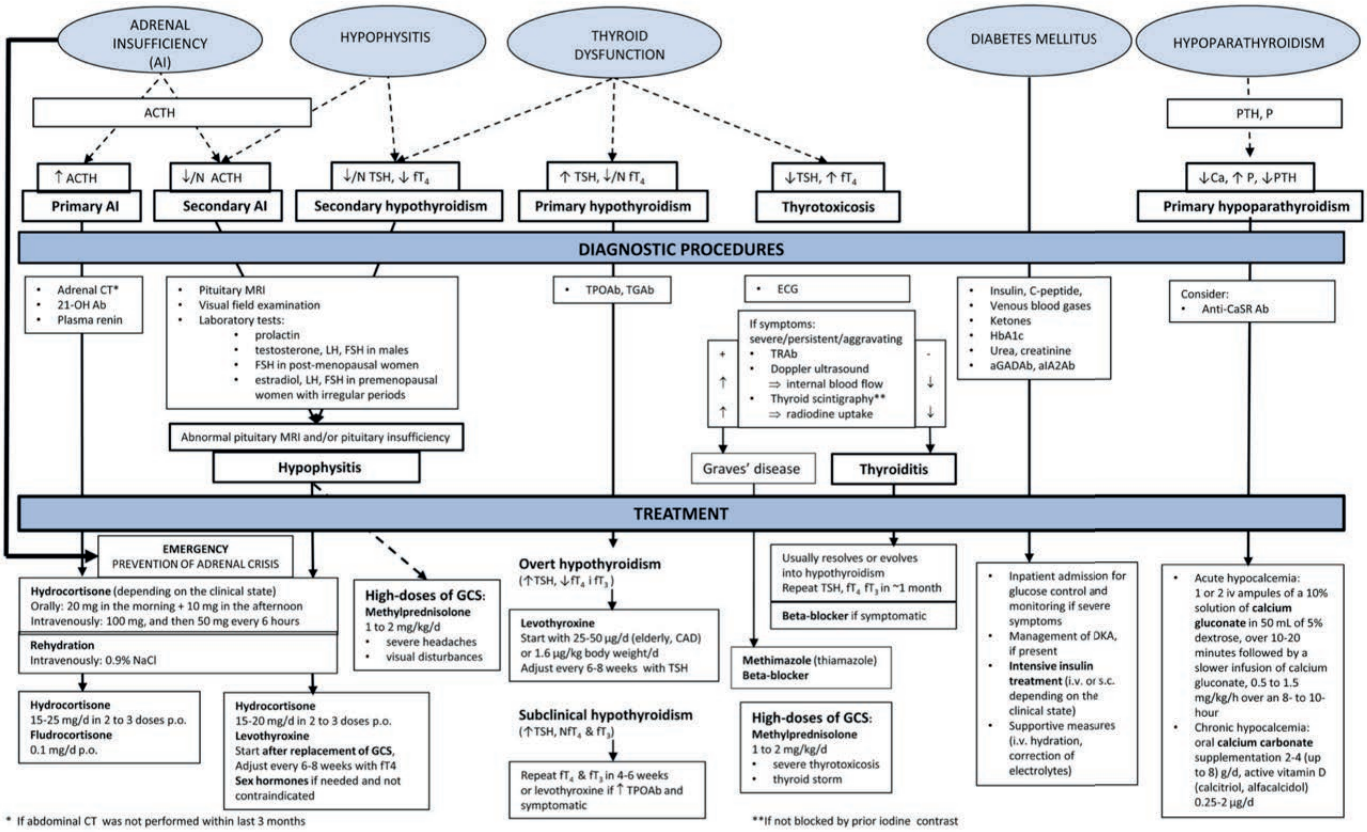

Figure 2
The proposed algorithm for the diagnostic procedures and management of endocrine immune-related adverse events. 21-OH Ab, 21-hydroxylase autoantibodies; ACTH, adrenocorticotropic hormone; aGADAb, anti-glutamic acid decarboxylase antibodies; AI, adrenal insufficiency; aIA2Ab, anti-tyrosine phosphatase IA2 antibodies; Anti-CaSRAb, anti-calcium sensing receptor antibodies; Ca, calcium; CAD, coronary artery disease; CT, computed tomography; DKA, diabetic ketoacidosis; ECG, electrocardiogram; FSH, follicle-stimulating hormone; fT3, free triiodothyronine; fT4, free thyroxine; GCSs, glucocorticoids; HbA1c, hemoglobin A1c; K, potassium; LH, luteinizing hormone; MRI, magnetic resonance imaging; Na, sodium; P, phosphorus; PTH, parathyroid hormone; SST, short Synacthen test; TGAb, thyroglobulin antibodies; TPOAb, thyroid peroxidase antibodies; TRAb, thyroid-stimulating hormone receptor antibodies; TSH, thyroid stimulating hormone.

La DM relacionada con inmunoterapia se trata de una diabetes insulinodependiente que aparece con una edad media de 60 años, tanto en personas con antecedentes de DM tipo 2 que se vuelve dependiente de insulina como en personas sin antecedentes personales de ésta. El desarrollo puede darse desde pocas semanas del inicio del tratamiento hasta años después de haberlo suspendido. El grupo de fármaco con el que se han descrito mayor número de casos son los inhibidores de PD1. No están claros cuales son los factores que predisponen a su desarrollo, sin embargo, parece que ciertos haplotipos de HLA II (DR3-DQ2, DR4-DQ8) así como marcadores genéticos (PTPN22, CTLA-4, IFIH1) se asocian con un riesgo aumentado.

Se caracteriza por una forma de inicio rápida con síntomas de descompensación hiperglucémica (poliuria, polidipsia) y más del 70% de los casos debuta con cetoacidosis diabética (CAD). Con glucosa media alta, HbA1c inapropiadamente baja y niveles de péptido C < 0.5 ng/mL tras administración de glucagón intravenoso. Aproximadamente en el 50% de los casos se detectan anticuerpos positivos anti-GAD65 (el más frecuente), anti islotes pancreáticos y/o anti insulina. También es frecuente encontrar elevada la lipasa pancreática.

Para el manejo es necesario llevar a cabo una terapia intensiva con insulinoterapia.

Es posible que se desarrollen varias endocrinopatías como consecuencia del tratamiento inmunomodulador. En este caso clínico el paciente ha debutado con una CAD y, durante el seguimiento, se detectó un cortisol basal ≤ 5 µg/dl y un ACTH bajo. Tras esto se solicitó test de estimulación con 1 µg de ACTH sin respuesta (cortisol a los 60 minutos 6.2 µg/dL).

Además, podríamos estar ante un cuadro de insuficiencia suprarrenal secundaria a toma crónica de corticoides o ante una hipofisitis asociada al tratamiento con Pembrolizumab. La hipofisitis inmunomediada es una endocrinopatía descrita con el uso de estos fármacos y, aunque la frecuencia es mayor en la terapia combinada, también puede aparecer en monoterapia. Puede desarrollarse meses después del inicio del tratamiento y consiste en la ausencia de una o más hormonas producidas en la hipófisis.

En este paciente, además de comenzar con tratamiento sustitutivo, sería conveniente realizar un estudio completo con el resto de hormonas hipofisarias.

CONCLUSIONES

La DM relacionada con el tratamiento con inmunomoduladores se caracteriza por una forma de inicio rápida y en ocasiones suponen un riesgo para la vida del paciente, por lo que es fundamental la sospecha clínica y el seguimiento estrecho para poder realizar un abordaje temprano.

Debido a que las endocrinopatías son una de las reacciones adversas más comúnmente asociadas a este tratamiento, debe considerarse el manejo multidisciplinar entre endocrinología y otras especialidades.

BIBLIOGRAFÍA

1. Chang, L.-S., Barroso-Sousa, R., Tolaney, S. M., Hodi, F. S., Kaiser, U. B., & Min, L. (2019). Endocrine toxicity of cancer immunotherapy targeting immune checkpoints. *Endocrine Reviews*, *40*(1), 17–65. https://doi.org/10.1210/er.2018-00006.

2. Clotman, K., Janssens, K., Specenier, P., Weets, I., & De Block, C. E. M. (2018). Programmed cell death-1 inhibitor-induced type 1 diabetes mellitus. *The Journal of Clinical Endocrinology*

and Metabolism, *103*(9), 3144–3154. https://doi.org/10.1210/jc.2018-00728.

3. Hughes, J., Vudattu, N., Sznol, M., Gettinger, S., Kluger, H., Lupsa, B., & Herold, K. C. (2015). Precipitation of autoimmune diabetes with anti-PD-1 immunotherapy. *Diabetes Care*, *38*(4), e55-7. https://doi.org/10.2337/dc14-2349.
4. Stelmachowska-Banaś, M., & Czajka-Oraniec, I. (2020). Management of endocrine immune-related adverse events of immune checkpoint inhibitors: an updated review. *Endocrine Connections*, *9*(10), R207–R228. https://doi.org/10.1530/ec-20-0342.
5. Schneider, B. J., Naidoo, J., Santomasso, B. D., Lacchetti, C., Adkins, S., Anadkat, M., Atkins, M. B., Brassil, K. J., Caterino, J. M., Chau, I., Davies, M. J., Ernstoff, M. S., Fecher, L., Ghosh, M., Jaiyesimi, I., Mammen, J. S., Naing, A., Nastoupil, L. J., Phillips, T., … Bollin, K. (2021). Management of immune-related adverse events in patients treated with immune checkpoint inhibitor therapy: ASCO guideline update. *Journal of Clinical Oncology: Official Journal of the American Society of Clinical Oncology*, *39*(36), 4073–4126. https://doi.org/10.1200/jco.21.01440.

Caso 04 CUANDO AL DEBUT DE UNA DIABETES TIPO 1 SE LE UNE UNA DEMENCIA RÁPIDAMENTE PROGRESIVA, ¿ES CASUALIDAD O MISMA CAUSALIDAD?

AUTORES Y CENTROS DE TRABAJO

Luna López,V. (1); Gallego Romero, I. (2); Escobar Sevilla, J. (2); Novo Rodríguez, C. (1); Piédrola Maroto, G. (1); Muñoz Garach, A. (1); López de la Torre Casares, M. (1)

- *(1) Servicio de Endocrinología y Nutrición*
  (2) Servicio de Medicina Interna
  Hospital Universitario Virgen de las Nieves, Granada

RESUMEN DEL CASO

Varón de 48 años con antecedentes personales de hipertiroidismo por enfermedad de Graves Basedow, vitíligo, obesidad grado 1, hipertensión arterial, hipercolesterolemia familiar, síndrome de apnea al sueño y alergia a AINES. No tiene hábitos tóxicos ni antecedentes familiares de interés para el caso. Tratamiento habitual: Enalapril 20 mg/día, Atorvastatina 40/Ezetimiba 10 mg/día y CPAP nocturna.

Es derivado al Servicio de Endocrinología por nuevo episodio de hipertiroidismo por enfermedad de Graves Basedow con orbitopatía tiroidea leve, tras 4 años del anterior episodio, que se controla con dosis bajas de Tiamazol. En el seguimiento de su patología tiroidea se detectan glucemias moderadamente elevadas y diagnósticas de Diabetes Mellitus sin clínica de poliuria, polidipsia ni pérdida ponderal. El estudio inmunológico contra los islotes de páncreas es positivo siendo diagnosticado de Diabetes Mellitus tipo 1 (DM1) en su forma de progresión lenta (Latent Autoinmune Diabetes of the Adult). En tratamiento inicial con metformina 850 mg/12 h presenta buen control glucémico.

Simultáneamente, el paciente comienza con un cuadro clínico consistente en fallos de perfil atencional y de memoria, olvidos de hechos recientes, repetitivo en sus preguntas y con frecuentes pérdidas de objetos de uso habitual. Así mismo, presenta cierto déficit en el recuerdo de su historia personal, con dificultad de concentración y algunos episodios de desorientación al ir a su domicilio. Sí reconoce a sus familiares más allegados pero menos a otras personas de su ambiente social. En cuanto a su estado anímico, presenta leve distimia con cierta apatía pero sin delirios ni alucinaciones. No ha presentado episodios sugerentes de crisis comiciales. Por todo ello es derivado al Servicio de Neurología para estudio de deterioro cognitivo moderado de predominio mnésico y disejecutivo.

EXPLORACIÓN FÍSICA

Buen estado general. Atento y colaborador. No disfasia ni disartria. Desorientado en tiempo y espacio (1/3). Escala de deterioro global (GDS) de 4 puntos indicativo de deterioro cognitivo moderado. Fototest 19 (Normal >45 para su edad). Exploración de pares craneales normales. No dismetrías y marcha normal.

Exploración antropométrica: Peso: 92 kg; Talla: 171 cm; IMC: 31,46 kg/m2, Circunferencia abdominal: 94 cm.

Bocio difuso grado 1. Leve retracción palpebral y proptosis ocular <3 mm sin diplopia: Orbitopatía tiroidea leve según la escala de *European*

Group on Graves' Orbitopathy (EUGOGO). Exploración de fondo de ojo sin hallazgos patológicos. Resto normal.

EXPLORACIONES COMPLEMENTARIAS

- Bioquímica: Glucemia: 132 mg/dl, Ca: 9,1 mg/dl; P: 2,8 mg/dl; HbA1c: 6,4%. Hemograma y coagulación normales.
- Niveles de vitamina D, Vitamina B12, B6, B1 y ácido fólico normales.
- Hormonas tiroideas normales en tratamiento.
- Ac Antitiroideos positivos: antiTPO 374 UI/ml. Ac antiTG: 31 UI/ml. AntiTSH: 5,7 UI/L.
- Anticuerpo Anti-GAD 65: >200.000 U/ml (Normal<5). Resto de Ac antineuronales negativos.
- Ac antineuronal-HU, antineuronal-Yo, Antineuronal-RI, Anti fisina, Ac antineuronal-MA2.
- Serologías: Lues y VIH negativas.

Estudio de Líquido cefalorraquídeo (LCR):

- Citobioquímica de LCR: hematíes 12, leucocitos 1, glucosa 70, proteínas totales 27.4.
- Biomarcadores para el diagnóstico de la enfermedad de Alzheimer: Aß42, t-Tau y p-Tau y Aß 42/40 normales
- Ac anti-GAD6: 2336 U/ml. Ac anti-AMPA, Ac anti receptor **GABA**, Ac anti (NMDAR) y Ac contra complejo proteico que incluye a los canales de potasio dependientes de voltaje (CKVD): negativos.
- RMN con contraste iv de cráneo: Leve atrofia cortical frontal y temporal con participación hipocampal. Proptosis ocular moderada, bilateral y simétrica, con aumento de la grasa orbitaria intra y extraconal (Figura 1).
- Electroencefalograma (EEG): Registro EEG de bajo voltaje y con cierta tendencia a la desincronización, en el que no se observan hallazgos patológicos.

Figura 1: *Resonancia magnética nuclear craneal*

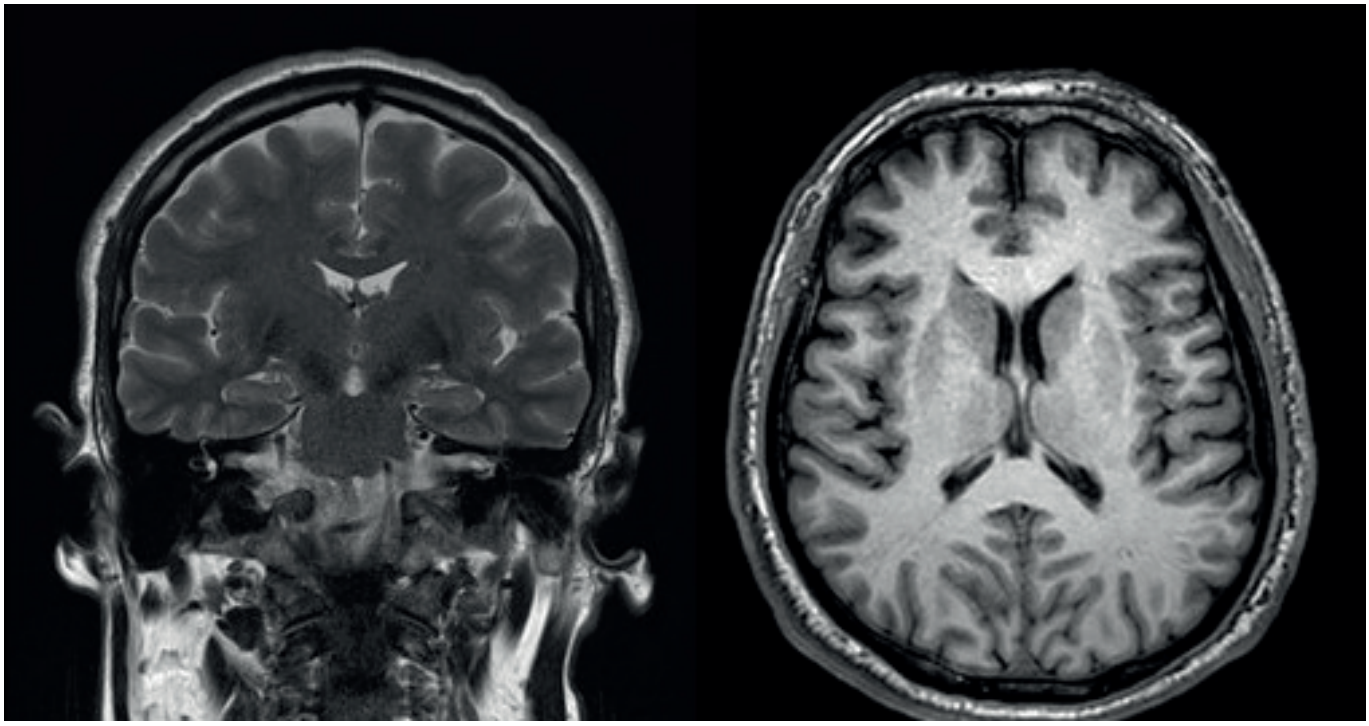

Figura 2: *Gráfico de evolución de Ac antiGAD 65 (U/ml)*

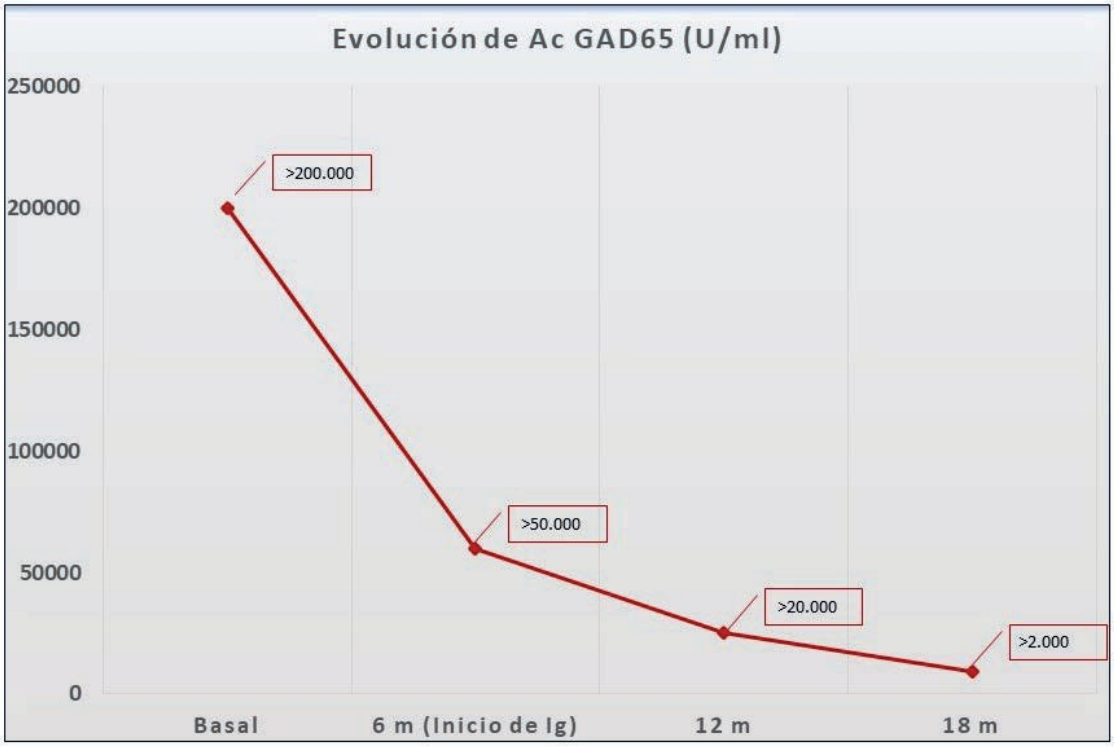

JUICIO CLÍNICO

Encefalitis autoinmune asociada a los anticuerpos de la glutamato descarboxilasa (antiGAD 65) en paciente con Diabetes Mellitus tipo 1 de reciente diagnóstico.

TRATAMIENTO Y EVOLUCIÓN

Se inicia tratamiento con inmunoglobulinas intravenosas ajustadas por peso (0,4g/Kg/día durante 5 días). Tras cuatro tandas de Inmunoglobulinas cada 3 meses durante 18 meses se observa estabilización de la clínica cognitiva, con fototest mantenido en 15-17 puntos, e incluso mejoría subjetiva conductual, todo ello asociado a una disminución progresiva de los niveles de Ac anti GAD 65 (figura 2). En cuanto a la diabetes mellitus se ha mantenido un excelente control glucémico con 1700 mg/día de Metformina y tras 24 meses ha remitido el episodio de hipertiroidismo autoinmune.

DISCUSIÓN

En la diabetes mellitus tipo 1 es característica la presencia de autoanticuerpos contra antígenos de las células de los islotes pancreáticos, siendo los más importantes los Ac anti GAD65 y los anti tirosin fosfatasa 2. Los anti-GAD no sólo se asocian a DM1, sino también a una serie de síndromes neurológicos inmunomediados, como el síndrome de la persona rígida, la ataxia cerebelosa, la encefalitis límbica y la epilepsia del lóbulo temporal, en este orden de frecuencia.

La glutamato decarboxilasa es una enzima intracelular expresada selectivamente en las neuronas y en las células pancreáticas, cuya función es la conversión de glutamato en ácido gamma-aminobutírico (GABA), el principal neurotransmisor inhibitorio del sistema nervioso. Aunque no está del todo claro, parece que el mecanismo fisiopatológico que subyace en estos síndromes neurológicos mediados por

anti-GAD se iniciaría con la activación de linfocitos T citotóxicos, que a su vez llevaría a la producción de anticuerpos que bloquearían la síntesis de GABA, provocando una hiperexcitabilidad neuronal.

En estos casos, los pacientes tienen unos títulos en suero superiores (hasta 100 veces más) a los de los pacientes con DM1 y persisten positivos durante más tiempo. Sin embargo, los niveles de anticuerpos no son útiles para distinguir si existe o no afectación neurológica ni para predecir su gravedad o duración. Estos anticuerpos pueden estar presentes hasta en el 1,7% de las personas sanas y hasta en el 80% de los pacientes con DM1 recientemente diagnosticada, lo que recalca la necesidad de interpretar los resultados analíticos dentro de un contexto clínico adecuado y hacer uso de pruebas complementarias cuando sea necesario. En cambio, la presencia en LCR de anti-GAD se da exclusivamente en pacientes con síndromes neurológicos, lo cual supone un criterio sólido para su diagnóstico.

La encefalitis límbica se trata de un síndrome muy infrecuente con una prevalencia estimada alrededor de 1,9/100.000. Se detectan anticuerpos anti-GAD en suero en el 17% de los pacientes. Como el resto de síndromes neurológicos mediados por anti-GAD, tiene un claro predominio en el sexo femenino (>80%) y se presenta a edades más jóvenes que otros tipos de encefalitis autoinmune, con una edad media al diagnóstico de 30-45 años.

Los pacientes tienen típicamente algún antecedente personal o familiar de autoinmunidad (60%), como DM1 (22%-33%, que suele preceder a la clínica neurológica), tiroiditis (60%), anemia perniciosa, celiaquía o vitíligo, como ocurre en nuestro caso. Dentro de los diferentes síndromes neurológicos asociados a anticuerpos anti-GAD, la encefalitis límbica es la que asocia con mayor frecuencia otras enfermedades inmunomediadas. De forma similar a otras encefalitis, la mediada por anticuerpos antiGAD se caracteriza por amnesia anterógrada (67%), crisis epilépticas de instauración subaguda (53%), trastornos del comportamiento y la conducta (30%) y cambios de personalidad. La mayoría de los pacientes sufren deterioro cognitivo, predominando la disfunción del lóbulo frontal y la memoria.

En la RM cerebral se puede detectar típicamente hipertintensidad en las estructuras temporo-mesiales en secuencia T2 y atrofia cortical temporo-medial, aunque ésta última no suele estar presente al diagnóstico, sino a más largo plazo. El EEG presenta alteraciones hasta en 2/3 de los casos, principalmente un enlentecimiento global de la actividad eléctrica o crisis epileptiformes en las regiones temporales.

En cuanto al tratamiento, no ha sido claramente establecido y se han propuesto distintos esquemas frecuentemente usados en afecciones autoinmunes. En una revisión sobre la encefalitis límbica anti-GAD publicada recientemente se estipula que el tratamiento debe basarse en la administración de inmunoglobulinas intravenosas, corticoesteroides a altas dosis o recambio plasmático, solos o en combinación, seguido de Rituximab o Ciclofosfamida en ausencia de una evolución clínica satisfactoria. El grado de respuesta a dichos tratamientos es bastante pobre y la mayoría de los pacientes continúan experimentando algún grado de deterioro cognitivo o crisis epilépticas, siendo estas últimas especialmente difíciles de controlar.

BIBILIOGRAFÍA

- Dade M, Berzero G, Izquierdo C, Giry M, Benazra M, Delattre J-Y, et al. Neurological Syndromes Associated with Anti-GAD Antibodies. Int J Mol Sci 2020; 21: 3701.
- Popianna T, Alexopoulos H, Dalakas MC. GAD antibody-spectrum disorders: progress in clinical phenotypes, immunopathogenesis and therapeutic interventions . Ther Adv Neurol Disord 2021; 14.
- Saiz A, Blanco Y, Sabater L, González F, Bataller L, Casamitjana R et al. Spectrum of neurological syndromes associated with glutamic acid decarboxylase antibodies: diagnostic clues for this association. Branin 2008; 10: 2553–63.
- Temboury MC, Ruiz-Falco ML, Palmi I, Villamor R. Encefalitis límbica autoinmune en una niña con diabetes tipo 1. Hallazgos clínicos y evolución. Endocrinol Nutr 2016; 63: 308-10.

Caso 05 ¿QUÉ HAY DETRÁS DE UNA DIABETES MELLITUS TIPO 1 DE DIFÍCIL CONTROL?

AUTORES Y CENTROS DE TRABAJO

Marginean, D.L.; Serrano Laguna,M.C.; Alzás Teomiro, C.M.; Moreno Moreno, P.; Gálvez Moreno, M.A.

- *Servicio de Endocrinología y Nutrición. Hospital Universitario Reina Sofía, Córdoba*

CASO CLÍNICO

Presentamos el caso de un paciente varón de 49 años derivado a consulta específica de Diabetes Mellitus tipo 1 (DM-1) para iniciar seguimiento.

Antecedentes familiares: alta carga de Diabetes Mellitus tipo 2 (DM-2).

Antecedentes personales:

- DM-1 en tratamiento con Insulina Glargina U-300 24 UI por la mañana e Insulina Faster Aspart 5 UI en el desayuno, 8 UI en el almuerzo y 5 UI en la cena.
- Hipertensión arterial (HTA) en tratamiento con irbesartán 300 mg cada 24 horas.
- Dislipemia en tratamiento con atorvastatina 20 mg cada 24 horas.
- Psoriasis en placas grave en 3°línea de tratamiento biológico con secukinumab 300 mg subcutáneo cada 30 días.
- Artritis psoriásica.

Historia diabetológica: DM-1 de debut a los 5 años a raíz de clínica cardinal. No realiza dieta por raciones. Refiere realizar 3 determinaciones de glucemia capilar diaria, aunque no aporta autocontroles ni glucómetro en la visita actual. Según el paciente, presenta mal control, con glucemias elevadas en ayunas. No presenta hipoglucemias graves; hipoglucemias esporádicas con adecuada corrección. Rota las zonas de administración de insulina, sin presencia de lipodistrofias y realiza cambios regulares de aguja hipodérmica. Presenta retinopatía diabética grave en ambos ojos tratada con láser. Sin otras complicaciones ni micro ni macrovasculares.

Analíticamente: glucemia 155 mg/dL, creatinina 0.56 mg/dL, filtrado glomerular >60 mL/min, HbA1c 8.3%, colesterol total 159 mg/dL, HDL 51 mg/dL, LDL 91 mg/dL, AST 77 U/L, ALT 146 U/L, GGT 64 U/L, FA 72 U/L, microalbuminuria negativa.

Dada la diabetes de larga evolución y el inadecuado control crónico, se decide colocación de monitorización flash de glucosa (MFG), se explica el ajuste de insulina y los objetivos de control y se deriva a enfermería para explicar dieta por raciones. También se aumenta dosis de atorvastatina dado el alto riesgo cardiovascular, siendo el objetivo en este paciente de LDL<70 mg/dL.

Se cita a los 6 meses con analítica y descarga. El paciente continua con un control glucémico subóptimo sin causa clara a pesar de optimización del tratamiento. Analíticamente destaca una HbA1c de 7.8% y un aumento de transaminasas (AST 407 U/L, ALT 672 U/L, GGT 344 U/L, FA 119 U/L). Realizamos descarga de MFG:

Imagen 1: *Informe AGP en la primera visita*

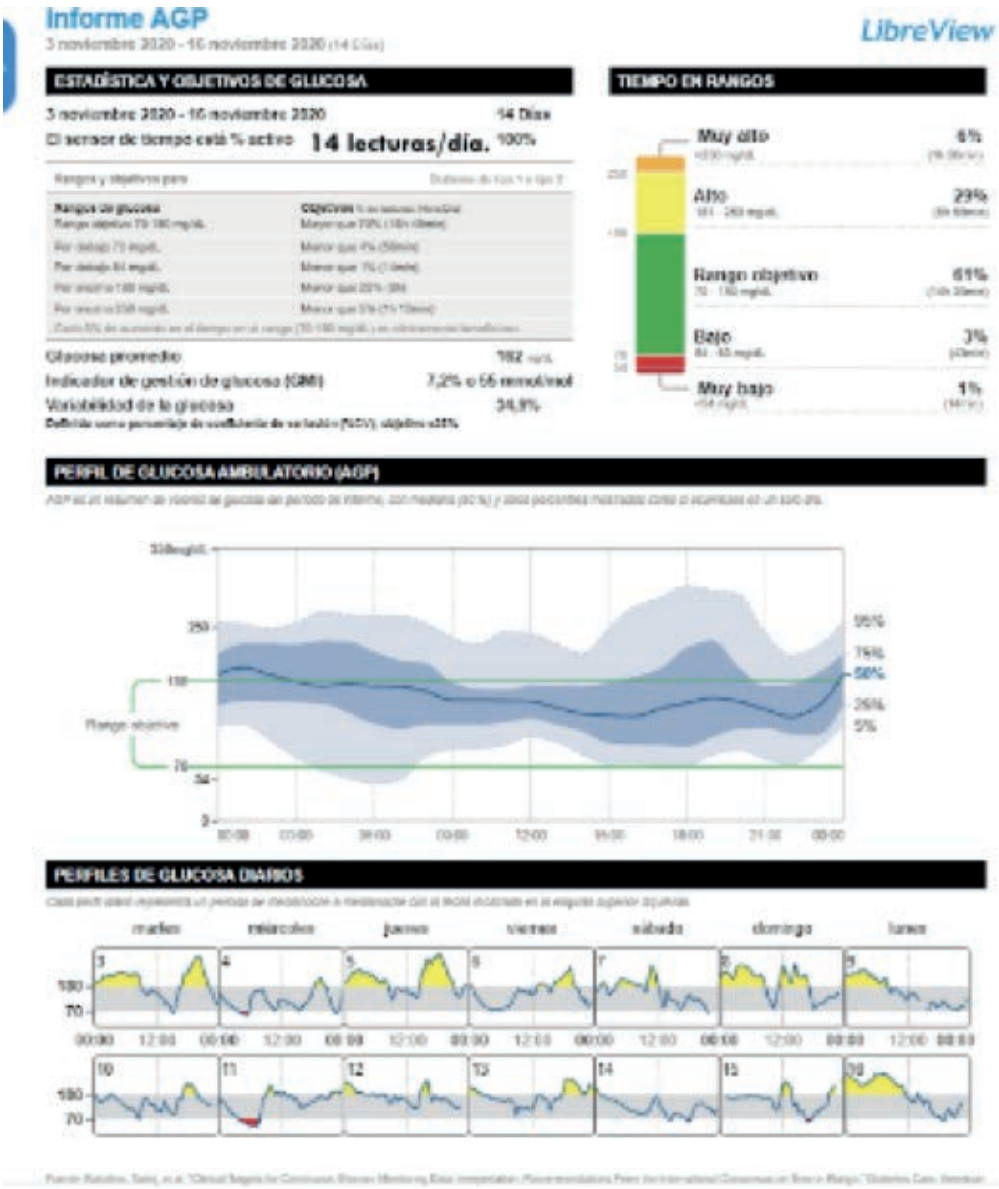

Informe AGP (imagen 1):

Tiempo activo 100%

Glucosa promedio 162 mg/dL, GMI 7,2%, cociente de variabilidad 34,9%.

Tiempo en rango objetivo (70-180 mg/dL) 61%, Alto (181-250 mg/dL) 29%, Muy alto (>250 mg/dL) 6%, Bajo (54-69 mg/dL) 3%, Muy bajo (<54 mg/dL) 1%.

Dado el hallazgo del empeoramiento de la función hepática, se interconsulta al servicio de Aparato Digestivo.

- Valoración por Aparato Digestivo: se observa presencia de hipertransaminasemia moderada progresiva desde Abril de 2019 sin objetivarse causa de hepatopatía. Se inicia estudio con analítica, serologías, autoinmunidad y ecografía abdominal. Se indica suspender el tratamiento hipolipemiante (atorvastatina), abstinencia alcohólica y productos de herbolario que el paciente admitía consumir.

En este contexto, el paciente presenta un episodio de insuficiencia hepática aguda grave con aumento de transaminasas (GGT 554 U/L, AST 1019 U/L, ALT 967 U/L, FA 310 U/L), bilirrubina total de 12 mg/dL e INR 1.4, TPAct 56%. Se decide ingreso a cargo del servicio de Aparato Digestivo para estabilización de la situación actual y completar estudio etiológico, realizándose biopsia hepática que muestra datos de hepatitis autoimune (HAI) de prestación grave aguda con ANA positivos y eco abdominal que muestra una hepatopatía crónica con datos de hipertensión portal. El paciente es dado de alta tras 7 días de ingreso y tratamiento con corticoides intravenosos. Continúa en tratamiento domiciliario azatioprina 100 mg cada 24 horas y prednisona en pauta descendente.

En la revisión en consultas de Endocrinología posthospitalización el paciente presenta una clara mejoría clínica y además se observa una mejoría del control glucémico crónico, con un tiempo en rango de 71% y una HbA1c de 6.7% y disminución de la dosis de insulina.

Imagen 2: *Informe AGP en la revisión posthospitalización*

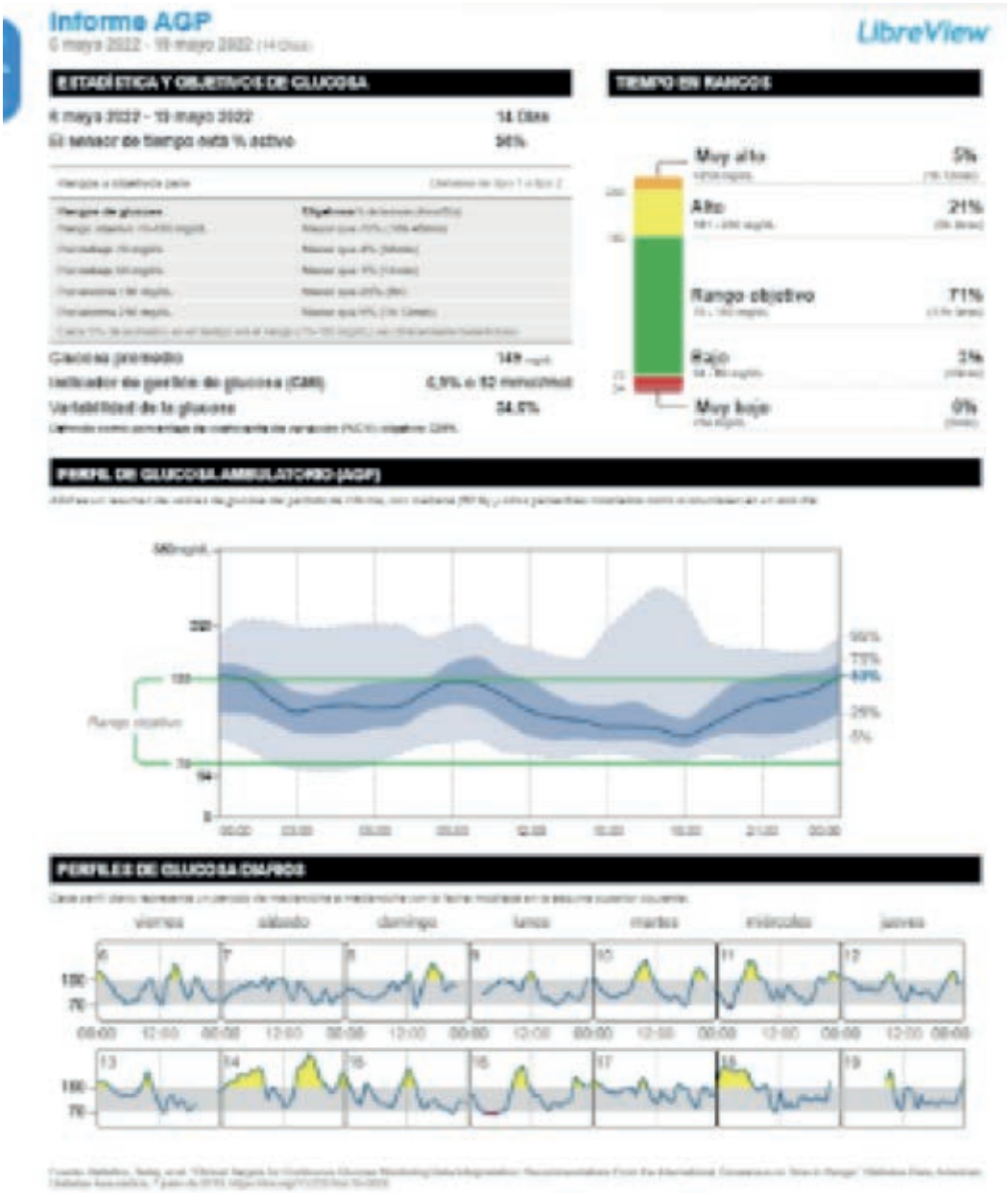

Informe AGP tras hospitalización (imagen 2):

Tiempo activo 96%

Glucosa promedio 149 mg/dL, GMI 6,9%, cociente de variabilidad 34,6%.

Tiempo en rango objetivo (70-180 mg/dL) 71%, Alto (181-250 mg/dL) 21%, Muy alto (>250 mg/dL) 5%, Bajo (54-69 mg/dL) 3%, Muy bajo (<54 mg/dL) 0%.

DISCUSIÓN

La HAI es una hepatopatía inflamatoria, crónica y progresiva de etiología desconocida.[1] Puede afectar a ambos sexos y a todas las edades, aunque es tres veces más frecuente en el sexo femenino y tiene un pico de incidencia entre los 50 y 60 años. Se atribuye a una susceptibilidad genética más factores ambientales como infecciones virales, determinados fármacos como estatinas o productos de herbolario. Tiene un amplio espectro de presentación. Los pacientes pueden permanecer asintomáticos durante largas temporadas o presentar episodios de hepatitis aguda evolucionando progresivamente en ambos casos a hepatopatía crónica y cirrosis. Además, los episodios de hepatitis aguda, que pueden aparecer hasta en el 25% de los casos durante la evolución de la enfermedad, pueden tener una evolución fulminante sin la instauración del tratamiento adecuado.

Se debe mantener un alto grado de sospecha clínica ante la presencia de signos o síntomas de hepatopatía para agilizar el proceso de diagnóstico y la instauración de tratamiento. La HAI debe estar en el diagnóstico diferencial del aumento de niveles de enzimas hepáticos.[2]

La DM-1 se ha relacionado con otras enfermedades autoinmunes como tiroiditis autoinmune (frecuencia de entre 18-30%) o enfermedad de Addison (frecuencia del 0,5%) en el contexto de Síndrome poliglandular autoinmune.[3] Sin embargo, la relación entre la DM-1 y la HAI está poco estudiada. Algunos estudios describen la presencia de autoanticuerpos positivos en ambas entidades, con escasa relevancia clínica. Están descritos casos en población pediátrica de la relación entre el subtipo de HAI 2 con DM-1, tiroiditis autoinmune y vitíligo.[4]

Por otro lado, la disfunción hepática causada por la HAI influye negativamente en el control glucémico crónico. El tratamiento de la HAI requiere de dosis altas de glucocorticoides mantenidas en el tiempo, lo que también puede influir negativamente en el control glucémico. Por todo ello, es muy importante el manejo multidisciplinar de pacientes en los que coexista DM-1 y HAI.

BIBLIOGRAFÍA

1. Morillas, R. M., & Bargalló, A. (2008). Hepatitis autoinmune. *Seminarios de la Fundación Española de Reumatología*, *9*(3), 166-173.

2. Fábrega, E., Arias-Loste, M. T., Llerena, S., Iruzubieta, P., & García, J. C. (2016). Hepatitis autoinmune. *Medicine-Programa de Formación Médica Continuada Acreditado*, *12*(9), 494-504.

3. Letelier, B. M. C. (2013). Síndromes endocrinos autoinmunes: cuándo sospechar y estudiar un síndrome poliglandular (SPG). *Revista Médica Clínica Las Condes*, *24*(5), 784-789.

4. Fortes, M. D. P., Tassinari, P., & Machado, I. V. (2008). Genética en hepatitis autoinmune. *Gen*, *62*(4), 318-322.

Caso 06 CUANDO LOS SÍNDROMES POCO FRECUENTES SE VUELVEN FRECUENTES

AUTORES Y CENTROS DE TRABAJO

Hevilla Sánchez, F.; Doulatram Gamgaram, V.K.; Ruíz García, I.

- *Hospital Regional Universitario de Málaga*

PARTE 1, AÑO 2012

Varón de 14 años con DM 1 de 2 años de evolución, debutando con clínica cardinal y cetoacidosis diabética, con cifras de glucemias de >800mg/dl, HbA1c 9% y Ac. AntiGAD, antiIAA y antiIA2 positivos. Péptido C 0,13 mmol/L)

Antecedente de TDAH y trastorno adaptativo tras diagnóstico de DM1.

En este contexto, muy pobre control glucémico (HbA1c 11,5%) por múltiples omisiones de dosis de insulinterapia y transgresiones dietéticas (ingestas irregulares y de alimentos ultraprocesados,alternados con largos periodos de ayuno).

Acude a consulta rutinaria en pediatría, previo a transición a endocrinología de adultos.

En ese momento se encontraba en tratamiento con:

–Levemir 12-0-8 UI
–Humalog 5-7-12 UI

A la exploración presentaba un desarrollo prepuberal (estadio I de Tanner), y la siguiente antropometría:

Peso: 41,7kg (p8, -1.43 DE)
Talla: 1,50m (p2, -2.17 DE)
IMC: 18,5 (p25, -0.7 DE)

Así mismo se detecta aumento del perímetro abdominal con hepatomegalia palpable, de 7cm; presencia de circulación colateral, y lipodistrofias que indicaban una mala técnica de insulinización.

Por este motivo se realiza ecografía urgente que confirmaba la hepatomegalia, visualizándose un aumento de la ecogenicidad hepática de forma homogénea. No LOES. Vesícula, vía biliar, porta, páncreas y bazos normales. Ausencia de líquido libre.

Ante dicho hallazgo se realiza ingreso para estudio.

En la analítica de sangre:

- Hemograma y coagulación sin alteraciones. Iones en rango.
- Perfil hepático alterado: AST 423 U/L, ALT 374 U/L, GGT 127 U/L, FA 219 U/L
- Perfil lipídico: CT 263 mg/dL, HDL 39 mg/dL, LDL 148 mg/dL, Trig 515 mg/dL
- Alfa-1 antitripsina, ferritina, cobre y celuroplasmina normales (metabolismo férrico y cúprico normal)..
- Serología viral negativa.
- Autoinmunidad hepática negativa.

Se realizó RMN hepática, que corroborara los hallazgos de la ecografía: "marcada hepatomegalía homogénea. Disminución de la señal en secuencias con saturación grasa, sugestivo de esteatosis hepática".

Figura 1:
Ecografía abdominal, marcada hepatomegalia

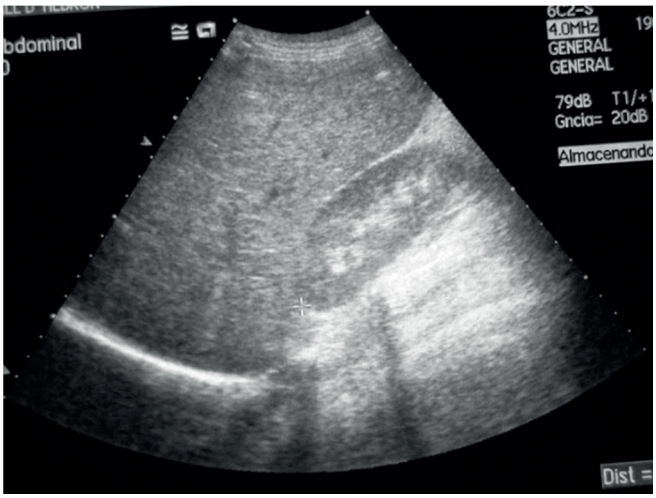

Ante la ausencia de diagnóstico se realiza biopsia hepática que concluye la presencia de esteatosis con glucogenización nuclear hepatocitaria e inflamación lobulillar focal sin necrosis, llegando finalmente al diagnóstico de Síndrome de Mauriac.

El síndrome de Mauriac es una rara complicación de la DM 1 (con menos de 60 casos descritos en la literatura), que ocurre en el contexto de un mal control metabólico, caracterizándose por la presencia de hepatomegalia y retraso del crecimiento y pubertad, acompañado por rasgos cushingoides.

Esto se explica porque en los pacientes con DM 1 con un control de la enfermedad deficiente e irregular,tanto la hiperglucemia sostenida por un déficit de insulina que lleva a una lipólisis continua y a un estado cetósico, como la hiperinsulinización puntual que conlleva a hipoglucemia reactiva; inducen un aumento de los niveles de cortisol como hormona contrarreguladora, todo ello favoreciendo el depósito de glucógeno a nivel hepático, una resistencia a la GH y disminución de los niveles de IGF-1, y a un hipogonadismo.

Figura 2: *Fisiopatología en el síndrome de Mauriac*

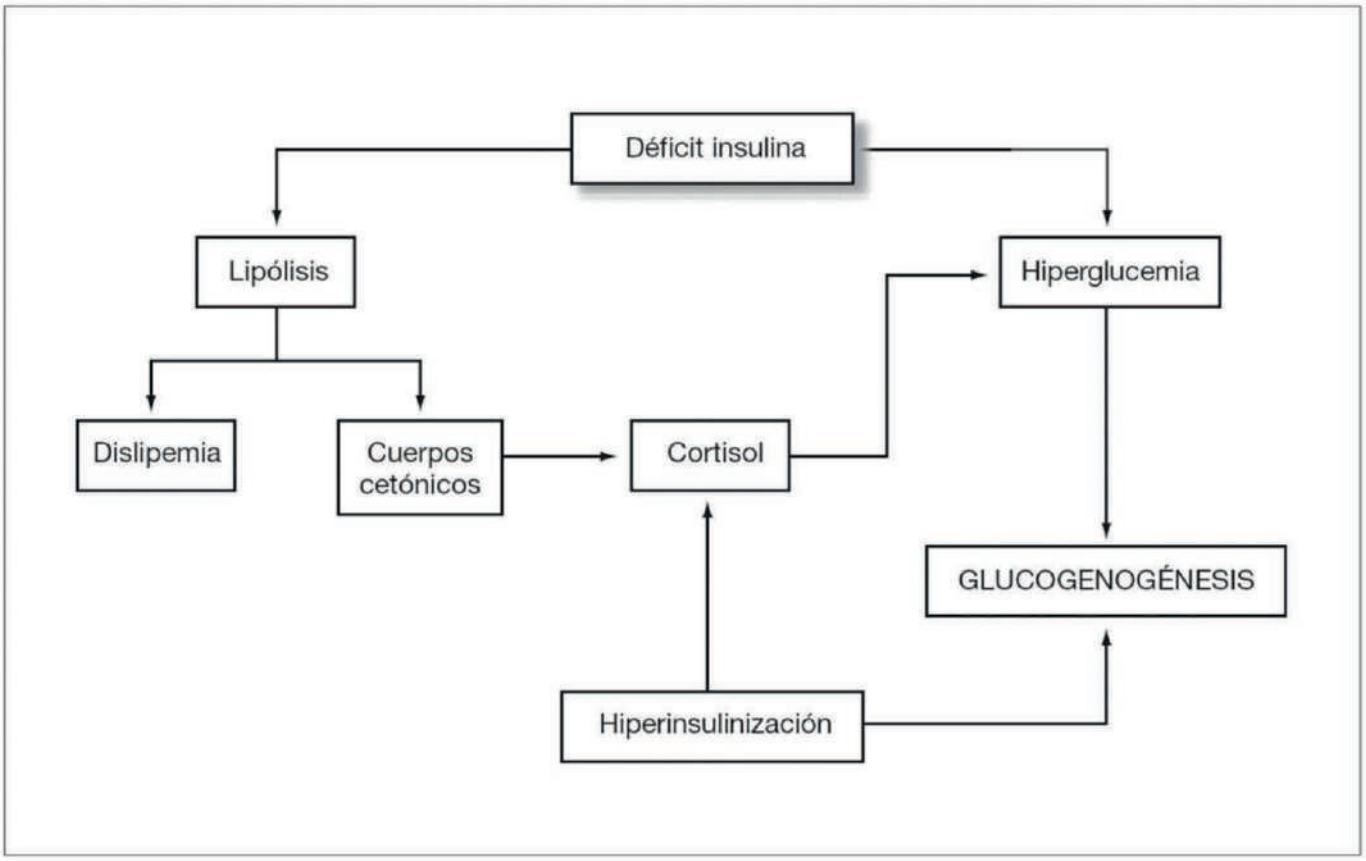

No obstante, no todos los pacientes con DM 1 mal controlados desarrollan este síndrome, por lo que se piensa que debe existir una causa genética-metabólica subyacente que provoca una enfermedad por depósito de glucógeno a nivel hepático. En este sentido se descubrió en 2016 por primera vez el caso de una paciente con este síndrome que padecía una mutación en PHKG2 (subunidad catalítica gamma 2 de la fosforilasa quinasa)que conllevaba a una imposibilidad en la activación de la enzima glucógeno fosforilasa y por tanto una inhibición de la glucogenólisis y por tanto a un depósito incontrolado de glucógeno a nivel hepático.

La mejoría paulatina del control glucémico en nuestro paciente conllevó una normalización del perfil hepático y disminución progresiva de la hepatomegalia hasta su resolución.

Una vez que el desarrollo puberal fue completado y finalizado constatamos que la talla final de este paciente fue de 1,62m (p<1, -2,41DE), lo que constituiría una talla baja, por debajo del p3.

PARTE 2, 2023

11 años más tarde el paciente el paciente es nuevamente ingresado por neumonía adquirida en la comunidad, con empiema asociado, cursando con evolución tórpida y extensa necrosis parenquimatosa.

Durante el ingreso sufre episodio de brusca edematización de MMII, hemiabdomen inferior (leve ascitis no a tensión) y edematización del pene y zona escrotal; desaturación al 88% basal así como cuadro de hipotensión de TA 89/62, aunque aceptablemente tolerada, remontada con manejo conservador y sueroterapia.

Se realiza ecografía cardiaca y abdominal visualizándose un corazón sin cardiopatía estructural y sin disfunción ventricular, aunque con ligero derrame pericárdico sin repercusión hemodinámica y pequeñas lengüetas de líquido ascítico periesplénico, no orientando a un claro origen cardiaco ni hepático de la descompensación.

En la radiografía de tórax se objetivó gran mejoría del empiema.

Analíticamente:

- Albumina: 0,9 g/dL, Proteínas totales 5,5 g/dL, PCR 99 mg/dL (previa 251), procalcitonina 2,5ng/mL (previa 36,8).
- Perfil hepático sin alteraciones destacables.
- Hematocrito 61%, plaquetas 638.000, leucocitos 21.730

Destaca mejoría de los datos de infección, hipoalbuminemia con proteínas totales normales. Ausencia de proteinuria en orina aislada y en 24h. El paciente no tenía diarrea, clínica gastrointestinal significativa ni marcadores proteicos específicos disminuidos,ni vitaminas liposubles bajas en plasma.

Analíticamente se objetivó un pico monoclonal IgG Kappa, lo que apoya el diagnóstico de Síndrome de Fuga Capilar Sistémica (SFCS), recibiendo el paciente inmunoglobulinas IV a razón de 1 gr/Kg/día durante 2 días como prevención de nuevos episodios.

El SFCS es un trastorno raro de etiología aun no esclarecida, caracterizado por episodios de hipotensión severa, hipoalbuminemia y hemoconcentración, potencialmente fatales para el paciente. Para su diagnóstico debemos haber descartado el resto de patologías que cursan con signos y síntomas similares (edemas, hipotensión/shock) como pueden ser:

Insuficiencia cardiaca, insuficiencia renal/síndrome nefrótico, fallo hepático, sepsis, enteropatía pierde-proteínas SRIS, pancreatitis aguda, anafilaxia…

En los casos de SFCS la estabilización, el tratamiento de soporte y control del estado volémico son las medidas principales a tomar en el manejo agudo.

Debido a la muy baja prevalencia no existe un tratamiento específico dirigido, pero se han reportado casos de series de pacientes en los que se ha usado como tratamiento y como profilaxis de nuevos episodios (con resultados dispares): inmunoglobulinas IV, terbutalina, teofilina,infliximab,bevacizumab.

BIBLIOGRAFÍA

1. Asada S, Kawaratani H, Mashitani T, et al. Glycogenic Hepatopathy in Type 1 Diabetes Mellitus. Intern Med. 2018 Apr 15;57(8):1087-1092.
2. Alhajjaj AH, Aljishi FK. Mauriac Syndrome Still Exists in Poorly Controlled Type 1 Diabetes: A Report of Two Cases and Literature Review. Cureus. 2021 Apr 26;13(4):e14704.
3. Flotats Bastardas M, Miserachs Barba M, Ricart Cumeras, A, et al. Hepatomegalia por depósito de glucógeno hepático y diabetes mellitus tipo 1. An Pediatr (Barc). 2007 Aug;67(2):157-60.
4. MacDonald MJ, Hasan NM, Ansari IU, et al. Discovery of a Genetic Metabolic Cause for Mauriac Syndrome in Type 1 Diabetes. Diabetes. 2016 Jul;65(7):2051-9.
5. Muñoz-Guillén NM, León-López R, de la Cal-Ramírez MA, et al. Síndrome de fuga capilar sistémica: hipoalbuminemia, hemoconcentración y shock. A propósito de un caso [Systemic capillary leak syndrome: hypoalbuminemia, hemoconcentration and shock. Presentation of a case]. Semergen. 2014 Mar;40(2):e33-6.
6. Bichon A, Bourenne J, Gainnier M, Carvelli J. Capillary leak syndrome: State of the art in 2021. Rev Med Interne. 2021 Nov;42(11):789-796.
7. K.M. Druey, P.R. Greipp. Narrative review: the systemic capillary leak syndrome. Ann Intern Med, 153 (2010), pp. 90-98
8. P. Kapoor, P.T. Greipp, E.W. Schaefer, S.J. Mandrekar, A.H. Kamal, N.C. Gonzalez-Paz, et al. Idiopathic systemic capillary leak syndrome (Clarkson's disease): the May clinic experience. Mayo Clin Proc, 85 (2010), pp. 905-912

Caso 07 EDEMA Y PRESBICIA AL DEBUT DE UNA DIABETES TIPO 1

AUTORES Y CENTROS DE TRABAJO

Amuedo Domínguez, S.; Piñar Gutiérrez, A.; Bellido Castañeda, V.; Gros Herguido, N.; Remón Ruiz, P.; López Gallardo, G.; Soto Moreno, A.

- *Hospital Universitario Virgen del Rocío, Sevilla*

CASO CLÍNICO

Presentamos el caso de una mujer de 36 años sin antecedentes personales de interés, salvo diagnóstico reciente de Diabetes Mellitus tipo 1 (DM1) una semana antes de desarrollar el cuadro clínico que nos ocupa, consistente en aparición de edema generalizado y presbicia tras iniciar insulina.

Nuestra paciente acudió al servicio de Urgencias por presentar clínica cardinal y pérdida importante de peso no cuantificada de un mes de evolución. A la exploración inicial, presentaba un peso de 46,8Kg para una talla de 151cm e IMC de 20,5Kg/m², con resto de exploración anodina y hemodinámicamente estable. Analíticamente, destacaba hiperglucemia de 357mg/dL, acidosis metabólica y cetosis, confirmándose una diabetes de debut, motivo por el que se decide iniciar fluidoterapia y perfusión intravenosa continua de insulina durante 12 horas, insulinizándose al alta con multidosis basal-bolus (Lantus 0-0-12UI, Apidra 4-4-4UI).

Tras el alta, consultó 8 días después en el Hospital de Día de Diabetes por aparición de edema generalizado de 24 horas de evolución y visión borrosa. El control glucémico en los días previos había mejorado significativamente, presentando una HbA1c al debut del 13% con estudio de autoinmunidad positivo, confirmando la presencia de una DM1. En la exploración física se objetivó una ganancia ponderal relevante de hasta 6Kg de peso en una semana (peso actual: 52,8Kg), importantes edemas palpebrales y pretibiales con fóvea y aumento del perímetro abdominal sin oleada ascítica. Al interrogatorio dirigido, refería disnea de esfuerzos sin ortopnea, dolor torácico u oliguria.

Ante esta clínica de aparición brusca de edema generalizado junto con disnea de esfuerzo, se decidió derivar a la paciente al servicio de Urgencias para descartar las principales causas de edemas: insuficiencia cardiaca, renal o hepática. En el control analítico de sangre y orina presentó ionograma, función renal, hepática y excreción fraccional de sodio y potasio normales, así como el pro-Péptido natriurético cerebral, descartándose hipoproteinemia o proteinuria.

En su evolución, los edemas fueron regresando progresiva y espontáneamente hasta la desaparición de los mismos, encontrándose la paciente al mes con una exploración totalmente anodina, y recuperando su visión normal.

Con todos estos datos, nos planteamos los posibles diagnósticos diferenciales que generan la aparición de edema agudo y presbicia al debut de una diabetes que mejoran sin tratamiento específico dirigido, estando ante un caso de edema y presbicia insulínica, complicaciones minoritarias y reversibles que pueden suceder tras la insulinización.

DISCUSIÓN

El edema generalizado o periférico es una complicación rara de la insulinoterapia que se describió por primera vez en 1928[1]. Se ha descrito tanto en adultos como niños, y se observa con mayor frecuencia al debut de una DM1 tras el inicio de la terapia con insulina[2] o, con menor frecuencia, tras la intensificación del tratamiento en pacientes con diabetes mal controlada o mala adherencia al mismo[3], incluso tras el inicio de bombas de insulina[4] o sistemas de asa cerrada tras la mejora significativa del control glucémico[5,6]. No obstante, su presencia también ha sido notificada en pacientes con Diabetes Mellitus tipo 2[7] o con fibrosis quística[8].

Su naturaleza frecuentemente es transitoria y benigna, presentándose comúnmente como un edema periférico leve, autolimitado, que se resuelve espontáneamente sin necesidad de tratamiento dirigido. Sin embargo, en raras ocasiones puede presentarse de manera más grave con anasarca e insuficiencia cardíaca y derrames serosos masivos[9,10]. La resolución del mismo a menudo ocurre dentro de las 2 semanas sin tratamiento, o con un tratamiento conservador de restricción de líquidos y sal. Si bien, las formas más graves, pueden precisar terapia diurética.

Se han descrito varias características clínicas como factores de riesgo para el desarrollo del edema insulínico, tales como la diabetes de inicio, el control glucémico deficiente, los altos requerimientos insulínicos, el bajo peso corporal y el estado nutricional deficiente. Su diagnóstico, es un diagnóstico de exclusión después de descartar las causas más comunes de edema agudo: insuficiencia cardiaca, renal o hepática. Se desconoce su patogenia, aunque se ha atribuido al aumento de la permeabilidad capilar secundario al estado catabólico causado por la deficiencia de insulina e hiperglucemia crónica, al efecto antinatriurético de la insulina, y a la liberación de hormonas contrarreguladoras que retienen sodio y agua[11].

Por otro lado, el déficit visual en los pacientes con diabetes es una complicación frecuente, y son la retinopatía y la catarata las de mayor prevalencia. Sin embargo, muchos pacientes presentan alteraciones visuales secundarias a cambios en su refracción directamente relacionados con los niveles de glucosa, aun en ausencia de retinopatía y catarata[12].

Fue en 1925, cuando Duke Elder logró definir que la hipermetropía se hacía evidente al comienzo del tratamiento con insulina y se asociaba con la mejoría en el control metabólico[13]. Se piensa que, con la hiperglucemia, se produce un incremento de glucosa en la corteza del cristalino, ocasionando retención de agua y aumento de su espesor y, consecuentemente, aumento de su poder refractivo. Si se controla rápidamente los niveles de glucosa, se produce el mecanismo inverso, ya que el humor acuoso se hace hipotónico con respecto al cristalino, penetra agua dentro del mismo, hidratándolo, lo que disminuye el poder refractivo de la lente y el paciente queda hipermétrope[14]. Estos cambios pueden persistir hasta varias semanas después que el paciente ha logrado su control glucémico[15].

En conclusión, nuestro caso sirve para tomar conciencia y conocimiento de esta complicación de la insulina, que en la mayoría de las ocasiones es leve, reversible y se autolimita en varias semanas, pero que, en algunos casos, puede presentarse con criterios de gravedad precisando medidas específicas para conseguir su resolución. Los pacientes con diabetes de inicio insulinizados, o con diabetes conocida mal controlada o antecedente de mala adherencia al régimen de insulina, pueden estar en riesgo de edema, más o menos importante, y

alteración visual si tienen mejoras rápidas en el control glucémico. Con el reciente aumento progresivo de la modalidad de tratamiento para la diabetes de sistemas de asa cerrada, y la mejora repentina y marcada del control glucémico, el edema insulínico puede convertirse en un evento cada vez más frecuente en nuestras consultas. En este perfil de paciente, se podría considerar un enfoque más gradual para reducir los niveles de glucosa con el fin de evitar esta complicación.

BIBLIOGRAFÍA

1. Leifer A. A case of insulin edema. JAMA 1928;90:610–611.
2. Aravamudhan A, Gardner C, Smith C, Senniappan S. Insulin oedema in a child with newly diagnosed diabetes mellitus. *Eur J Pediatr*. 2014;173(5):685-687. doi:10.1007/s00431-013-2045-0.
3. Sawalha N, Geddie H. Insulin Edema Associated With Newly Diagnosed Type 1 Diabetes and High Glycated Hemoglobin: A Case and Review of the Pediatric Literature. *Can J Diabetes*. 2021;45(6):571-574. doi:10.1016/j.jcjd.2020.11.007.
4. Greco D. Severe weight gain and generalized insulin edema after the starting of an insulin pump. *Can J Diabetes*. 2015;39(1):21-23. doi:10.1016/j.jcjd.2014.07.001.
5. Vasigh M, Mohammady J, Hopkins R. Insulin Edema With Use of U-500 Regular Insulin in a Hybrid Closed-Loop Insulin Pump. *Cureus*. 2020;12(10):e10886. Published 2020 Oct 10. doi:10.7759/cureus.10886.
6. Vasigh M, Hopkins R. Insulin edema after initiation of hybrid closed-loop insulin pump therapy with continuous glucose monitoring: a case report. *Clin Diabetes Endocrinol*. 2022;8(1):6. Published 2022 Sep 30. doi:10.1186/s40842-022-00143-0.
7. Md Aris MA, Tan KF, Said AH. Insulin oedema in type 2 diabetes mellitus: A case report. *Malays Fam Physician*. 2022;17(1):94-98. Published 2022 Mar 10. doi:10.51866/cr.6.
8. O'Neal KS, Francis BA, Condren ME, Chalmers LJ. Insulin edema in a patient with cystic fibrosis-related diabetes. *Diabetes Care*. 2012;35(2):e6. doi:10.2337/dc11-1952.
9. Lee P, Kinsella J, Borkman M, Carter J. Bilateral pleural effusions, ascites, and facial and peripheral oedema in a 19-year-old woman 2 weeks following commencement of insulin lispro and detemir--an unusual presentation of insulin oedema. *Diabet Med*. 2007;24(11):1282-1285. doi:10.1111/j.1464-5491.2007.02241.x.
10. Janchevska A, Jovanovska V, Jordanova O, et al. Peripheral Insulin Edema and Pericardial Effusion in a 12-Year-Old Newly Diagnosed Girl with Type 1 Diabetes. *Pril (Makedon Akad Nauk Umet Odd Med Nauki)*. 2023;44(2):171-174. Published 2023 Jul 15. doi:10.2478/prilozi-2023-0037.
11. Wong M, Balakrishnan T. Anasarca in Newly Diagnosed Type 1 Diabetes: Review of the Pathophysiology of Insulin Edema. *Cureus*. 2020;12(3):e7234. Published 2020 Mar 10. doi:10.7759/cureus.7234.
12. Sjølie AK. Ocular complications in insulin treated diabetes mellitus. An epidemiological study. *Acta Ophthalmol Suppl (1985)*. 1985;172:1-77.
13. Duke Elder S. Refracción, teoría y práctica. Barcelona: Ed. Jims;1985.
14. Sonmez B, Bozkurt B, Atmaca A, Irkec M, Orhan M, Aslan U. Effect of glycemic control on refractive changes in diabetic patients with hyperglycemia. *Cornea*. 2005;24(5):531-537. doi:10.1097/01.ico.0000151545.00489.12.
15. Okamoto F, Sone H, Nonoyama T, Hommura S. Refractive changes in diabetic patients during intensive glycaemic control. *Br J Ophthalmol*. 2000;84(10):1097-1102. doi:10.1136/bjo.84.10.1097.

Caso 08 DIABETES: CLAVE DE UN DIAGNÓSTICO COMPLEJO

AUTORES Y CENTROS DE TRABAJO

Moyano Sánchez, A.M.; Marginean, D.L.; Pérez Reyes, P.; Moreno Moreno, P.; Gálvez Moreno, M.A.
• *UGC Endocrinología y Nutrición. Hospital Universitario Reina Sofía, Córdoba*

Hombre de 26 años. Acude a urgencias por debut diabético con acidosis láctica y clínica cardinal. Dado de alta a domicilio con pauta basal de insulina.

Es valorado en Hospital de Día de Endocrinología.

A la entrevista clínica, se recogen los siguientes antecedentes personales:

- Trastorno generalizado del desarrollo diagnosticado a los 2 años.
- Miocardiopatía hipertrófica con disfunción VI moderada en seguimiento por Cardiología. Con estudio genético: mutación de significado incierto en el gen SCN5A asociada a síndrome de Brugada, con patrón de herencia autosómico dominante.
- Astrocitoma grado 2 intervenido en 2016.
- Tratamiento: Lacosamida 400mg, Levetiracetam 500mg, Insulina Toujeo 12UI.

Antecedentes familiares por rama materna de DM-2 y DM-1, madre con DM-LADA.

Exploración física con IMC 19.43 Kg/m2

En analítica sanguínea destaca HbA1c al debut de 11.5%, péptido C conservado (3.25 ng/ml) y anticuerpos Anti GAD y AntiIA2 negativos. Función tiroidea normal.

Se inicia iDPP4 y se suspense insulinización tras alcanzar buenos controles.

En próxima revisión: HbA1c 6.4% y macroalbuminuria. Se añade iSGLT2 y se solicita valoración por nefrología.

Nuestro paciente es una persona joven con un debut atípico, antecedentes familiares de diabetes y autoinmunidad negativa. Estas son características que nos hacen sospechar la existencia de Diabetes Monogénica. En figura 1 dejamos algoritmo para el cribado de este tipo de diabetes.

Las pruebas genéticas para la diabetes monogénica deben realizarse cuando hay un alto índice de sospecha, como lo indica cualquiera de los siguientes puntos:

- Una alta probabilidad de diabetes monogénica (por ejemplo, >25 por ciento en personas no tratadas con insulina) utilizando la Calculadora de riesgo clínico MODY.
- Péptido C en ayunas preservado >0.6 ng/mL con glucosa >72 mg/dL de tres a cinco años después de la presentación.
- Antecedentes familiares de diabetes con otras características clínicas descritas anteriormente y autoanticuerpos negativos contra la descarboxilasa 65 del ácido glutámico (GAD65), la proteína 2 asociada a insulinoma (IA-2) y el transportador de zinc (ZnT8). En un paciente con presunta diabetes tipo 1, se

Figura 1: *Algoritmo propuesto para el cribado de formas monogénicas en la población con sospecha de diabetes tipo 1 (DT1). Extraído de Manual SEEN, capítulo 69*

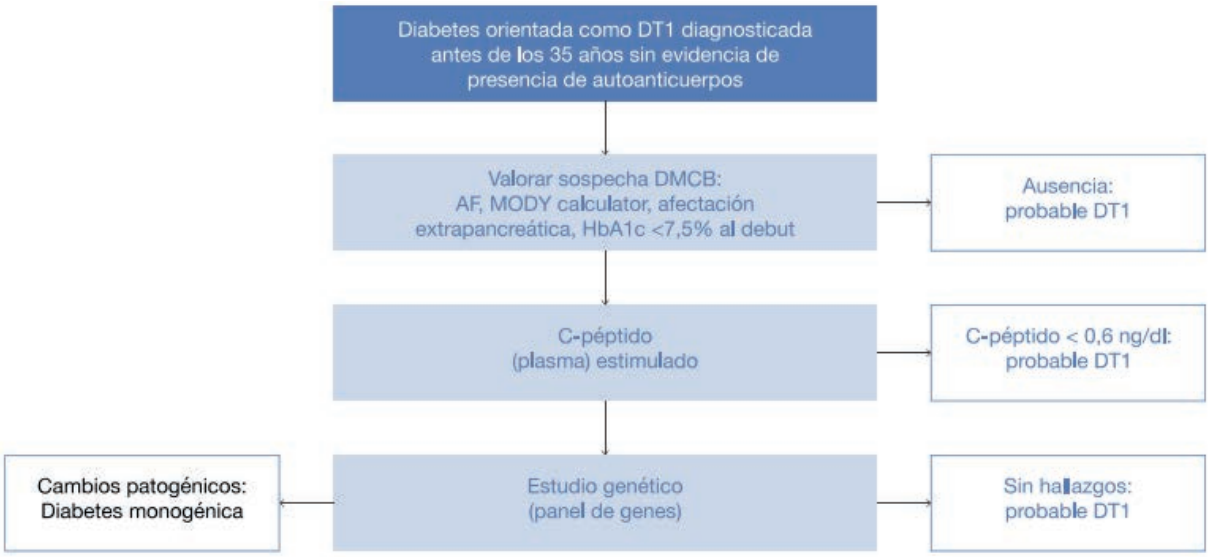

debe realizar la medición de autoanticuerpos séricos antes de considerar las pruebas genéticas para MODY. La presencia de autoanticuerpos de islotes asociados con la diabetes tipo 1 hace que la diabetes monogénica sea poco probable.[1]

Llamamos diabetes monogénica a cualquier tipo de diabetes producida por una o varias mutaciones de un solo gen. Representan al menos el 4% de DM diagnosticada antes de los 30 años y el 20% si estas se presentan con autoinmunidad pancreática negativa y péptido C conservado.

Todas ellas se asocian a defectos primarios en la producción de insulina por parte de la célula ß y, si no se piensa en su existencia, frecuentemente se confunden con la DT1 y la DT2. Si se sospechan y se procede a completar el estudio, su diagnóstico genético nos permitirá elegir el tratamiento más adecuado en cada caso, predecir la progresión de la enfermedad y sus consecuencias, posibilitar el cribado de los integrantes de las familias afectas y, por último, realizar el consejo genético oportuno.[2]

En nuestro paciente, se solicita estudio genético y se identifica la presencia en heteroplasmia (43,8%) de la variante patogénica m.3243A>G en el gen MT-TL1 del genoma mitocondrial (variante patogénica confirmada asociada a Síndrome de Leigh, MELAS, CPEO, diabetes con sordera de herencia mitocondrial (MIDD), entre otros fenotipos).

La variante m.3243A>G está asociada a enfermedad de MELAS cuando se presenta en una heteroplasmia del 50-70%, a síndrome de Leigh a niveles superiores del 90%, y a diabetes con sordera mitocondrial (MIDD) a niveles por debajo del 40%.

En el caso del paciente, que presenta un porcentaje de heteroplasmia que está en torno a 43%, es primordial valorarlo en función de la clínica que presente.

Se realiza estudio genético a su madre, que resulta positivo, portadora de la variante en heteroplasmia (13%).

La presencia de una variante genética puntual en el genoma mitocondrial (herencia materna)

m.3243A>G se asocia con disfunción en aquellos órganos de gran actividad metabólica (retina, corazón, riñón, músculo esquelético, páncreas endocrino). En su forma más grave, este tipo de defecto genético se manifiesta como una enfermedad multiorgánica, con encefalopatía, miopatía mitocondrial, acidosis láctica y episodios similares a accidentes vasculares cerebrales, también llamados *stroke-like* (síndrome MELAS). Cuando existe DM, ésta se presenta de manera insidiosa y progresiva y se puede confundir fácilmente con una DT2 por su aparición más tardía. Sin embargo, existen casos de presentación aguda con hiperglucemia sintomática, cetosis e incluso cetoacidosis. En estos casos, como en el de nuestro paciente, hay que diferenciarla de una DT1. Como hemos mencionado anteriormente, el fenotipo clínico cambia sustancialmente según empleen los estudios enfoques basados en el genotipo o en el fenotipo.[3]

La diabetes mitocondrial es una entidad infradiagnosticada: 0.5-2.8% de los sujetos con DM tienen mutaciones del ADN mitocondrial. El 80% se localizan en el gen MTTL1, siendo la mutación A3243G la más frecuente. Se trata de una herencia dominante ligada al X, pudiendo afectar a ambos sexos, únicamente transmitiéndose a su descendencia en el caso de las mujeres. Para un mismo genotipo, fenotipo variable por la heteroplasmia de las mutaciones mitocondriales en distintos tejidos. es por este hecho que el consejo genético en la diabetes mitocondrial es muy limitado, ya que es imposible predecir el número de mitocondrias con la alteración genética que habrá en el óvulo que se va a fecundar. En el caso de nuestro paciente, varón, no habría riesgo de transmisión de la enfermedad.[4]

Volviendo al caso clínico de nuestro paciente, ante el hallazgo etiológico de diabetes mitocondrial, es derivado a otorrinolaringología y oftalmología, sin encontrarse alteraciones a nivel auditivo ni visual. También es derivado a Neurología para estudio y manejo multidisciplinar.

Figura 2: *Clasificación diabetes monogénica. Adaptación de Diabetes Care*[1]

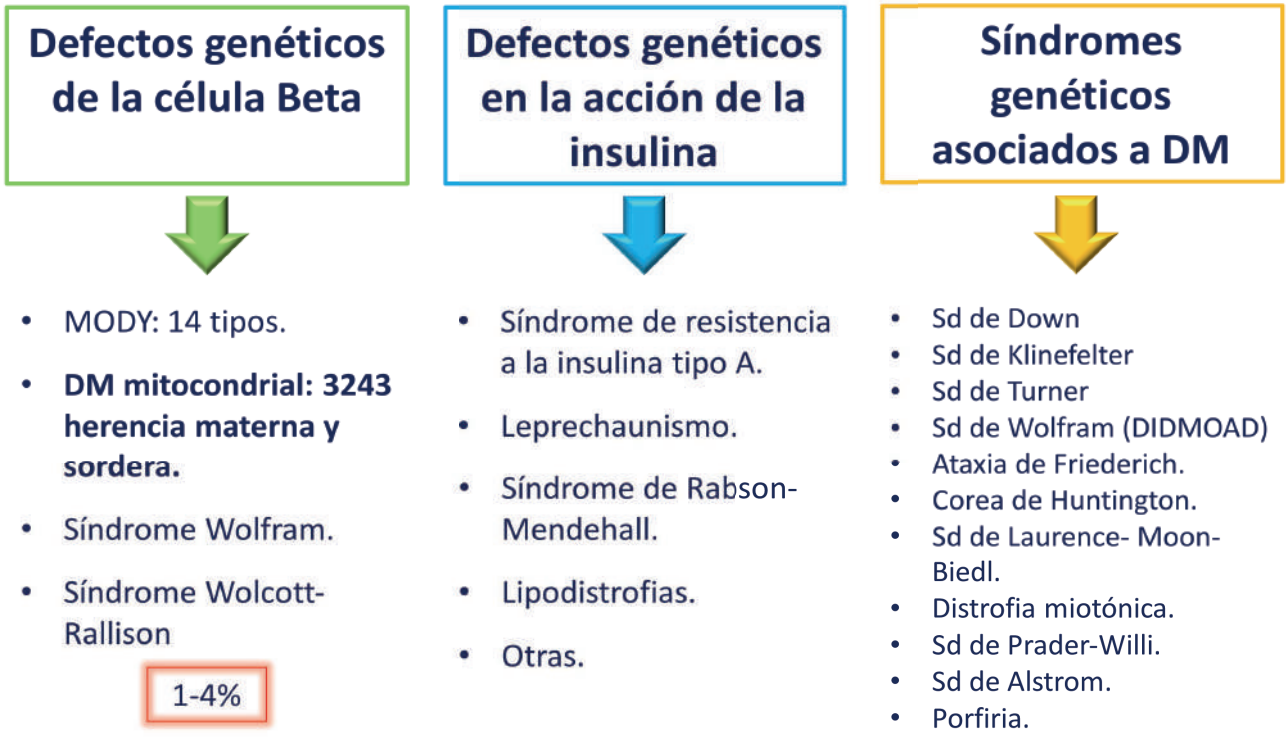

Neurología inicia tratamiento con Carnitina y Coenzima Q10 y se ajusta tratamiento antiepiléptico. Finalmente es diagnosticado de SINDROME DE MELAS.

MELAS generalmente se manifiesta en la infancia como una alteración del desarrollo psicomotor, después de un desarrollo temprano normal. El curso más común es el recurrente-remitente, con episodios similares a los de un accidente cerebrovascular (stroke-like) que conducen a una disfunción neurológica progresiva, con crisis epilépticas y demencia. También es típica la clínica de cefalea con vómitos recurrentes, así como la discapacidad auditiva.[5]

Los criterios diagnósticos originales para MELAS requerían episodios similares a accidentes cerebrovasculares antes de los 40 años, encefalopatía caracterizada por convulsiones o demencia, y acidosis láctica en sangre o la presencia de fibras rojas irregulares en la biopsia del músculo. Sin embargo, ahora se acepta una gama más amplia de fenotipos compatible con el diagnóstico, incluido el inicio clínico después de los 40 años.[6]

El paciente ha requerido dos ingresos en mayo y junio 2023 por ACV tipo ictus atípico. Actualmente en programa de rehabilitación de secuelas neurológicas y pendiente de ampliación de estudio por NUUBO.

Continúa en seguimiento multidisciplinar sin nuevos episodios desde entonces, con aceptable control de FRCV. En tratamiento con sitagliptina 100mg, levetiracetam y lacosamida, carnitina 1.5g y Coenzima Q10.

En última revisión, edad 28 años, mantiene buen control glucémico (HbA1c 6.4%).

BIBLIOGRAFÍA

1. Islet autoantibodies can discriminate maturity-onset diabetes of the young (MODY) from Type 1 diabetes. McDonald TJ, Colclough K, Brown R, Shields B, Shepherd M, Bingley P, Williams A, Hattersley AT, Ellard S. Diabet Med. 2011 Sep;28(9):1028-33.
2. Diabe Care. 2020; 43(7): 1617-1635/ Diab Care.2017;40(8): 1017-1025/ Diab Care.2021;44(1): S15-33/ Int. J. Mol. Sci.2021;22(14): 7553
3. Manual endocrinología y nutrición. Sociedad Española de Endocrinología y Nutrición. Área II Diabetes. Capítulos 62-70.
4. Endocr Pract. 2020 Feb;26(2):241-246.
5. Mol Genet Metab. 2015 Sept-Oct;116(1-2):4-12.
6. Pavlakis SG, Phillips PC, DiMauro S, et al. Miopatía mitocondrial, encefalopatía, acidosis láctica y episodios similares a accidentes cerebrovasculares: un síndrome clínico distintivo. Ann Neurol 1984; 16:481.

Caso 09 DIABETES MELLITUS: DISTINTAS CARAS DE UNA MISMA MONEDA

AUTORES Y CENTROS DE TRABAJO

Rodríguez Juárez, R.; Martínez Silla, E.; García Sánchez, J.; Andreo López, M.C.; Berrio Miranda, M.

- *Servicio de Endocrinología y Nutrición. Hospital Universitario Clínico San Cecilio, PTS, Granada*

CASO CLÍNICO

Presentamos el caso de un varón de 69 años remitido a consultas externas de endocrinología desde el servicio de enfermedades sistémicas por mal control de la diabetes mellitus junto con clínica cardinal.

Como antecedentes de interés, destaca hipertensión arterial de más de 10 años de evolución, diabetes mellitus sin complicaciones macro/microvasculares y pérdida de peso de bastantes años de evolución en el que tras varios estudios se descartó malignidad. Como tratamiento habitual toma ácido acetilsalicílico, losartán/hidroclorotiazida y repaglinida. Fumador de 1 paquete-diario. No otros hábitos tóxicos. Antecedentes familiares de abuela materna, 3 tías maternas y 2 hermanos con diabetes mellitus, sin saber precisar de qué tipo.

Está en seguimiento por el servicio de enfermedades sistémicas desde 2018 por un fenómeno de Raynaud de inicio tardío ANA (-) y capilaroscopia patológica (preesclerodermia). Es derivado a nuestro servicio para optimización del tratamiento tras mal control de la enfermedad a pesar de realizar cambios en la medicación.

Revisando sus antecedentes, fue diagnosticado de diabetes mellitus tipo 2 hace 15 años a raíz de un control analítico en ingreso tras accidente de tráfico, manteniéndose en tratamiento solo con metformina, con buen control.

También destaca ingreso en diciembre de 2019 en el servicio de enfermedades sistémicas por síndrome constitucional a estudio: pérdida de 20 Kg en dos años sin pérdida de apetito y con ingesta calórica abundante, y dolor cólico que mejora con deposición. Tras varios estudios analíticos, radiológicos y endoscópicos, no se detectó patología neoformativa alguna.

A nuestra visita, el paciente refiere mal estado general junto con clínica de polifagia desde hace 2 años y poliuria (sobre todo por las noches) desde junio de 2022. Confirma pérdida de peso antes comentada. Niega fiebre, disnea o dolor torácico. Explica que, tras años de tratamiento con la metformina, a principios de 2022 comenzó a tener deposiciones diarreicas tras la toma de esta, motivo por el cual se le suspendió y se le cambio a repaglinida. Desde entoces, mal control metabólico de la enfermedad, mostrándose en analítica HbA1c 6,3% (marzo de 2021) → 8,6% (abril de 2022) → 11,6% (octubre de 2022).

A la exploración física, aceptable estado general, bien hidratado y perfundido. Tensión y frecuencia controlada. Auscultación con tonos cardíacos rítmicos sin soplos, murmullo vesicular conservado sin ruidos patológicos. Abdomen blando depresible no doloroso a la palpación sin signos de peritonismo. Peso 51 Kg, talla 163 cm, IMC 19,2 Kg/m2.

Tras lo anteriormente descrito y ante la sospecha de una diabetes mellitus tipo 1, se so-

licita control analítico con perfil autoinmune y se añade al tratamiento linaglitpina e insulina abasaglar, entregándose glucómetro para realizar controles capilares.

A los 16 días, se observa mejoría de la clínica y buen control de las glucemias capilares tras añadir linagliptina e insulina al tratamiento. En analítica se constata negatividad para la autoinmunidad, por lo que solicita estudio de diabetes tipo MODY. En estudio genético, se identifica una mutación en el gen INS (MIM*176730), un gen encargado de la síntesis de la preproinsulina. La presencia de una mutación de sentido erróneo de este gen establece la presencia de una diabetes mellitus tipo MODY 10, con herencia autosómica dominante. Se solicita cita para implantación de sistema flash y cita en genética para valorar estudio de familiares y consejo genético.

DISCUSIÓN

La diabetes MODY (Maturity Onset Diabetes of the Young, o diabetes del adulto de inicio juvenil) es la forma más común de diabetes monogénica, de herencia autosómica dominante con penetrancia incompleta, que produce defectos genéticos que alteran la función de las células ß pancreáticas. Se estima que su prevalencia es de 1/10.000 en adultos y 1/23.000 en niños, aproximadamente, aunque esta podría ser mayor ya que muchas de ellas son diagnosticadas erróneamente como diabetes mellitus tipo 1 o 2. Tienen un importante componente familiar. Se caracteriza por un inicio en la edad juvenil (por lo general de 10-45 años de edad), con mantenimiento de la producción endógena de insulina, falta de autoinmunidad dirigida contra las células beta pancreáticas, ausencia de obesidad y resistencia a insulina y manifestaciones extrapancreáticas en algunos subtipos.

Hasta ahora, se han descrito 14 genes diferentes responsables de este tipo de diabetes. El 90% de los casos se corresponden con mutaciones en el gen de la GCK (MODY 2) y en HNF-1α (MODY 3). El resto de subtipos son entidades con muy baja prevalencia (<5% en MODY 1 y MODY 5 y <1% en el resto de subtipos).

Se debe sospechar en aquellos pacientes menores de 25 años, con historia familiar de diabetes en al menos 2 generaciones, ausencia de anticuerpos contra las células ß pancreáticas, persistencia de niveles detectables de péptido C y no requerimiento de dosis de insulina al menos al principio de la enfermedad (primeros 5 años).

En cuanto al manejo terapéutico de esta entidad, dependiendo del tipo se establecerá un tratamiento u otro. En la MODY 2, suele controlarse con dieta y ejercicio, realizando revisiones anuales; la MODY 2 y 3 con sulfonilureas; y la MODY 5 con insulina.

La diabetes MODY 10, que es la que presentaba nuestro paciente, es un tipo muy raro (< 1% de las diabetes MODY) que presenta una mutación heterocigótica en el gen INS. Se han descrito hasta 11, la mayoría sin sentido (missense). Este se localiza en el cromosoma 11p 15.5, y se encarga del desarrollo de la célula B pancreática y de la síntesis de insulina. Fisiopatológicamente, se ha descrito que estas mutaciones disminuyen el plegamiento de las moléculas de proinsulina, haciendo que estas se almacenen en exceso en el retículo endoplasmático y causen estrés y apoptosis de las células ß pancreáticas.

La edad de inicio de la enfermedad abarca un rango de edad entre 8 meses y 65 años, y la presentación clínica también es amplia (desde enfermedad asintomática hasta presentar sín-

tomas de insulinopenia, incluso en miembros de la misma familia). En cuanto al tratamiento, se asemeja al de las demás diabetes MODY, controlándose sobre todo con dieta, ejercicio e insulina; algunos pacientes también se han conseguido controlar con fármacos secretores de insulina. Por último, se han descrito complicaciones como retinopatía, neuropatía y microalbuminuria, no habiéndose reportado obesidad, hipertensión o hiperlipemia.

CONCLUSIÓN

La diabetes MODY, y en concreto la tipo 10, son entidades infrecuentes de diabetes mellitus que en el día a día no se tienen en cuenta. Es por ello que deben desarrollarse técnicas diagnósticas más precisas para filiar adecuadamente el tipo de diabetes, y por ende realizar un mejor manejo terapéutico de la enfermedad.

BILIOGRAFÍA

1. Manual de Endocrinología y Nutrición [Internet]. manual.seen.es. [cited 2023 Aug 31]. Available from: https://manual.seen.es/home.
2. RESERVADOS IU -- TLD. Orphanet: MODY [Internet]. www.orpha.net. Available from: https://www.orpha.net/consor/cgi-bin/OC_Exp.php?Lng=ES&Expert=552
3. Casamitjana R, Oriola J. Exploración clínica, funcional y molecular de la diabetes tipo MODY en la práctica clínica. Endocrinología y Nutrición [Internet]. 2004 May 2;51:16–21. Available from: https://www.elsevier.es/es-revista-endocrinologia-nutricion-12-articulo-exploracion-clinica-funcional-molecular-diabetes-tipo-mody-13065999
4. Tapia Ceballos L, Córdoba Borras E, Picazo Angelín B, Ranchal Pérez P. Diabetes MODY. Una causa frecuente de hiperglucemia. Anales de Pediatría [Internet]. 2008 Dec 1;69(6):565–7. Available from: https://www.analesdepediatria.org/es-diabetes-mody-una-causa-frecuente-articulo-S1695403308752408
5. Gomara J, Directora A, Lozano B, Gloria M, Fin T, Grado D. DIABETES TIPO MODY "Maturity-onset diabetes of the young (MODY)" [Internet]. 2017 [cited 2023 Aug 31]. Available from: https://zaguan.unizar.es/record/111794/files/TAZ-TFG-2018-1318.pdf
6. Lei SQ, Wang JY, Li RM, Chang J, Li Z, Ren L, et al. Original Article MODY10 caused by c.309-314del CCAGCT insGCGC mutation of the insulin gene: a case report. Am J Transl Res [Internet]. 2020 [cited 2023 Aug 31];12(10):6599–607. Available from: https://www.ncbi.nlm.nih.gov/pmc/articles/PMC7653559/pdf/ajtr0012-6599.pdf
7. Anık A, Çatlı G, Abacı A, Böber E. Maturity-onset diabetes of the young (MODY): an update. Journal of pediatric endocrinology & metabolism : JPEM [Internet]. 2015;28(3-4):251–63. Available from: https://www.ncbi.nlm.nih.gov/m/pubmed/25581748/

Caso 10 PARKINSONISMO DIABÉTICO: DE HIPERGLUCEMIA A BRADICINESIA

AUTORES Y CENTROS DE TRABAJO

Torres Degayón, S.; Baena Ariza, L.; Remón Ruiz, P.J.; Piñar Gutiérrez, A.; Dios Fuentes, E.; Hernández Reina, C.; Oulad Ahmed, B.; González Gracia, L.; Amuedo Domínguez, S.; Canelo Moreno, J.M.; Soto Moreno, A.

- *Endocrinología y Nutrición del Hospital Universitario Virgen del Rocío, Sevilla*

INTRODUCCIÓN

La estriatopatía diabética (ED) es una infrecuente complicación de la diabetes mellitus (DM), principalmente tipo 2, que surge en el contexto de un mal control glucémico. Consiste en un síndrome clínico-radiológico que se caracteriza por presentar un estado de hiperglucemia asociada a síntomas de corea-balismo, o cambios radiológicos a nivel del cuerpo estriado que aparecen en las pruebas de la tomografía computada (TC) y de la resonancia magnética (RM). Bedwell fue el primero en describir esta condición en 1960. Su prevalencia es menor de 1 caso por 100.000 habitantes, siendo más frecuente en población de ascendencia asiática, aunque probablemente esta cifra está subestimada debido al desconocimiento general de la misma[1,2].

PRESENTACIÓN DEL CASO

Presentamos el caso de una mujer de 65 años con diabetes mellitus tipo 2 desde los 47 años (tratada con Metformina/Empagliflozina 1g/12,5mg cada 12h, Insulina Novomix FP30 60UI-0-60UI, Insulina Novorrapid FP 4UI en almuerzo). Entre otros antecedentes de interés, tenía hipertensión arterial, dislipemia y obesidad.

La mujer acudió a urgencias por presentar un cuadro de 4 días de evolución de visión borrosa de inicio brusco, con empeoramiento discretamente progresivo. En la exploración neurológica se observó bradipsíquia, con bradicinesia generalizada con predominio de miembros derechos, hipomimia facial sin asimetrías, lenguaje conservado con hipofonía y voz monótona, rigidez proximal en miembro superior derecho (MSD) con disminución del braceo durante la marcha, y reflejo postural alterado. La analítica reveló una hiperglucemia de 330 mg/dL, iones normales y ausencia de elevación de reactantes de fase aguda. Se descartaron arritmias y otras alteraciones en el electrocardiograma. El TC de cráneo mostró hiperdensidad de núcleos caudado y lenticular izquierdos, por lo que ingresa en Neurología para estudio.

Figura 1: *TC CRANEAL: hiperdensidad de los núcleos caudado y lenticular izquierdos, no asocia edema perilesional ni efecto masa significativo*

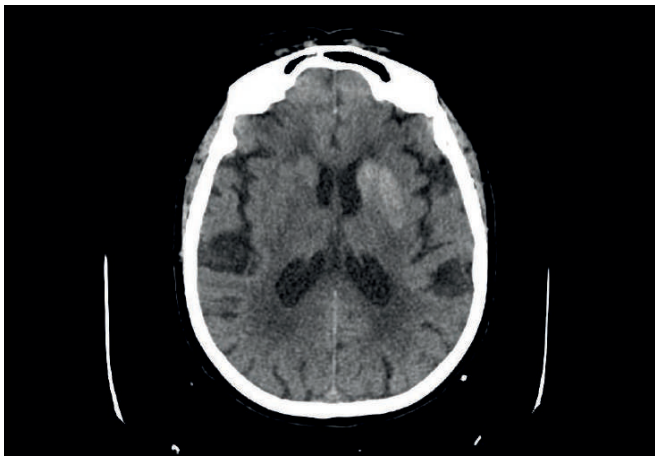

Figura 2: *RM CRANEAL: hiperintensidad en T1 (A) que afecta al núcleo caudado y núcleo lenticular izquierdo (núcleo estriado) con hipointensidad en FLAIR (C), T2 (B) y eco de gradiente T2, sin restricción en la secuencia de difusión (D), sugestivo de estriatopatía diabética*

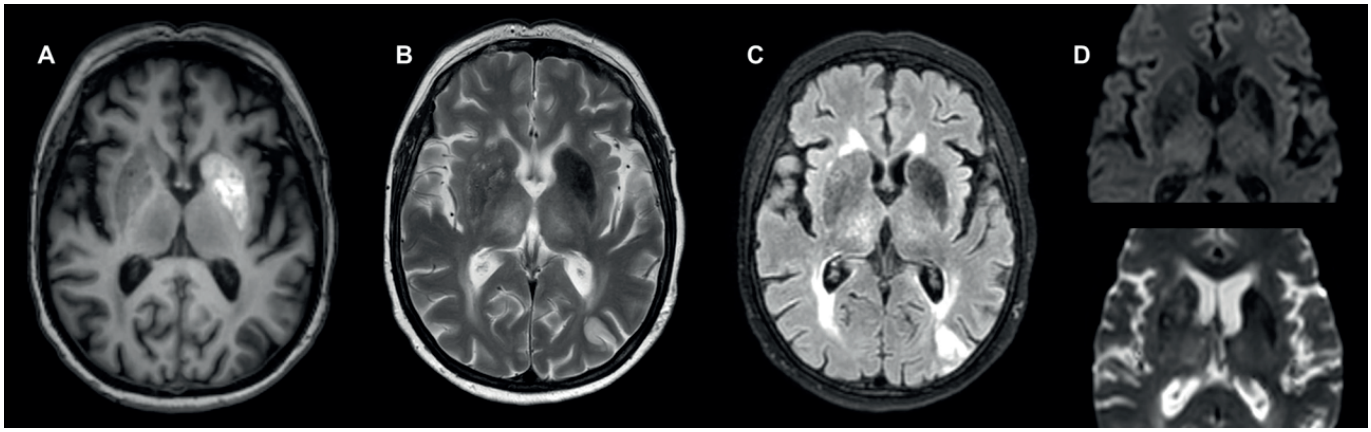

En la RM craneal, se observaron signos de estriatopatía diabética afectando el núcleo estriado izquierdo. También se detectaron varias lesiones isquémicas agudas en territorio M3 de la ACM izquierda, lesiones milimétricas en región corticosubcortical del giro precentral, región parietal y centro semioval izquierdos, de probable origen embolígeno. Se completó estudio con angioTC y doppler de troncos supraaórticos objetivándose una estenosis del 70% en la arteria carótida interna izquierda, que se abordó con la colocación de una endoprótesis y doble antiagregación.

Durante el ingreso, se constató un mal control glucémico crónico (HbA1c 13.6%), además de hiperglucemia de difícil control, por lo que nos realizaron interconsulta a Endocrinología. Se procedió a intensificación diabetológica intrahospitalaria, siendo dada de alta con tratamiento insulínico en régimen bolo-basal (Insulina Toujeo 65UI nocturnas, Insulina Novorrapid 16UI en Desayuno, Almuerzo y Cena) y Metformina/Empagliflozina 1g/12,5mg cada 12 horas. La clínica neurológica fue mejorando aunque permaneciendo discreta rigidez de MSD al alta.

Se siguió controlando su diabetes en el Hospital de Día de Diabetes, pero con limitaciones de la paciente y su escaso soporte familiar, teniendo así mala adherencia ocasional al tratamiento. Se añadió arGLP1 semanal y se ajustó la Insulina Toujeo a 71UI nocturnas, consiguiendo aceptable control metabólico (HbA1c 7,4%).

En revisión en consulta de Neurología, se constataron como secuelas mano derecha torpe y leve lentitud en los movimientos de la misma, aunque mejor que al ingreso.

DISCUSIÓN

La mayoría de las complicaciones neurológicas asociadas a la DM por mal control metabólico derivan de las alteraciones por micro y macroangiopatía, principalmente ictus y neuropatía periférica. Asimismo, se han reportado casos de hiperglucemia no cetósica donde se han descrito otras manifestaciones neurológicas. La ED es una complicación de la DM poco prevalente y aún insuficientemente comprendida. A pesar de su rareza, se la reconoce actualmente como la segunda causa más frecuente de hemicorea/hemibalismo. Nuestro caso por la afectación clínica diferente a la clásica, supone una singularidad en sí mima[1,2].

Por lo general, la sintomatología de la ED se describe como una hemicorea-hemibalismo, y solo más raramente se han visto otras alteraciones como distonía, acatisia, temblor e incluso parkinsonismo. Estos últimos síntomas aparecen más frecuentemente cuando la lesión en el cuerpo estriado es bilateral, mientras que la afectación radiológica suele ser unilateral en la mayoría de los casos[1].

La edad media de presentación es alrededor de 67 años, siendo más frecuente en mujeres con ratio hombre-mujer de 1:1,7. Es raro que aparezca en paciente con DM tipo 1, o con hiperglucemia cetósica. En la mayoría de las personas, la clínica empieza con la hiperglucemia, con hemoglobina glicada media de 13.1% (teniendo nuestra paciente 13.6%). Las alteraciones en la neuroimagen pueden aparecer antes que los síntomas, y presenta una falta de correlación entre la lesión y la afectación del paciente, incluso no estar presente o haber una clínica unilateral junto con lesión de ambos ganglios basales[3,4].

La fisiopatología no está clara aún, pero hasta ahora se han desarrollado varias hipótesis relacionadas con alteraciones microvasculares, respuesta autoinflamatoria, daño isquémico[4].

La ED presenta una imagen característica. En el TC se aprecia una hiperdensidad en el ganglio basal contralateral, que se visualiza en la RM en T1 hiperintenso. Con el adecuado control glucémico las lesiones pueden ir disminuyendo e incluso desaparecer. Aunque no se ha establecido la causa de esta alteración de la imagen neurológica[4].

El pronóstico de la ED suele ser favorable y gran parte de los pacientes presentan mejoría de los síntomas con el control de las cifras de glucemia, desde parcial hasta curación completa. Algunos requieren emplear fármacos para tratar los síntomas neurológicos que presentan mientras se consigue el control diabetológico. En estos casos es más probable que se demore más la desaparición de la clínica[1,3].

CONCLUSIÓN

Con este caso queremos hacer hincapié en que no toda la sintomatología neurológica que puede presentar el paciente con diabetes consiste en las alteraciones más prevalentes anteriormente comentadas, siendo necesario tener en mente esta entidad con el fin de poder diagnosticarla en el caso de precisarlo. Se requieren más estudios para poder hondar en la ED, reuniendo los casos existentes, y poder también así investigar su fisiopatología.

BIBLIOGRAFÍA

1. Ottaviani S, Arecco A, Boschetti M, Ottaviani E, Renzetti P, Marinelli L. Prevalence of diabetic striatopathy and predictive role of glycated hemoglobin level. Neurol Sci. 2022;43(10):6059-65. doi: 10.1007/s10072-022-06304-4.
2. Arecco A, Ottaviani S, Boschetti M, Renzetti P, Marinelli L. Diabetic striatopathy: an updated overview of current knowledge and future perspectives. J Endocrinol Invest. 2023 Aug 14. doi: 10.1007/s40618-023-02166-5.
3. Lim KX, Khaing ZT, Yu Z, Peh WM. Delayed Presentation of Hemichorea in Diabetic Striatopathy. Cureus. 2022;14(10):e30219. doi: 10.7759/cureus.30219.
4. Xu Y, Shi Q, Yue Y, Yan C. Clinical and imaging features of diabetic striatopathy: report of 6 cases and literature review. Neurol Sci. 2022;43(10):6067-77. doi: 10.1007/s10072-022-06342-y.

Caso 11 ENTONCES, ¿PRESCRIBO O NO PRESCRIBO INSULINA?

AUTORES Y CENTROS DE TRABAJO

Moreno Martínez, M.; Segarra Balao, A.; Prior Sánchez, I.; Soria Becerra, M

- *Hospital Universitario de Jaén*

CASO CLÍNICO

Mujer de 69 años con antecedentes personales de diabetes mellitus, hipotiroidismo primario y dislipemia que es derivada a Endocrinología para optimización del control metabólico.

Diabetes mellitus diagnosticada a los 51 años de edad, en el año 2003, y de unos 19 años de evolución en la actualidad. En el debut obesidad grado I (peso 68 kg, talla 146 cm, Índice de masa corporal – IMC- de 31.9 Kg/m^2), por lo que se inicia metformina y se cataloga inicialmente como Diabetes Mellitus tipo 2. A los 4 años del diagnóstico, se añade insulina premezclada (Insulina Humalog Mix 25® 18-0-14), logrando un aceptable control metabólico (hemoglobina glicosilada -A1c 6,4%-) y sin complicaciones crónicas asociadas. En 2016 experimenta un deterioro en el control glucémico (A1c 9,3%), motivo por se cambia a insulina en pauta basal/bolo. Tras los pertinentes ajustes de dosis insulina finalmente se vuelve a normalizar el control (A1c 6,9%) y es dada de alta a Atención Primaria.

En febrero 2022 es remitida de nuevo a Endocrinología por dificultad en control metabólico, tras 19 años de evolución de la diabetes. Clínicamente se encontraba bien, no tenía complicaciones crónicas asociadas a la diabetes. El tratamiento que realizaba incluía: Insulina glargina 16 UI/día, insulina Asparta (únicamente si glucemia preingesta >200 mg/dl que administraba dosis correctora), metformina 850 mg (1.5 comprimidos/día), atorvastatina 20 mg y levotiroxina 100 mcg. La exploración física era anodina, no exístian lipohipertrofias. Mantenía su peso habitual (peso 68 Kg, IMC 31.9 Kg/m^2). En la analítica: A1c 7.4%, glucemia basal 186 mg/dL, colesterol LDL 74 mg/dL, tirotropina 1,25 µUI/mL y microalbuminuria negativa. En el registro de autocontroles de glucemia capilar que aportaba, destacaba hiperglucemia post-desayuno principalmente (200-300 mg/dl), con glucemias basales en rango. Finalmente, se decide prescribir insulina en pauta basal/plus y se añaden fármacos iSGLT2 y GLP-1. Así quedaría el ajuste de tratamiento: Insulina glargina 12 UI/día, insulina Asparta 4-0-0, dulaglutide 1,5 mg subcutáneo/semanal, metformina 1g/ empaglifozina 12,5 mg cada 12 horas atorvastatina 20 mg y levotiroxina 100 mcg. En la siguiente revisión se objetiva una pérdida de peso de 10 Kg en 6 meses (peso 57,9 Kg, IMC 27,92 Kg/m^2), empeoramiento del control metabólico (A1c 8.4%) e hiperglucemias postprandiales en almuerzo y cena, por lo que pautamos insulina rápida en todas las comidas (3-3-3).

Después de 6 meses vuelve a revisión, continuaba con la pérdida de peso, 20 kg en el último año (peso 48 kg, IMC 22 Kg/m^2). Presentaba hipoglucemias persistentemente (40-50 mg/dl) de predominio basal, y algunas postprandiales de hasta 20 mg/dl. Se optimiza la educación diabetológica, se disminuye la insulina basal (glargina 6 UI/día), se deja insulina prandial únicamente condicional si glucemias preprandiales >200 mg/dL y se mantiene el resto de tratamiento

(dulaglutide 1,5 mg, metformina 1g/ empaglifozina 12,5 mg). Se cita precozmente y se constata de nuevo la persistencia de hipoglucemias (40-50 mg/dl) basales a pesar de los bajos requerimientos de insulina (0.12 UI/Kg) con A1c 6.1%. Por ello, se decide suspender la insulina basal para evitar las hipoglucemias y continuar únicamente con insulina prandial de rescate.

A los 5 días la paciente acude a urgencias por naúseas y vómitos persistentes. Presenta mal estado general y deshidratación, destacando en las pruebas analíticas: glucosa 600 mg/dL, pH 6.8 y bicarbonato 7,7 mmol/L y cetonemia capilar de 7.8 (4.2 mmol/L). Presenta una cetoacidosis grave que precisa ingreso en UCI durante 4 días. Posteriormente, pasa a planta de hospitalización donde permanecerá durante 10 días más debido a la dificultad en control glucémico. Destaca gran variabilidad glucémica, con extremada sensibilidad a insulina e hiperglucemias cetósicas marcadas en caso de omisión dosis insulina subcutánea durante la guardia por miedo a las severas hipoglucemias que presentaba en el ingreso. Se decide iniciar en el ingreso monitorización flash de glucosa, evidenciando dicha variabilidad glucémica que obligaba a reajustar numerosas veces la pauta de insulina, dado que presentaba requerimientos ocasionalmente de ±100% en un día por rescates de insulina. Se constata que la paciente no presenta reserva pancreática de insulina alguna (Péptido C indetectable con glucemia basal >300 mg/dl). Dadas las necesidades tan variables de insulina diarias, lo primero que se descartó fue una insuficiencia suprarrenal (cortisol basal 19,6 µg/dL), y se solicitó un estudio de autoinmunidad que pudiese justificar dicha situación clínica. Dado que la paciente permaneció estable en los próximos días, se procedió al alta hospitalaria para continuar el estudio ambulatoriamente. Tras el ingreso se suspendieron el GLP-1 y SGLT-2, manteniendo insulina en pauta basal/bolo y metformina.

JUICIO CLÍNICO

- Diabetes mellitus de larga evolución sin reserva pancreática. Mal control metabólico y sin complicaciones crónicas asociadas
- Extremada variabilidad glucémica con necesidades de insulina muy variables interdía.
- Ingreso actual por cetoacidosis diabética grave tras suspensión insulina.

DISCUSIÓN

Dos semanas después del alta, la paciente acude a recoger los resultados que quedaron pendientes durante el ingreso. Su tratamiento era: insulina glargina 9 UI, insulina asparta 5-5-2, metformina 1 g/12 horas, levotiroxina 100 mcg, atorvastatina 20 mg. Clínicamente, se encontraba bien, no había presentado complicaciones glucémicas agudas en su domicilio, aunque continuaba con la misma variabilidad glucémica y mala percepción de las hipoglucemias. Se revisaron los datos de la monitorización glucosa intersticial intermitente (Flash®) desde el alta (14 días): glucosa promedio 164 mg/dl, GMI 7,2%, coeficiente variabilidad 46,5%, tiempo en rango 61%, tiempo en hiperglucemia 26+10% y tiempo en hipoglucemia 3+0%. En general, destacaba una tendencia a hipoglucemias basales leves, y discreta hiperglucemia postingesta. Se revisa la analítica que quedó pendiente del ingreso encontrando los siguientes resultados:

- Anticuerpos anti-insulina: POSITIVO (porcentaje de fijación 10,2%, siendo resultado positivo si es >8,2%).
- Anticuerpos anti-islotes pancreáticos: negativos.
- Anticuerpos IA-2: negativos
- Anticuerpos GAD65: POSITIVOS (55,09 U/ml)

Los resultados analíticos nos permitieron inicialmente recalificar correctamente la diabetes mellitus que presentaba la paciente. A pesar de que debutara a los 51 años de edad con obesidad grado I y sin aparente clínica cardinal, la presencia de autoinmunidad pancreática nos permite asumir que la paciente presenta una diabetes mellitus tipo LADA. Además, encontramos la presencia de anticuerpos anti-insulina que justificaría la extremada variabilidad glucémica de la paciente, así como las variables necesidades de insulina para ajustar las glucemias.

Por tanto, en este caso el tratamiento con insulina es fundamental, no pudiendo omitirse por el riesgo vital que implicaría en el caso de una diabetes LADA sin reserva pancreática. La presencia de anticuerpos anti-insulina bloqueadores de la misma, impiden que se pueda alcanzar un control metabólico perfecto. En estos casos, es prioritario encontrar un equilibrio evitando las hipoglucemias graves y las hiperglucemias severas con cetosis.

Es importante revisar la evolución que ha presentado la diabetes mellitus, buscando causas que justifiquen un mal control, hipoglucemias severas o variabilidad glucémica. Esto nos puede llevar en ocasiones a cuestionar diagnósticos previos, pero siendo necesario para poder ofrecer el mejor tratamiento.

BIBLIOGRAFÍA

- Blanco J, Giménez M, Vinagre I. Definición y clasificación de la diabetes mellitus. Manual de Endocrinología y Nutrición. 2018;64.
- Picón M, Molina M. Variabilidad glucémica. Relevancia y evaluación clínica. Manual de Endocrinología y Nutrición. 2018;68.

Caso 12 EN BÚSQUEDA DEL AUMENTO DE INCIDENCIA DE DIABETES MELLITUS TIPO 1 EN UN DETERMINADA ÁREA SANITARIA DE SALUD

AUTORES Y CENTROS DE TRABAJO

Serrano Laguna, M.C. (1) (2); Barrera Martín, A. (1); Silva Fernández J. (1); Gálvez Moreno, M.A. (1)

- *(1) Hospital Universitario Reina Sofía, Córdoba*
  (2) Hospital Valle de los Pedroches, Pozoblanco (Córdoba)

INTRODUCCIÓN

La incidencia y prevalencia de la diabetes mellitus tipo 1 (DM-1) en población adulta en España y Andalucía no es del todo conocida. Las estimaciones obtenidas a partir de estudios epidemiológicos son poco preciosas. Si tomamos como referencia que la DM-1 supone del 5 al 10% del total de la diabetes conocida, en Andalucía, podemos estimar que existe entre 30.000 y 60.000 personas con DM-1.

A partir de un aumento de incidencia de DM-1 observado en el área de salud Norte de Córdoba, decidimos realizar una recogida de casos para estudiarlos más a profundidad. A continuación, realizamos la recogida de casos con los datos más relevantes de cada uno de ellos.

DESCRIPCIÓN DE LOS CASOS

- **CASO N° 1:** Mujer de 16 años sin antecedentes personales de interés, que debuta con DM-1 en julio de 2021 a raíz de cetoacidosis diabética (CAD). Características del debut: pH 7,31, Bicarbonato 14 mmol/L, cetonemia positiva, HbA1c 15%, péptido C 0,44 ng/mL y anticuerpos antiGAD y antiIA2 Negativos.

- **CASO N° 2:** Varón de 26 años sin antecedentes personales de interés que debuta con DM-1 en diciembre de 2021 a raíz de CAD. Características del debut: pH 7,31, Bicarbonato 25,2 mmol/L, cetonemia positiva, HbA1c 13%, péptido C 0,17 ng/mL y autoinmunidad pancreática negativa.

- **CASO N° 3:** Mujer de 14 años sin antecedentes personales de interés, antecedente de padre con diabetes mellitus tipo 2. Debuta con DM-1 en diciembre de 2021 a raíz de infección del tracto urinario bajo y glucemia al azar mayor de 200mg/dl. Características del debut: Glucemia por encima de 200 mg/dl, HbA1c 6,8%, péptido C 0,90 ng/mL y autoinmunidad pancreática negativa.

- **CASO N° 4:** Mujer de 24 años con antecedente de hipotiroidismo en tratamiento con levotiroxina 25mcg/24 horas con debut de DM-1 en marzo de 2022 a raíz de hiperglucemia mayor de 200 mg/dl y clínica cardinal asociada. Características del debut: pH 7,41, Bicarbonato 25,3 mmol/L, cetonemia 1,2, HbA1c 8,9%, péptido C 0,35 ng/mL y autoinmunidad pancreática negativa.

Tras el manejo agudo y valoración en consulta, todos los pacientes presentaban un adecuado control con dosis bajas de insulina en pauta bolo-basal. A la anamnesis, se confirma en todos ellos el antecedente de infección por COVID-19 en un periodo menor de 6 meses previo al debut. Solicitamos de nuevo los parámetros para la clasificación de la DM (autoinmunidad pancreática y péptido C) siendo los valores obtenidos similares a los obtenidos en

un primer momento del debut, continuando en todos ellos la autoinmunidad negativa. Sin embargo, en el caso nº 3 se observa unos niveles de péptido C en el límite bajo de la normalidad (0,95 ng/mL), por lo que se decide solicitar estudio genético para despistaje de diabetes tipo MODY. En este caso, resulta positivo para la mutaciónHNF1A c.476G>A p.(Arg159Gln), diagnosticándose de MODY tipo 3. En este caso, es posible la retirada de la insulina, iniciándose gliclazida 30mg cada 12 horas.

De esta forma, a los tres pacientes restantes se diagnostican de diabetes mellitus tipo 1b (DM-1b).

DISCUSIÓN

Tras la pandemia por COVID-19, se ha objetivado un aumento de la incidencia de la diabetes mellitus. En diferentes poblaciones estudiadas, como la alemana[1] se observó un aumento no significativo de los casos de DM-1, pero sí mayor número de casos de cetoacidosis diabéticas y casos más graves. Sin embargo, a diferencia del anterior, en una cohorte británica[2], además de los casos de complicaciones agudas más severas, se observó un aumento de incidencia de DM-1, al igual que en la cohorte española[3] en población pediátrica.

Estos datos podrían explicarse por la afinidad que presenta la proteína S del SARS-Cov2 por el receptor de la enzima convertidora de angiotensina 2 (ECA-2) y la proteasa transmembrana 2 (TMPRS2), presentes a nivel del páncreas endocrino y exocrino. Un estudio publicado en la revista Nature[4] permitió conocer la dinámica de infección del SARS Cov-2, ya que en una etapa precoz de la infección las células infectadas perdían la capacidad de secreción hormonal pero no por una vía apoptótica, sino que se producía una regresión a su estado progenitor. Junto a esta alteración funcional, se producía un estrés a nivel de del retículo endoplásmico que lleva a su vacuolización junto al sistema de Golgi en aquellas células con presencia de partículas virales en su interior. Estos mismos hallazgos se objetivaron en células infectadas por SARS cov2 en otros tejidos como pulmón, riñón o aparato digestivo.

La relación existente entre el antecedente de la infección por SARS-CoV-2 y el desarrollo de DM-1b es que, como ya hemos comentado, el virus al utilizar la ECA-2 expresada en el páncreas y este receptor expresado a nivel muscular, origina una situación de insulinopenia e insulinorresistencia. Por ello, el uso de estos receptores y la subsiguiente regulación a la baja de estas vías pueden explicar parcialmente esta presentación.

Un registro de 3 casos demostró el mismo hallazgo descrito en nuestra serie, aunque en población procedente de la India[5]. En este caso, la edad media de los pacientes fue de 22 años, siendo dos de ellas mujeres y un solo hombre. En todos ellos se observó niveles de péptido C descendidos y desde la infección por SARS Cov-2 hasta el debut de diabetes transcurrieron de 7 a 45 días.

La DM-1b es un síndrome heterogéneo que aparece con mayor frecuencia en afroamericanos, descendientes hispanos y asiáticos. Combina características de DM-1 y tipo 2, como es la insulinopenia y la propensión a la cetosis de la primera y la insulinorresistencia de la segunda. A su vez, presenta una alta carga genética, aunque en este caso no existe relación con el HLA ni presenta autoinmunidad pancreática positiva. En cuanto al tratamiento, se basa en insulina, aunque presenta la peculiaridad de que este tratamiento pueda ser intermitente.

De esta forma, esta serie de casos sumado a lo publicado con anterioridad refuerza la hipótesis de que la infección por SARS Cov-2 tiene el potencial de afectar directamente a la función de la célula beta pancreática y el estado de resistencia a la insulina periférica. Los mecanismos involucrados necesitan ser estudiados con mayor precisión.

BIBLIOGRAFÍA

1. Kamrath C., Mönkemöller K., Biester T., Rohrer T.R., Warncke K., Hammersen J., et al. Ketoacidosis in children and adolescents with newly diagnosed type 1 diabetes during the COVID-19 pandemic in Germany. *JAMA*. 2020;324:801–804.
2. Unsworth R., Wallace S., Oliver N.S., Yeung S., Kshirsagar A., Naidu H., et al. New-onset type 1 diabetes in children during COVID-19: multicenter regional findings in the U.K. *Diabetes Care*. 2020;43:e170–1
3. Hernández Herrero M, Terradas Mercader P, Latorre Martinez E, Feliu Rovira A, Rodríguez Zaragoza N, Parada Ricart E. New diagnoses of type 1 diabetes mellitus in children during the COVID-19 pandemic Regional multicenter study in Spain. Endocrinol Diabetes Nutr (Engl Ed). 2022 Nov;69(9):709-714.
4. Müller JA. SARS-CoV-2 infects and replicates in cells of the human endocrine and exocrine pancreas. Nat Metab. 2021 Feb;3(2):149-165. doi: 10.1038/s42255-021-00347-1.
5. Seow CJ, Wei Choon Koh A, Lian JX, Dalan R, Boehm BO. Non autoimmune type 1B diabetes after mild COVID-19: Report of three cases. Diabetes Metab Res Rev. 2021 Jul;37(5):e3438. doi: 10.1002/dmrr.3438.

Caso 13 DOBLE SINSENTIDO DIABÉTICO

AUTORES Y CENTROS DE TRABAJO

Baena Ariza, L; Torres Degayón, S.; Hernández Reina, C.; González Gracia, L.; Oulad Ahmed, B.; Amuedo Domínguez, S.; Canelo Moreno, J.M.; Soto Moreno, A.; Pumar López, A.

- *UGC Endocrinología y Nutrición. Hospital Universitario Virgen del Rocío, Sevilla*

Presentamos el caso de una mujer de 14 años, derivada a nuestras consultas externas para estudio de diabetes mellitus (DM) de diagnóstico casual reciente (HbA1c de 6.6% y asintomática).

Durante la anamnesis la paciente revela por línea materna una historia familiar extensa de DM de inicio a edad temprana (12-18 años), de curso benigno y controlada de manera adecuada con ADOs. Por línea paterna destaca una cohorte de hipoacusia neurosensorial, sin probable relación con el caso.

Se solicita estudio de filiación de diabetes, donde destaca un péptido C ampliamente conservado (2.91 ng/ml) con autoinmunidad negativa (antiGAD 6.4 UI/ml, antiIA2 2.0 UI/ml) y dadas las características de la historia familiar se decide solicitar estudio genético para despistaje de diabetes tipo MODY (Maturity onset diabetes of the young).

Este estudio genético arroja como resultados una doble mutación en relación con la diabetes:

- Mutación del gen de GCK (NM_000162.3): variante en heterocigosis tipo missense en la posición c.559G>T que produce un cambio de lectura de la proteína: p.Asp187Tyr. **No descrita previamente.**
- Mutación del gen KLF11 (NM_003597.4): variante en heterocigosis tipo missense en la posición c.1103C>T que produce un cambio de lectura de la proteína: p.Pro368Leu. **No descrita previamente.**

Dado que ninguna de las dos mutaciones ha sido descrita con anterioridad, el equipo de genética interpreta ambas como de significado incierto, aunque predictores in silico *"Mutation Taster"* y *"Polyphen2"* las consideran variantes probablemente patogénicas.

En resumen, esta paciente presenta una doble mutación genética de diabetes tipo MODY, tipo II (gen GCK) y tipo VII (gen KLF11), no descritas previamente y de patogenicidad no determinada. Dada la historia familiar, y apoyando el veredicto de los predictores in silico, sí consideramos que su significado es claramente patogénico, si bien parece ser una diabetes de curso benigno, llegando a lograr buen control con ADOs en el resto de la familia.

Actualmente la paciente continúa sin tratamiento farmacológico, dada la limitada alteración de las cifras glucémicas en los controles capilares que aporta en las revisiones, con estabilidad de las determinaciones de HbA1c, alrededor de 6.6-6.8%. Se ha solicitado estudio genético a la madre, pendiente aún de resultados.

DISCUSIÓN

Las características tan peculiares del debut diabético de nuestra paciente hacen sencillo que se sospeche una diabetes monogénica: aparición temprana, curso benigno y amplia historia familiar. Sin embargo, en muchos de los casos de diabetes monogénica el diagnóstico es más complicado y esta puede confundirse erróneamente con diabetes tipo 1 o tipo 2.

El rango de defectos genéticos causantes de MODY es amplio, y afecta desde a canales de potasio, síntesis y procesamiento de la insulina, o su secreción pancreática. Las afectaciones más comunes son las del gen HNF1A (MODY 3) y la del gen de la glucokinasa (MODY 2), pero existen muchas otras afectaciones genéticas que afectan al metabolismo glucosado.

El curso habitualmente suele ser leve-moderado, llegando la mayoría a llevar buen control con ayuda de antidiabéticos orales (ADOs), aunque algunos tipos pueden afectar de manera severa a los pacientes, asimilándose a una diabetes tipo 1.

Existe un importante infradiagnóstico, en parte por las similitudes con la diabetes tipo 2 y el buen control glucémico que se logra alcanzar con antidiabéticos orales, y en parte por la falta de sospecha en los profesionales que atienden a la creciente población de diabéticos.

En muchos casos el diagnóstico no supone una mejora del tratamiento antidiabético, como es el caso de nuestra paciente y su familia, donde la mutación no ha sido descrita previamente y la fisiopatología se desconoce. Sin embargo, en otros permite una terapia más dirigida al defecto genético que causa la alteración, permitiendo lograr un buen control glucémico con fármacos actualmente en desuso como las sulfonilureas.

Esta familia es el ejemplo del infradiagnóstico existente y de la variedad tan amplia de alteraciones genéticas que pueden dar lugar a defectos del metabolismo hidrocarbonado. Por este motivo es vital reportar este tipo de casos para ampliar el conocimiento colectivo y favorecer la alta sospecha clínica que se debe mantener para disminuir el infradiagnóstico.

BIBLIOGRAFÍA

1. Broome DT, Pantalone KM, Kashyap SR, Philipson LH. Approach to the Patient with MODY-Monogenic Diabetes. J Clin Endocrinol Metab. 2021 Jan 1;106(1):237-250. doi: 10.1210/clinem/dgaa710.
2. Anık A, Çatlı G, Abacı A, Böber E. Maturity-onset diabetes of the young (MODY): an update. J Pediatr Endocrinol Metab. 2015 Mar;28(3-4):251-63. doi: 10.1515/jpem-2014-0384.
3. Aarthy R, Aston-Mourney K, Mikocka-Walus A, Radha V, Amutha A, Anjana RM, Unnikrishnan R, Mohan V. Clinical features, complications and treatment of rarer forms of maturity-onset diabetes of the young (MODY) - A review. J Diabetes Complications. 2021 Jan;35(1):107640. doi: 10.1016/j.jdiacomp.2020.107640. Epub 2020 May 29.
4. Bonnefond A, Unnikrishnan R, Doria A, Vaxillaire M, Kulkarni RN, Mohan V, Trischitta V, Froguel P. Monogenic diabetes. Nat Rev Dis Primers. 2023 Mar 9;9(1):12. doi: 10.1038/s41572-023-00421-w.

ENDOCRINOLOGÍA

Caso 14

SÍNDROME DE SWYER: A PROPÓSITO DE UN CASO

AUTORES Y CENTROS DE TRABAJO

Domínguez Rabadán, R.; Florencio Ojeda, L.; Laínez López, M.; Rebollo Pérez, M.I.

- *UGC Endocrinología y Nutrición, Hospital Universitario Juan Ramón Jiménez, Huelva*

INTRODUCCIÓN

Las alteraciones del desarrollo sexual constituyen un amplio grupo de trastornos originados por anomalías en alguna de las etapas del crecimiento fetal, del sexo genético (cromosomas sexuales), gonadal (ovarios o testículos) o genital interno o externo (masculino o femenino).[1]

El síndrome de Swyer es una disgenesia gonadal pura, con cariotipo 46 XY, fenotipo femenino normal, y ausencia completa de tejido gonadal funcionante, que está representado por unas cintillas gonadales rudimentarias. La forma de presentación clínica más frecuente es amenorrea primaria. En un 20% existe mutación o deleción del gen SRY, localizada en Yp11.2. En menor proporción se reportan mutaciones en *SOX9*, *DAX1*, *WNT4* y *SF1*.

La incidencia es de 1 caso por cada 80,000-100,000 nacimientos.[2,3]

El riesgo de neoplasia gonadal es alto; está indicado practicar gonadectomía profiláctica. El gonadoblastoma y el disgerminoma son las neoplasias que se asocian con mayor frecuencia.

CASO CLÍNICO

Mujer de 28 años en la actualidad, que, a la edad de 14 años, consulta por amenorrea primaria, sin otros antecedentes familiares ni personales de interés.

A la exploración física presenta fenotipo ambiguo con aumento de perímetro escapular, presencia de vello facial y corporal, y ausencia de telarquia.

Respecto a los genitales externos se observa discreta hipertrofia de clítoris, y orificio único en introito (probable seno urogenital único). No se palpan masas en inglés. Auscultación cardiorrespiratoria, abdomen y extremidades normales.

En cuanto a las pruebas complementarias, destaca analítica con DEA, Androstendiona y 17 OH progesteronas normales con Testosterona libre elevada 4,23 pg/ml (valores de referencia 0-3 pg/ml). Hormona Antimulleriana negativa.

Se realiza cariotipo: 46, XY; así como estudio genético con Gen SRY normal, pero mutación en el Gen SF1.

Por otra parte, llama la atención en la resonancia magnética practicada, la existencia de una cavidad endocervical que se continua con una cavidad de aspecto quístico a modo de útero rudimentario sin que se visualicen gónadas. En TAC abdomino- pélvico se visualizan imágenes isodensas atróficas a nivel de canal inguinal, por lo que se remite a Urología.

Mientras tanto se inicia tratamiento hormonal con antiandrógenos, con aparición de telarquia I-II y reducción de vello facial.

Tras valoración en Urología, finalmente se realiza gonadectomía de restos inguinales, más genitoplastia por hipertrofia de clítoris.

Tras la cirugía, continuó con parches de Estradiol+ Progesterona, por presencia de endometrio, con desarrollo mamario III, y reducción de niveles de Testosterona.

Actualmente, con combinación de estrógenos y progestágenos, mantiene ciclos menstruales regulares.

DISCUSIÓN

Las anomalías del desarrollo sexual (ADS) engloban un amplio espectro de discordancias entre los criterios cromosómico, gonadal y genital que definen la diferenciación sexual. Se denominaron, según los criterios del Consenso de Chicago, "trastornos o anomalías del desarrollo sexual".[1]

La determinación del sexo genético tiene lugar en el momento de la fecundación, mientras que la diferenciación de los sexos gonadal y genital se produce durante periodos críticos de la vida fetal.[1]

La primera etapa del desarrollo gonadal y genital es común a ambos sexos y abarca las primeras seis semanas postfecundación. A partir de la 7.ª semana comienza la diferenciación gonadal regulada por multitud de genes, entre los cuales la presencia del gen SRY en el cromosoma Y es determinante para el desarrollo del testículo. La diferenciación genital (interna y externa) es regulada en el varón, por las hormonas sintetizadas en el testículo (testosterona y hormona antimülleriana) y , en la mujer, por la ausencia de dichas hormonas. Cualquier alteración, de origen medioambiental o genético, que afecte a cualquiera de estos niveles determina el desarrollo inadecuado de gónadas (disgenesia gonadal), de genitales internos (ausentes o que no deberían estar presentes) o externos (insuficientemente o excesivamente virilizados). [1]Tales manifestaciones serían detectables al nacimiento en forma de ambigüedad genital o discordancia entre el genotipo y el fenotipo sexuales; en la pubertad en forma de retraso puberal, amenorrea o virilización insuficiente o excesiva; y, más tarde, como infertilidad o menopausia precoz.[1]

La clasificación de los ADS está basada en el cariotipo, de modo que se distinguen tres grandes grupos:[1]

1. Cuando existen anomalías en los cromosomas sexuales.
2. Cuando el cariotipo es masculino 46, XY.
3. Cuando el cariotipo es femenino 46, XX.

La disgenesia gonadal completa 46,XY se expresa en 1 de cada 100,000 nacimientos, con muy pocos casos reportados en la bibliografía mundial. Los primeros síntomas se observan en la adolescencia en forma de amenorrea primaria y pubertad tardía.[2,3]

Las pacientes con síndrome de Swyer tienen características fenotípicas femeninas, con genitales externos y estructuras funcionales: vagina, útero y trompas de Falopio.[4,5,6]

Entre las principales causas de amenorrea primaria por insuficiencia ovárica congénita o estructural con fenotipo femenino se incluyen los síndromes de Turner, Rokitansky-Kuster-Hauser y de insensibilidad a andrógenos. Estos padecimientos deben considerarse en el diagnóstico diferencial de disgenesia gonadal completa 46, XY.

Aunque la determinación molecular de este tipo de disgenesia gonadal ha mejorado, la

causa genética subyacente sigue sin conocerse, incluso en el 50% de los casos. Sin embargo, las mutaciones y pérdidas en *SRY* pueden detectarse en el 10-20% de los pacientes con síndrome de Swyer.[2,3]

Al momento del diagnóstico, la edad es un factor determinante para el tratamiento de los pacientes con síndrome de Swyer, debido al riesgo de neoplasia gonadal (gonadoblastomas y disgerminomas). La probabilidad de neoplasias se incrementa con la edad: 5% a los 15 años; 27.5% a los 30 años y alrededor del 50% después de los 40 años. De allí el diagnóstico oportuno y la pertinente gonadectomía profiláctica.[4]

Todas las pacientes con expresión XY completa deben recibir tratamiento hormonal continuo, sobre todo después de la gonadectomía, con la finalidad de lograr el desarrollo de caracteres sexuales secundarios, inducir la menarquia y evitar neoplasias malignas, además de prevenir la osteoporosis y enfermedad cardiovascular.[5,6]

Las pacientes con disgenesia gonadal completa son estériles; sin embargo, pueden embarazarse u optimizar la fertilidad mediante técnicas de reproducción asistida, específicamente de ovocitos de donantes, en quienes se han descrito embarazos exitosos.[6] La mayor parte de los embarazos reportados finalizaron en cesárea, quizás debido a fallo en los receptores hormonales de úteros hipoplásicos, que a su vez condicionan la alteración en la acción de prostaglandinas u oxitocina.[6]

La valoración y el consejo psicológico y genético son necesarios en la atención médica de las pacientes. En general, la mayoría tiene fenotipo femenino completo y debe fortalecerse la identidad de género.[6]

BIBLIOGRAFÍA

1. Audí-Parera L, Azcona-San Julián C, Barreiro Conde J, Bermúdez-de la Vega JA, et al. Anomalías del desarrollo sexual. Desarrollo sexual diferente. Protoc Diagn Ter Pediatr 2019; 1: 1-19.
2. Añorve-Vargas A, Pérez-López JC, Mandujano-Álvarez GJ, Domínguez-Morales E, Contreras-Albavera EO. Disgenesia gonadal completa 46, XY o síndrome de Swyer: reporte de un caso. Ginecol Obstet Mex 2022; 90 (12): 995-999.
3. Korkmaz H, Özkaya M, Akarsu E. Swyer syndrome: a case report. Turk Jem 2014; 2: 56-57.
4. Iqbal MB, Mushtaq I, Kambale T, Dey I. Swyer syndrome (46XY pure gonadal dysgenesis) presenting with dysgerminoma. Arch Med Health Sci 2019; 7: 248-50.
5. Jorgensen PB, Kjartansdóttir KR, Fedder J. Care of women with XY karyotype: a clinical practice Guideline. Fertil Steril 2010; 94 (1): 105-13.
6. Meyer KF, Freitas Filho LG, Silva KI, Trauzcinsky PA, et al. The XY female and Swyer syndrome. Urol Case Rep 2019; 26.

Caso 15 FIBROSIS QUÍSTICA EN EL ADULTO: UNA PATOLOGÍA QUE PUEDE PASAR DESAPERCIBIDA

AUTORES Y CENTROS DE TRABAJO

Vallejo Herrera, V. (1); Maldonado Araque, C. (2); Gomes Porras, M. (2); Serrano Puche, F. (1)

- *(1) Servicio de Radiodiagnóstico*
  (2) Servicio de Endocrinología y Nutrición
  Hospital Regional Universitario de Málaga

CASO CLÍNICO

Varón de 47 años con antecedentes de asma severa persistente, poliposis nasal y cólicos nefríticos. Hermana fallecida por problemas respiratorios. Infecciones respiratorias de repetición con ingresos en Neumología, aislamiento en esputo de pseudomona aeruginosa y seguimiento ambulatorio por aspergilosis pulmonar crónica, en tratamiento con voriconazol, azitromicina, teofilina, plusvent, spiriva, singulair, ventolín, nasonex y bilastina. El paciente inicia estudio por cuadro de pérdida de peso, deposiciones diarreicas y elevación Ca 19.9.

PRUEBAS DIAGNÓSTICAS

Se solicitan pruebas complementarias entre las que destacan: Analítica con hemoglobina 11.5 g/dL, leucocitos 13120 (7940 PMN), ferritina 953 ng/mL., albumina 2.7 g/dL, marcadores tumorales Ca 19.9 1109, resto anodino.

Espirometría FEV1/FVC 66, FEV1 62 %, FVC 79 %. Se realizan pruebas de imagen (tc de abdomen y colangioRM), destacando una infiltración grasa pancreática severa, tras el cual se sugiere el diagnóstico de fibrosis quística (FQ) (IMAGEN 1).

Se completa estudio de fibrosis quística con genética (positiva: dos mutaciones en heterocigosis F508del y D1152H), test del sudor (45 mmol/L --> Intermedio, Sugiere posible FQ) y elastasa pancreática en heces (<5.50 mg/g). Finalmente, el paciente es diagnosticado de fibrosis quística, heterocigoto para F508del y D1152H (fenotipo de enfermedad leve, atípica, de diagnóstico en la edad adulta), asociando insuficiencia pancreática exocrina y colonización por Pseudomona aeruginosa. Se pauta tratamiento con Kreon 2 capsulas/8h y colitina inhalada/12 horas. Reinterrogado acerca de síntomas en la infancia, refiere deposiciones diarreicas de forma constante desde la infancia, que han cedido tras inicio de Kreon, así como frecuentes infecciones respiratorias.

DIAGNÓSTICO: FIBROSIS QUÍSTICA ADULTO DE DIAGNÓSTICO TARDÍO

Evolución y discusión

Se deriva para seguimiento en consulta de Neumología y Endocrinología para optimización de tratamiento y seguimiento, así como valoración de inicio de nuevas terapias.

La FQ es una enfermedad genética con herencia autosómica recesiva que afecta aproximadamente a 1/2.000-4.000 neonatos. Es causada por la alteración del gen RTFQ, regulador de la conductancia transmembrana de la fibrosis quística la cual se sitúa en el brazo largo del

Figura A

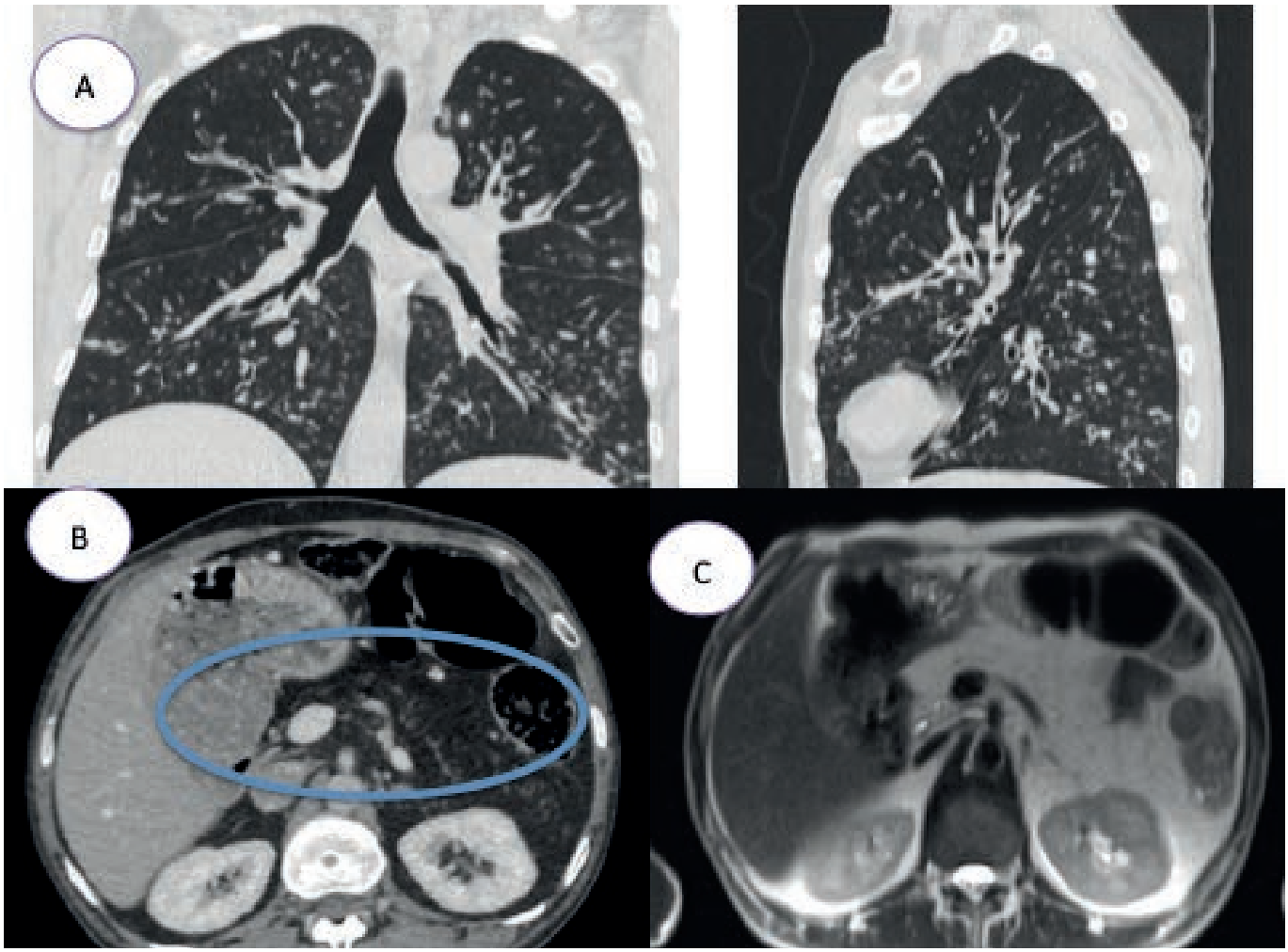

TC de tórax coronal y sagital ventana parénquima, donde se visualizan bronquiectasias en ambos hemitórax con presencia de nodulillos centrolobulillares sugestivos de proceso infeccioso. B y C. TC de abdomen axial con contraste iv en fase portal y RM de abdomen secuencias T2, donde se visualiza una infiltración grasa pancreática severa, adquiriendo el páncreas una imagen "fantasma" al no diferenciarse de la grasa intraabdominal adyacente, observándose únicamente como guía la presencia del conducto de Wirsung.

cromosoma 7. La proteína que codifica se comporta como un canal de cloro y las mutaciones dan lugar a un defecto en el transporte del cloro en las células epiteliales del aparato respiratorio, hepatobiliar, gastrointestinal, reproductor, páncreas y de las glándulas sudoríparas.[1,2]

La mayoría de los enfermos son diagnosticados en la edad pediátrica (alrededor del 71%) pero alrededor del 8% de los enfermos son diagnosticados en la adolescencia y edad adulta (en nuestro caso, 4ª década de la vida). Se apuntan como posibles causas del diagnóstico tardío:

1. El médico no reconoció bien los síntomas. Por falta de experiencia de los médicos de adultos, ya que durante muchos años la FQ ha sido una entidad eminentemente pediátrica.

2. Existen formas fenotípicas con poca o nula traducción clínica durante la infancia, con inicio en la adolescencia como presentaciones leves o atípicas de la enfermedad. Sinusitis, tos crónica, neumonías recurrentes, hemoptisis, asma atípica de difícil control o hallazgo de Pseudomonas aeruginosa.

Pueden pasar desapercibidas o inducir a un diagnóstico erróneo de asma o enfermedad pulmonar obstructiva crónica (EPOC). En ausencia de afectación pulmonar, procesos aislados como cirrosis hepática, pancreatitis o agenesia bilateral de los conductos deferentes.

3. Hallazgo de resultados no concluyentes en las pruebas utilizadas. En la edad adulta, la prueba del sudor puede ser negativa con mayor frecuencia o mostrar valores intermedios, además presentan una alta frecuencia de mutaciones CFTR inusuales.

La presentación clínica en el adulto difiere de la edad pediátrica.

El 90% de los pacientes presentan clínica respiratoria con alteración de la función pulmonar leve-moderada o incluso normal.

Menor o nula afectación digestiva. Desde el punto de vista funcional pancreático, sólo un 15% tienen insuficiencia pancreática. Nuestro paciente si presenta insuficiencia pancreática exocrina.

Aunque la mayoría de los pacientes presentan bronquiectasias difusas, la colonización bronquial crónica por P. aeruginosa es menos frecuente, predominando otros gérmenes, como H. influenzae y S. aureus. La aspergilosis broncopulmonar alérgica es una complicación frecuente de esta enfermedad, y puede ser el motivo de sospecha clínica en adultos.[1,3]

-Mejor estado nutricional. Los pacientes con FQ diagnosticados en la edad adulta presentaron mejores parámetros antropométricos (en nuestro caso IMC 24), lo que se asocia fuertemente con mejor función pulmonar y de supervivencia en pacientes con FQ.[4]

La evaluación de la disfunción del CFTR es fundamental para definir el diagnóstico y se objetiva mediante:

1. La prueba o Test del sudor con determinación anormal de cloruro. (Positivo >60 mmol/L).

2. Identificación de mutaciones causantes de FQ. Se describen más de 2000 mutaciones, siendo la más frecuente la delta F508.

3. Análisis funcional CFTR, mediante el estudio del potencial nasal diferencial.

La fibrosis quística es una enfermedad multisistémica con múltiples manifestaciones radiológicas. El hallazgo más frecuente en pacientes con fibrosis quística es el reemplazamiento del parénquima pancreático normal por tejido graso.[5,6]

Se trata por tanto de una patología compleja que requiere ser abordada de forma integral (neumólogos y endocrinos), mejorando distintos aspectos que incluyen función pulmonar, estado nutricional, número de exacerbaciones y hospitalizaciones y mejoría en la calidad de vida.

El principal objetivo del tratamiento es mantener o mejorar la enfermedad pulmonar.

Los tratamientos disponibles para la FQ se pueden clasificar en dos grupos, terapias para los síntomas (antibióticos, mucolíticos, enzimas pancreáticas, suplementos nutricionales y fisioterapia respiratoria) y fármacos moduladores de pCFTR cuyo objetivo es corregir la causa latente de la FQ. Se recomienda la administración simultánea de ambos tipos de tratamiento.

En el momento actual, los moduladores de la pCFTR disponibles se dividen en potenciado-

res, como ivacaftor (IVA), que incrementa la probabilidad de apertura/activación del canal de cloro; y los correctores lumacaftor (LUM), tezacaftor (TEZ) y elexacaftor (ELX), que facilitan el procesamiento y el transporte de la proteína a la membrana apical celular, aumentando la cantidad de pCFTR en la superficie celular.

Actualmente, hay 4 medicamentos moduladores de la pCFTR autorizados por la EMA: Kalydeco® (IVA) para mayores de 4 meses, Orkambi® (LUM/IVA) para mayores de 2 años, Symkevi® (TEZ/IVA) para mayores de 6 años y Kaftrio® (ELX/TEZ/IVA) para mayores de 6 años; en la UE las dos últimas en tratamiento combinado con Kalydeco® (IVA). Cada una de las medicaciones descritas está aprobada para pcFQ y mutaciones concretas, de forma que no todas las terapias moduladoras aprobadas están indicadas para todos los genotipos de CFTR.[7,8]

La FQ es también una enfermedad de diagnóstico en la edad adulta. Los pacientes diagnosticados en edad adulta presentan una función pulmonar levemente alterada y una baja incidencia de afectación pancreática, por lo que su pronóstico tiende a ser favorable.

Un diagnóstico certero mediante pruebas de imagen es fundamental para el correcto manejo de esta entidad. En nuestro caso, fue la pista clave, ya que no se sospechó por la clínica del paciente.

Con la llegada de los nuevos fármacos reparadores (potenciadores y correctores) de la proteína RTFQ se abre un futuro muy esperanzador, ya que cambia radicalmente la historia natural de la enfermedad. Nuestro caso se podría beneficiar del tratamiento con KAftrio oral aprobado en pacientes >12 años con al menos una mutación Phe508del en el gen CFTR.

BIBLIOGRAFÍA

1. Barry P, Simmonds N. Diagnosting Cystic fibrosis in adults. Seminars in Respiratory and Critical Care Medicine. 2023.
2. Diagnosing Cystic fibrosis in adults: better late tan never. AnnalsATS (15): 2018.
3. Cystic fibrosis: a disease in transforamtion, yet more work to be done. American Thoracic society. 2022 DOI: 10.1164/rccm.202112-2782ED
4. Olveira Fuster C, Olveira Fuster G. Care of people with Cystic Fibrosis: what is the role of specialists in Endocrinology and Nutrition? Endocrinología, Diabetes y Nutrición 68 (2021) 215---217
5. Lisa P. Lavelle, Sinead H. McEvoy, Elaine Ni Mhurchu, Robert G. Gibney, Colm J. McMahon, Eric J. Heffernan, Dermot E. Malone. Cystic Fibrosis below the Diaphragm: Abdominal Findings in Adult Patients. RadioGraphics 2015; 35:680–695
6. Baran E, Ascenzo M, Bosia J, Montaña P. Hallazgos de la ecografía abdominal en pacientes adultos con fibrosis quística. Revista de gastroentereología de México. 2022.
7. E. Quintana-Gallego et al. Tratamientos reparadores de la proteína CFTR en la fibrosis quística. Arch Bronconeumol. 2014;50(4):146–150
8. Andradea A, Pizarro ME. Precision medicine in cystic fibrosis. Rev. Med. Clin. Condes 2022; 33(1) 44-50

Caso 16 LA IMPORTANCIA DEL MANEJO MULTIDISCIPLINAR EN ONCOENDOCRINOLOGIA

AUTORES Y CENTROS DE TRABAJO

Vallejo Herrera, M.J. (1); Bautista Recio, C. (1); Vallejo Herrera, V. (2); González Romero,S. (1)

- *(1) Servicio Endocrinología y Nutrición*
  (2) Servicio de Radiodiagnóstico
  Hospital Regional Universitario de Málaga

CASO CLÍNICO

Mujer de 58 años, fumadora de 5 cigarrillos al día, sin antecedentes de interés. Ingresó en Medicina Interna del Hospital comarcal de la Axarquía en septiembre de 2022 para estudio de dolor subcostal izquierdo de 1 mes de evolución, detectándose en pruebas complementarias una gran masa en hipocondrio izquierdo que parecía corresponder a una neoplasia suprarrenal. Contactaron con endocrinología para su traslado. Asociaba pérdida ponderal de 4 Kg, no fenotipo cushingoide, ni hirsutismo, ni tampoco paroxismos de hipertensión o sudoración. Las pruebas de funcionalidad indicaban que No era funcionante, con hallazgo de nódulo pulmonar y tiroideo hipercaptantes sugerentes de 2 tumores primarios pulmonar y suprarrenal simultáneos y posible metástasis a nivel tiroideo. Se completó estudio con PET-TC, BAG pulmonar y eco-PAAF de nódulo tiroideo (AP benigna) y se comentó el caso en los comités de tumores torácicos y digestivos, compuestos por equipos multidisciplinares de Cirugía General, Cirugía Torácica, Oncología y Radiología entre otros, decidiendo de forma conjunta que el orden de tratamiento empezaría por la cirugía de la suprarrenal, y posteriormente, pulmonar. Fue intervenida por Cirugía General 2/11/22 realizando adrenalectomía izquierda, con pancreatectomía distal y esplenectomía y posteriormente, lobectomía superior derecha 24/01/23. No precisó de tratamiento adyuvante.

Actualmente, se encuentra en seguimiento en consulta de Oncoendocrinología y Oncología Médica en tratamiento con mitotane el 27/12 e hidroaltesona con buena evolución postoperatoria.

Pruebas Complementarias

- Estudio de funcionalidad negativo: metanefrinas, cortisol libre urinario y salivar, test Nugent, ACTH<5, SRAA, testosterona, DHEAS, androstendiona normales.

- TC Toraco-Abdominal 27/09: enfisema pulmonar marcado con una lesión en LSD 19mm espiculada de aspecto sospechoso. Hígado sin LOES. Masa suprarrenal izquierda de 13 cm de aspecto sólido-quístico con calcificaciones que desplaza glándula esplénica, riñón izquierdo y cola pancreática sin afectación de dichos órganos. Compatible con neoplasia pulmonar primaria de pequeño tamaño y posible carcinoma suprarrenal. (IMAGEN 1)

- RM Suprarrenal 29/09: Los hallazgos sugieren etiología maligna complicada con sangrado, parcialmente calcificado. Valorar lesión primaria sin que se pueda descartar lesión metastásica.

Imagen 1: *Nódulo pulmonar y masa suprarrenal/correlación y captación en PET-TC*

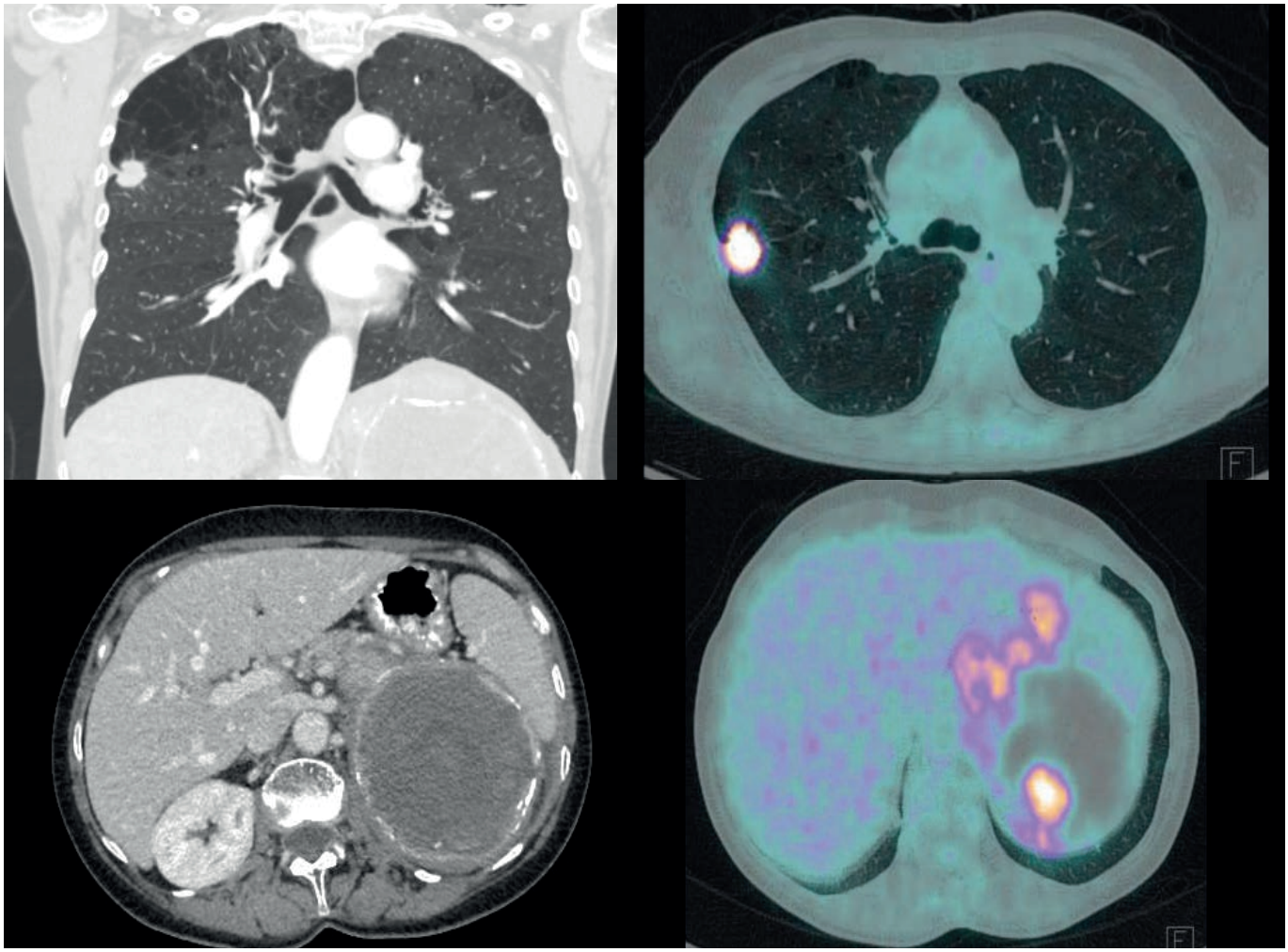

- PET TC F18FDG 10/10: Nódulo tiroideo izquierdo hipermetabólico (SUV 4.48), nódulo pulmonar hipermetabólico (SUV 11.8) en lóbulo superior derecho compatible con malignidad. Habría que descartar neoplasia primaria. Masa suprarrenal izquierda compatible con malignidad (SUV 6.39). Posible segunda neoplasia primaria por sospecha de carcinoma suprarrenal. (IMAGEN 1)

- Eco tiroides 13/10: nódulo isoecogénico LTI 13 mm TIRADS III, ya que tiene alta captación en PET recomendamos PAAF para descartar lesión metastásica.

- Biopsia de pulmón derecho percutánea guiada por Tc 13/10: Cilindros pulmonares infiltrados por adenocarcinoma bien diferenciado compatible con origen pulmonar.

- AP adrenalectomía izquierda: Carcinoma cortical adrenal 14 cm, invade focalmente la cápsula adrenal, de alto grado. Necrosis >50%. Márgenes libres de neoplasia : pT3 NX. Ki67 18%. 12 mitosis/50. Inmunohistoquimica: Melan A, Inhibina alfa, Vimetina y C10 positivas.

- AP lobectomía superior derecha: Adenocarcinoma infiltrante pobremente diferenciado, 2,2 cm PT1c, pN0. Adenopatías reactivas.

- PAAF nódulo LTI: Sugestiva de lesión benigna (nódulo hiperplásico o adenomatoide) (categoría Bethesda II).

Juicio Clínico: Carcinoma cortical adrenal no funcionante extirpado en Nov 22.

Lobectomía superior derecha (pulmón); adenocarcinoma infiltrante pobremente diferenciado

Nódulo LTI TIRADS 3 benigno categoría Bethesda II

DISCUSIÓN

El carcinoma de la corteza adrenal es muy infrecuente (1-2 casos por millón habitantes/año) y con mal pronóstico, con una supervivencia 5 años < 30%. Predomina en mujeres, con un pico de incidencia entre la cuarta-quinta décadas de la vida. Su forma de presentación más frecuente es la esporádica, aunque hay casos asociados a enfermedades genéticas (síndrome de Li-Fraumeni, mutaciones del gen TP53; síndrome de Beckwith-Wiedemann, mutaciones en genes reguladores del crecimiento en el cromosoma 11; MEN).[1,2] El 60% de los pacientes presenta clínica por hiperproducción hormonal, principalmente síndrome Cushing (45%), combinación Cushing y virilización (25%), en menor proporción, virilización, feminización o hiperaldosteronismo (<10%). En el 40% restante, son tumores no funcionantes, que cursan de manera asintomática o sintomatología inespecífica, como en nuestro caso. El diagnóstico se basa en una buena historia clínica junto a pruebas de laboratorio/hormonal (glucosa, cortisol, potasio, corticotropina, andrógenos y estrógenos; cortisol tras dexametasona; cortisol libre urinario, metanefrinas y catecolaminas). Para valorar la extensión tumoral y la resecabilidad realizaremos pruebas de imagen (TC, RMN y PET con FDG) que nos ayudarán a detectar la presencia de enfermedad metastásica. El estadiaje del carcinoma suprarrenal se realiza en función de la clasificación TNM.[1,2,3]

El tratamiento inicial es la cirugía, siendo el único tratamiento curativo. Se recomienda la cirugía agresiva, que debe incluir la exéresis en bloque del tumor junto con los órganos invadidos (riñón, hígado, bazo, páncreas, estómago, colon…).[4] La infiltración de la vena cava o la trombosis tumoral de la misma, no es una contraindicación para el tratamiento quirúrgico. Aunque no se ha demostrado el beneficio de la linfadenectomía, se recomienda extirpar los ganglios linfáticos afectos. Si el tumor no puede ser resecado por completo, la escisión de la mayor carga tumoral posible, mejora la supervivencia y ayuda a controlar la hipersecreción hormonal. El abordaje laparoscópico es seguro y eficaz en manos expertas, sobre todo para tumores menores de 10 cm. Incluso tras la resección radical, las tasas de recurrencia del carcinoma suprarrenal son de 60-80%.

En cuanto al estudio histológico, según la escala de Weiss, compuesta por cinco criterios (asociados con malignidad): 6 mitosis/50, 25% de células de citoplasma claro, mitosis anómalas, necrosis o invasión capsular; puntuación 0- 7, si suma ≥ 3 es probable que la masa adrenal sea maligna.[5,6]

El tratamiento adyuvante con Mitotane ha demostrado que retrasa las recurrencias en pacientes intervenidos, mejorando la supervivencia. El Mitotane se recomienda en pacientes con elevado riesgo de malignidad o tumores de alto grado (Ki67 > 10%, > 20 mitosis, como es nuestro caso), también en caso de rotura del tumor en el acto quirúrgico y tumores muy grandes. La monoterapia con Mitotane es el primer tratamiento indicado para pacientes en los que la cirugía es incompleta o está contraindicada. Se recomienda mantener el tratamiento adyuvante al menos durante cinco años en pacientes de alto riesgo. Es recomendable monitorizar sus niveles sanguíneos cada 4-6 semanas. También debe vigilarse el cortisol, ya

que la resección y el Mitotane pueden generar insuficiencia adrenal, e instaurar tratamiento sustitutivo con hidroaltesona.[7]

La radioterapia adyuvante se recomienda en pacientes con tumores resecados de forma incompleta, estadios avanzados, rotura tumoral durante la resección y tumores de alto grado (>20mitosis por campo, Ki67>10%). Debe comenzarse el tratamiento radioterápico lo antes posible tras la cirugía. También se puede emplear para paliar los síntomas de los tumores localmente avanzados o con metástasis a distancia.

Para los tumores avanzados al diagnóstico, no hay un tratamiento curativo. Los síntomas por hipersecreción se pueden controlar con tratamiento farmacológico (metirapona –de elección, mitotane combinado con ketoconazol y mifepristona y etomidato han sido empleados en los casos de hipercortisolismo; bicalutamida en los casos que cursan con hiperandrogenismo).[8]

La enfermedad avanzada metastásica es letal en menos de un año, aunque hay respuestas aceptables a la quimioterapia con Mitotane, en adición a otros agentes citotóxicos. Si la enfermedad progresa a pesar de recibir tratamiento adyuvante con Mitotane, o en aquellos pacientes con rápida progresión de la enfermedad, está indicada la quimioterapia con citotóxicos (Cisplatino o Doxorrubicina).[7,9]

CONCLUSIÓN

El diagnóstico de carcinoma suprarrenal es cada vez más frecuente, debido a la mejora en pruebas de imagen (aunque sea no productor con clínica inespecífica como en nuestra paciente). Se trata de un caso de gran complejidad, con 2 tumores primarios simultáneos a la vez, pero gracias a la excelente labor de un equipo multidisciplinar, la paciente fue tratada con éxito con un manejo quirúrgico precoz y actualmente continúa la recuperación y el seguimiento ambulatorio en nuestra consulta de oncoendocrinología con buena evolución.

BIBLIOGRAFÍA

1. European Society of Endocrinology Clinical Practice Guidelines on the management of adrenocortical carcinoma in adults. Publicacion: European Journal of Endocrinology, 2018, 179 (4): G1-G46
2. American Association of Clinical Endocrinology Disease State Clinical Review on the Evaluation and Management of Adrenocortical Carcinoma in an Adult: a Practical Approach. Endocr Pract. 2020 Nov;26(11):1366-1383.
3. Our experience with the management of patients with non-metastatic adrenocortical

Publicacion: European Journal of Endocrinology , 2022, 187 (3): R27-R40

4. Surgical Management of Adrenocortical Carcinoma: A Literature Review. J Clin Med. 2022 Sep 28;11(19):5754.
5. Update on Biology and Genomics of Adrenocortical Carcinomas: Rationale for Emerging Therapies. Endocr Rev. 2022 Nov 25;43(6):1051-1073.
6. Adrenal Tumors in Young Adults: Case Reports and Literature Review. Medicina (Kaunas). 2022 May 30;58(6):746.
7. New perspectives for mitotane treatment of adrenocortical carcinoma. Best Pract Res Clin Endocrinol Metab. 2020 May;34(3):101415.
8. Outcomes following surgical management of adrenocortical carcinoma: A single-center experience. Publicacion: Archivos españoles de urologia, 2021, 74 (8): 782-789.
9. Guía práctica sobre la evaluación inicial, seguimiento y tratamiento de los incidentalomas adrenales. Grupo de patología adrenal de la Sociedad Española de Endocrinología y Nutrición. Endocrinol. diabetes nutr.; 67(6): 408-419, jun.-jul. 2020.

Caso 17 METÁSTASIS TIROIDEA DE ADENOCARCINOMA DE COLON. UNA LOCALIZACIÓN INFRECUENTE

AUTORES Y CENTROS DE TRABAJO

Ariza Jiménez, J.A.; Romero Porcel, J.A.; Caballero Segura, M.J.

- *Servicio de Endocrinología y Nutrición, Hospital Universitario Virgen de Valme, Sevilla*

CASO CLÍNICO

Varón de 72 años exfumador, hipertenso, SAHS grave en tratamiento con CPAP nocturna. Como antecedente de interés, adenocarcinoma de colon T3N2b intervenido en 2017 y tratado con quimioterapia adyuvante (XELOX); presentando como recidiva metástasis hepática única intervenida en febrero 2020 y quedando desde entonces libre de enfermedad oncológica.

El paciente es derivado desde oncología por crecimiento de nódulo tiroideo derecho detectado por primera vez en 2017 en Body-TC. Fue descrito como nódulo heterogéneo de unos 2 cm con calcificaciones en relación con bocio multinodular. Desde entonces ha permanecido estable en los sucesivos TC de control solicitados por oncología. Se llevó a cabo PET-TC sin captación patológica a nivel tiroideo en 2020.

En enero de 2022 se describe en TC de control aumento de 18mm a 30mm en su diámetro máximo respecto a TC previo (6 meses antes) (Imagen 1).

Imagen 1

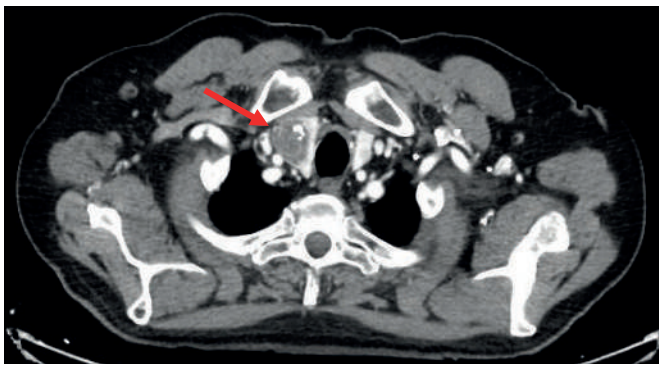

Solicitamos ecografía donde se describe lesión focal nodular de 35x27x37mm con aislados signos de vascularización interior, aspecto inespecífico (quística compleja o sólida relativamente hipovascular), hipoecogénica de bordes bien definidos con calcificación grosera en su interior (Imagen 2 y 3). Se realiza PAAF ecoguiada con resultado Bethesda 4 (Proliferación folicular) tras una primera punción que fue no diagnóstica Bethesda 1.

Imagen 2

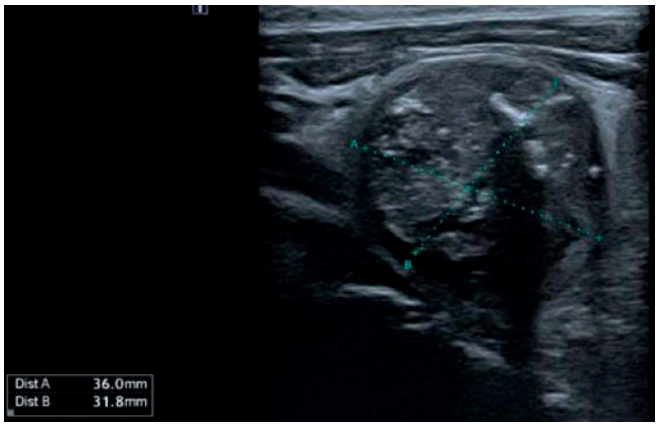

Imagen 3

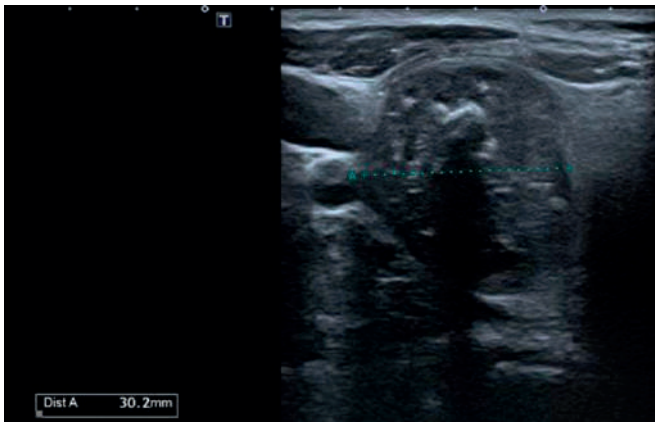

Oncología detecta nueva recidiva hepática (3 años tras la anterior) y sospecha de metástasis pulmonares por lo que inicia quimioterapia esquema FOLFIRI-Cetuximab con buena respuesta. Se presenta el caso en comité de tumores endocrinos decidiendo, dada la buena respuesta a quimioterapia, realizar hemitiroidectomía derecha para confirmar mediante biopsia el diagnóstico de la lesión tiroidea.

El resultado de dicha biopsia es de metástasis de adenocarcinoma colorrectal de 3 cm sin afectación de márgenes de resección.

Actualmente el paciente mantiene plan de tratamiento de oncología con quimioterapia adyuvante y estabilidad clínica con buen estado general.

A pesar de que no es excepcional las metástasis en tiroides de procesos neoplásicos (2-9%), el caso es de especial interés ya que existen muy pocos casos descritos en los que el tumor primario sea de colon; siendo más habitual el de pulmón o riñón.

DISCUSIÓN

La glándula tiroides, a pesar de ser uno de los órganos con mayor vascularización relativa, es una localización infrecuente de metástasis[1]. La incidencia se estima entre un 1,4 a 3%[2] ascendiendo al 1,9- 24,2% en series de autopsias[3]. Dentro de su rareza, los cánceres que más frecuente metastatizan a tiroides son el renal, pulmón y mama; siendo menos habitual el cáncer colorrectal[4]. Este último tiende a extenderse principalmente a hígado, pulmón, peritoneo y ganglios linfáticos regionales; siendo una rareza la localización tiroidea[5]. Liévre et al recopilaron una serie de 5862 pacientes con cáncer colorrectal entre los que tan solo se detectaron 6 casos de metástasis tiroideas[6].

Las metástasis tiroideas pueden tener origen linfático o vascular, sin embargo, se hipotetiza su escasa prevalencia en el rápido flujo de sangre en la glándula que impide la adhesión de las células tumorales4 mientras que otra teoría se basa en que las altas concentraciones de yodo y oxígeno inhiben el crecimiento de las células tumorales. Estas teorías se apoyan en la mayor prevalencia de metástasis sobre tiroides patológicos ya sea por bocio o nódulos foliculares[2].

El diagnóstico de las metástasis en glándula tiroides en su mayoría es incidental ya que los pacientes suelen encontrarse asintomáticos[7]. Los síntomas extratiroideos que pueden aparecer son disfagia, dolor, tos o disfonía. La presencia de síntomas empeora el pronóstico, aunque depende en mayor medida de la afectación de otros órganos. A nivel funcional, la mayoría de los pacientes tienen la función tiroidea conservada; la situación de hipotiroidismo puede deberse a una afectación generalizada de la glándula mientras que la tirotoxicosis suele ocurrir por embolización neoplásica y suelta de hormona al torrente sanguíneo[2].

La forma de detección habitual es a través de estudios de extensión o seguimiento del carcinoma primario ya sea mediante TC o PET[2,4]; sin embargo, la ecografía sigue siendo la mejor prueba para categorizar las lesiones. Aunque los tumores de tiroides primarios son más frecuentes, en un paciente con antecedentes oncológicos es recomendable descartar enfermedad mediante estudio citológico, siendo la punción ecoguiada con aguja fina la prueba indicada para ello8. El estudio inmunohistoquímico es capaz de diferenciar el origen primario tiroideo o metastásico gracias a la tiroglobulina salvo en los tumores anaplásicos de tiroides2. En caso de punción fallida o indeterminada es recomendable la biopsia quirúrgica para definir el diagnóstico de estos pacientes[2].

En caso de establecer el diagnóstico de metástasis en glándula tiroidea el manejo es individualizado en base a la situación del paciente pudiendo optar por tratamiento quirúrgico (tiroidectomía total)[9] y/o quimioterápico.

CONCLUSIONES

- La prevalencia de tumor primario de tiroides es mayor que las metástasis en la glándula tiroidea, no obstante, en pacientes con antecedentes oncológicos no se debe olvidar esta posibilidad.

- Los carcinomas que más metastatizan a glándula tiroidea son el renal, pulmón y mama siendo menos frecuente el colorrectal.

- Ante la detección de lesiones tiroideas la mejor prueba para categorización es la ecografía tiroidea pudiendo utilizar la punción con aguja fina para estudio citológico o inmunohistoquímico.

BIBLIOGRAFÍA

1. Chen H, Nicol TL, Udelsman R. Clinically significant, isolated metastatic disease to the thyroid gland. World Journal of Surgery. 1999;23(2):177–81.
2. Chung AY, Tran TB, Brumund KT, Weisman RA, Bouvet M. Metastases to the thyroid: A review of the literature from the last decade. Thyroid. 2012;22(3):258–68.
3. F. Calzolari, P.V. Sartori, C. Talarico, D. Parmeggiani, E. Beretta, L. Pezzullo, *et al*. Surgical treatment of intrathyroid metastases: Preliminary results of a multicentric study. Anticancer Research, 2008;28(5):2885-88.
4. Goatman C, Goldsmith PJ, Antonopoulos V, Ali B. Metastasis of colorectal adenocarcinoma to the thyroid: A case report and review of the literature. Case Reports in Surgery. 2012;2012:1–
5. Mardani P, Ayareh N, Kamran H, Shahriarirad R, Vafabin M, Soleimani N. Adenocarcinoma metastasis from colon to the thyroid. Case Reports in Surgery. 2022;2022:1–4.
6. Lièvre A, Leboulleux S, Boige V, Travagli J-P, Dromain C, Elias D, et al. Thyroid metastases from colorectal cancer: The institut Gustave Roussy experience. European Journal of Cancer. 2006;42(12):1756–9.
7. Sagarra Cebolla E, Rodriguez-Bachiller Villaronga L, Carrasco Muñoz S, Gregorio Morales Taboada Á, García Sabrido JL. Metástasis Tiroidea por adenocarcinoma de colon. Cirugía Española. 2015;93(1):43–4.
8. Kim TY, Kim WB, Gong G, Hong SJ, Shong YK. Metastasis to the thyroid diagnosed by fine-needle aspiration biopsy. Clinical Endocrinology. 2005;62(2):236–41.
9. Park HS, Hong JC. A case of thyroid metastasis from pulmonary adenocarcinoma. Korean Journal of Endocrine Surgery. 2011;11(3):179. doi:10.16956/kjes.2011.11.3.179

Caso 18 SIADH PARANEOPLÁSICO CON RECEPTORES DE SOMATOSTATINA

AUTORES Y CENTROS DE TRABAJO

Redondo Torres, E.; Andreo López, M.C.; García Sánchez. J.; Avilés Pérez, M.D.; López-Ibarra Lozano, P.J.

- *Endocrinología y Nutrición, Hospital Universitario San Cecilio, Granada*

INTRODUCCIÓN

Los niveles bajos de sodio, también conocido como hiponatremia, es un motivo de consulta muy frecuente en la práctica diaria, sobre todo en pacientes hospitalizados por diversos motivos. El SIADH, síndrome de secreción inadecuada de hormona antidiurética, es la causa más frecuente de hiponatremia tanto en el paciente hospitalizado como en el ambulatorio representando aproximadamente el 30% de todas ellas. Conocer el diagnóstico de esta enfermedad es esencial para su manejo y tiene que ser diferenciada del resto de las causas de hiponatremia, y precisa descartar otras patologías.

El SIADH es un trastorno que cursa con hiponatremia euvolémica debido a una excesiva secreción de hormona antidiurética en la neurohipófisis, causando un aumento de la concentración urinaria, resultando en una retención de agua. Se desarrolla por la secreción hormonal disregulada a pesar de mantener osmolaridad sérica baja, siendo el aumento de Na urinario un factor contribuyente a la hiponatremia.

Entre las causas de este síndrome destacan patologías del SNC, pulmonares, neoplasias o farmacológicas, con tratamientos psiquiátricos o quimioterápicos. Los síntomas suelen ser inespecíficos, la mayoría de origen neurológico como pueden ser cefalea, confusión, náuseas, convulsión, alteración del nivel de consciencia o el coma. La gravedad de los síntomas se correlaciona con el grado de hiponatremia siendo evidentes en cifras menores a 120 mEq/L, clasificando la hiponatremia como grave.

El punto distintivo es la hiponatremia hipoosmolar euvolémica (<275 mosm/kg) con dilución submáxima concomitante de la orina (<100 mosm/kg). La concentración de Na en orina está elevada, en general por encima de 20 mEq/L. Es preciso descartar otras patologías como la insuficiencia renal, el hipotiroidismo, la insuficiencia adrenal o la toma de fármacos diuréticos.

El tratamiento se basa en el de la patología subyacente y la corrección de las cifras de natremia. La normalización del sodio debe ser dirigida desde la cifra de natremia desde la que se parte y la velocidad a la que ha descendido. Entre los tratamientos más empleados se encuentra la restricción hídrica, tanto desde la vía oral como en la sueroterapia, las soluciones hipertónicas, solutos; destacando la urea; o los vaptanes, antagonistas de la hormona antidiurética.

Ahora se presenta un caso clínico que se siguió desde interconsulta hospitalaria realizado desde el servicio de Medicina Interna de nuestro hospital en el que la causa del SIADH no fue conocida hasta avanzado el caso, y que tras el diagnóstico se realizaron tratamientos menos habituales para el manejo de dicha patología.

CASO CLÍNICO

Presentamos el caso de un varón de 61 años, con antecedentes de HTA, DM tipo 2, dislipemia e isquemia crónica IIB en MID en tratamiento con metformina/sitagliptina 850/50 mg/24h, rosuvastatina/ezetimibe 20/10 mg /24h y enalapril 20 mg/24h. Como hábitos tóxicos destacan ser Exfumador ICAT 45 paq/año y enolismo activo 3 UBE diaria.

Acude en verano de 2022 Urgencias hospitalarias por deterioro progresivo, astenia, bradipsiquia, bradilalia, dificultad para la concentración de dos meses de evolución. Durante ingreso en sala de hospitalización, se realiza analítica con los siguientes resultados: HbA1c 6.3%, Na 123, K 4.6, Osmolaridad plasmática 260, Na orina 84, Osmolaridad urinaria 320, Furst <0.7, cortisol y TSH normales. Tras escasos días de ingreso ante la estabilidad de cifras de Na con restricción hídrica se ofrece seguimiento en consulta.

En octubre de 2022, ingresa en Cirugía Vascular para tromboendarterectomía femoral derecha presentando descompensación de hiponatremia crónica, con necesidad de tratamiento con dos sobres de urea al día con respuesta parcial, con alta tras la intervención, sin mayor estudio de la hiponatremia.

En revisión en consulta tras el alta, se observa nuevo descenso de cifras de Na, por lo que ingresa en Medicina Interna para ajuste terapéutico y diagnóstico etiológico, realizando IC a endocrinología. Durante este ingreso, se realiza PET-TAC-18FDG se informa de varios nódulos pulmonares, hiliares y suprarrenales de 2 cm y 4 cm; presentando una tasa metabólica patológica, sugerente de patología neoplásica.

Imagen 1:
Patología oncológica demostrada en PET-FDG

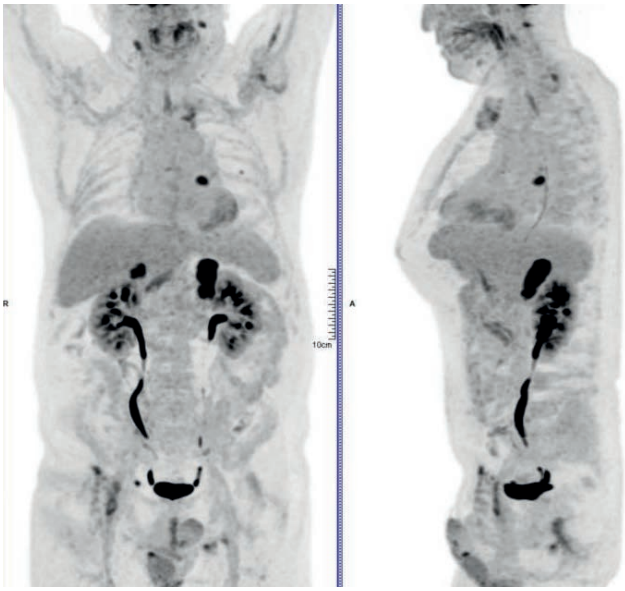

Durante ingreso se inició tratamiento con tolvaptán, con subida de dosis para alcanzar Na en objetivo, precisando en una ocasión corrección con suero glucosado 5%, siguiendo el esquema del documento de consenso de la SEEN. El paciente al alta presentaba cifras estables de Na en tratamiento con tolvaptán 15 mg/24 h.

En último ingreso se realizó biopsia de lesión suprarrenal de mayor tamaño con diagnóstico de metástasis de carcinoma neuroendocrino de célula pequeña con expresión intensa y difusa para TTF1 orientando hacia un origen pulmonar, Ki67 80%. Ante estos resultados se decidió realizar PET-TAC-Ga68, con captación del radiotrazador en lesiones hiliares y suprarrenales, demostrando expresión de receptores de somatostatina. Tras valoración por parte de oncología se decide inicio de tratamiento quimioterápico con esquema carboplatino-etopósido. Desde endocrinología ante la presencia de receptores de SS se propone al paciente inicio de somatulina autogel 120 mg cada 28 días, explicándole las limitaciones y la escasa evidencia científica, pero tras conocer riesgo/beneficio el paciente acepta.

Imagen 2: *Captación de PET-Galio*

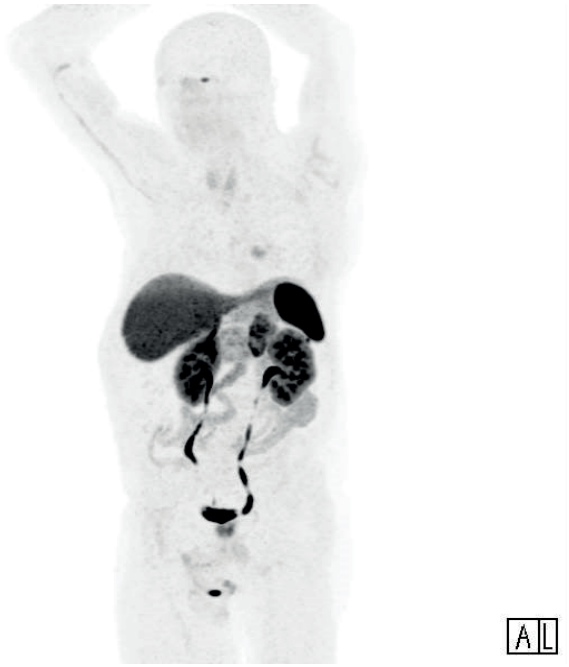

El paciente presenta en un primer momento estabilidad de lesiones neoplásicas y buena tolerancia a los tratamientos prescritos, tanto por parte de oncología como por parte de endocrinología, sin efectos secundarios de importancia. Tras 4 meses de tratamiento, el paciente presenta intolerancia digestiva muy marcada tras tratamientos de QMT por lo que oncología reduce frecuencia y dosis de tratamiento. En última revisión conjunta, se observan cifras de Na en continuo descenso, por debajo de niveles de 120 mEq/L en las últimas analíticas, con necesidad de aumento de dosis hasta 22.5 mg/día de tolvaptán. Dos meses después de esta revisión, el paciente presenta un empeoramiento franco de su patología tumoral con amplia progresión de las lesiones metastásicas, en un nuevo TAC. Un mes después, el paciente fallece por complicación embólica cerebral que afectaba a zona bulbar cerebral, manteniendo en ese momento cifras de Na 116 mEq/L, con tratamiento prescrito.

DISCUSIÓN Y CONCLUSIONES

El caso que hemos presentado creemos que muestra dos puntos de interés principalmente:

1. Diagnóstico y manejo del SIADH, como hemos comentado previamente es preciso realizar un correcto diagnóstico para el manejo de esta situación tan frecuente, pero a la vez en ocasiones tan ignorada. Para conocer la etiología en muchas ocasiones es preciso el uso de técnicas avanzadas, más allá de la historia clínica o la exploración física, como pueden ser las imágenes de medicina nuclear. En nuestro caso, el paciente había presentado dificultad para el manejo de la hiponatremia y debido a esa causa crónica oncológica, el tratamiento por el que optamos fue tolvaptan, quizás el más estable para casos complejos con una etiología que no se puede solucionar de una manera aguda. Para alcanzar objetivos terapeúticos, nos guiamos por las recomendaciones del documento de consenso de manejo de la hiponatremia de la SEEN, con monitorización

estrecha de las cifras de Na, tratamiento escalonado según niveles de Na y aproximación a objetivo, precisando en una ocasión de corrección de suero glucosado por excesiva velocidad de corrección. En nuestro servicio, este documento nos ayuda a diario para el manejo de la hiponatremia sobre todo en planta de hospitalización, tanto por su ayuda al diagnóstico, como al tratamiento, diferenciando según causas, velocidad de instauración y situación del paciente.

2. Nuevas técnicas diagnósticas, como pueden ser PET-Galio que aumenta nuestra capacidad para evaluar patología de origen neuroendocrino como puede ser el caso aquí presentado. Esta técnica ha demostrado mejor rendimiento que el clásico Octreoscan, por su mayor estabilidad in vivo, mejor relación tumor-fondo, mejor detección de lesiones, propiedades físicas más beneficiosas o una biodistribución más favorable. Sin embargo, esta técnica no está disponible en todos los servicios. También nos gustaría sugerir que este hallazgo de presencia de receptores de SS pueden condicionar el tratamiento, como fue nuestro caso, consiguiendo una discreta mejoría sintomática o menor progresión de la enfermedad. Sin embargo, en nuestro caso esto no fue así, siendo la evidencia que respalda esto todavía muy escasa.

BIBLIOGRAFÍA

1. SÍNDROME DE SECRECIÓN INAPROPIADA DE LA HORMONA ANTIDIURÉTICA (SIADH), Manual SEEN, Carles Villabona. Servei d'Endocrinologia i Nutrició. Hospital Universitari de Bellvitge. Barcelona.
2. Documento de consenso sobre el manejo de la hiponatremia del Grupo Acqua de la Sociedad Española de Endocrinología y Nutrición. David E. Barajas Galindo, Jorge Gabriel Ruiz-Sánchez, Alberto Fernández Martínez, Isabelle Runkle de la Vega, Juan Carlos Ferrer García, Guillermo Ropero-Luis, Ana Ortolá Buigues, Joaquín Serrano Gotarredona, Emilia Gómez Hoyos. doi: 10.1016/j.endinu.2022.01.004
3. Leupe H, Ahenkorah S, Dekervel J, et al. 18F-Labeled Somatostatin Analogs as PET Tracers for the Somatostatin Receptor: Ready for Clinical Use. J Nucl Med. 2023;64(6):835-841. doi:10.2967/jnumed.123.265622

Caso 19 MUJER JOVEN CON HEPATOMEGALIA MASIVA

AUTORES Y CENTROS DE TRABAJO

Bautista Recio, C. (1); Vallejo Herrera, V. (2); Maldonado Araque, C. (1); Alonso Gallardo, S. (1); Alés Díaz, I. (3); Almaraz Almaraz, M.C. (1); González Romero, S. (1)

- *(1) UGC Endocrinología y Nutrición, Hospital Regional Universitario de Málaga*
  (2) UGC Radiología, Hospital Regional Universitario de Málaga
  (3) UGC Oncología Médica, Hospital Regional Universitario de Málaga

CASO CLÍNICO

Mujer 25 años, antecedentes familiares de abuela ca.mama y melanoma. DM1 en tías, y personales de amenorrea tratada con anticonceptivos orales. No hábitos tóxicos. Tratamiento: Dienogest 2mg/etinilestradiol 30.

Acude a Urgencias por episodios de bradipsiquia, hepatomegalia, artralgias en miembros inferiores de semanas de evolución. Posteriormente refirió distensión y dolor abdominal, meteorismo. Astenia, desorientación y aparición de foliculosis generalizadas, orinas turbias, diarrea e intolerancia alimentaria por plenitud precoz.

A la exploración peso: 53 kg talla: 157 cm. Aparato cardiorrespiratorio normal. Abdomen distendido con hepatomegalia dolorosa que impresiona de ascitis sin irritación peritoneal. Neurológico cierta bradipsiquia sin otra focalidad. Aspecto cushingoide. Aumento de vello terminal facial, grado II-III de Ferriman-Gallwey. No giba ni cara de luna llena. **Acné en tronco y cara,** y miembros inferiores con **edemas con fóvea hasta rodilla.**

En pruebas complementarias perfil hepático alterado, con elevación de transaminasas y lacticodeshidrogenasa. Colesterol, Proteínas y albumina bajas, reflejo de un hipercatabolismo proteico. Hipercortisolismo con andrógenos adrenales muy elevados. Gonadotropinas suprimidas con testosterona 4.73 ng/m. Ceruloplasmina: 20 mg/dL, PCR 4 mg/L, Cobre 97 µg/dL (<145). Tirotropina: 0.879 µUI/mL ACTH: <5.0 pg/ml Cortisol: 120.3 µg/dL Androstendiona 17.90 ng/mL; DHEAs >30000 ng/mL (<3400); FSH 0.52 mUI/mL LH: <0.07 mUI/mL E2 291.00 pg/ml

TC con/sin contraste de Abdomen y pelvis Hígado muy aumentado de tamaño con múltiples lesiones hipodensas que ocupan la totalidad del parénquima hepático compatibles con metástasis. Venas suprahepáticas y porción más craneal de la cava intrahepática permeables pero colapsadas. Masa suprarrenal izquierda heterogénea con calcificaciones, de 7 x 5 cm de características radiológicas malignas. Suprarrenal derecha de morfología normal. Ascitis en cuantía moderada. Resto sin hallazgos.

A cargo de endocrinología se solicita valoración por Oncología médica, se realiza un diagnóstico de **Carcinoma suprarrenal izquierdo cT2 cN0 cM1 (hepáticas), Estadio IV, pendiente de confirmación histológica, hipercortisolismo/hiperandrogenismo secundario a carcinoma suprarrenal. Hipertransaminemia/hiperbilirrubinemia secundaria a infiltración tumoral hepática.** Iniciamos Metopirona 250 mg/6h (1g/d) para control del hipercortisolismo, se solicita perfil hepático, coagulación, CLU, catecolaminas 24 h, y biopsia de lesiones hepáticas.

Figura 1: *Comparación TC inicial pretratamiento y TC final del tratamiento quimioterápico*

6/9/22 **5/12/22**

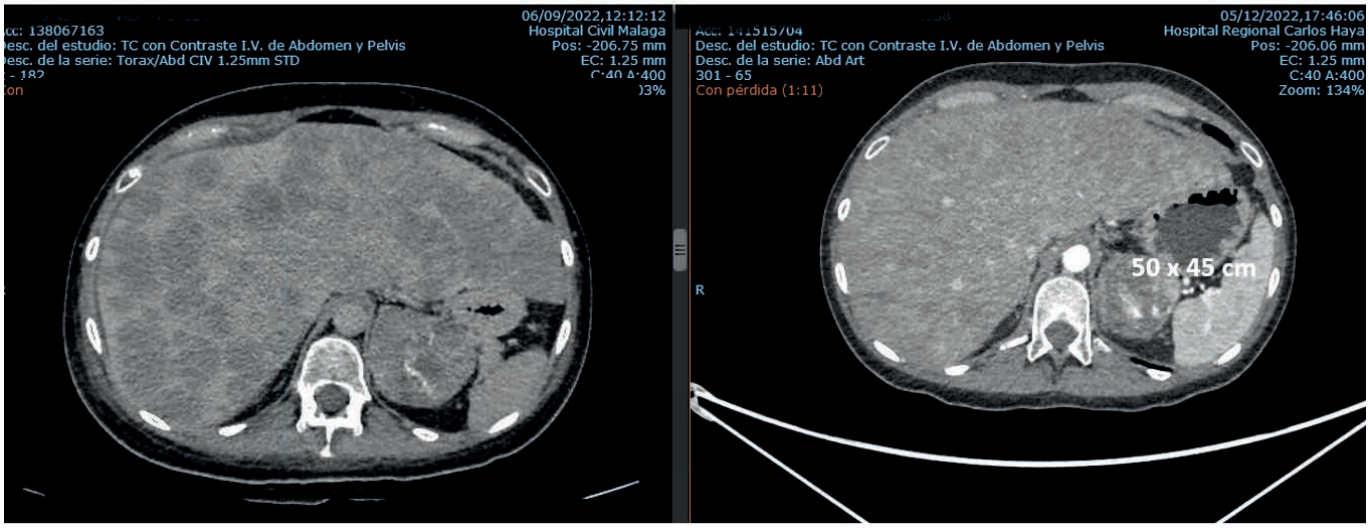

Oncología propone quimioterapia paliativa esquema **Cisplatino Etopósido** a dosis reducida (dado el aumento de bilirubina e hipoalbuminemia, con ajuste por cifras de bilirrubina) cada 24hrs D1, D2 y D3; cada 21 días. En posterior ciclo se valoraría ajuste de dosis e inicio de mitotane o doxorrubicina. **La paciente encuentra con mejoría** sintomática, y menor edematización desde inicio de metopirona.

Los **resultados de la BIOPSIA HEPÁTICA** con técnicas de inmunohistoquímica indican positividad para: vimentina, inhibina, sinaptofisina y negatividad para citoqueratina, cromogranina. Ki67 85%. Caracteres histológicos e inmunohistoquímico compatible con **metástasis de origen suprarrenal.**

La metopirona se va a aumentando en función de valores de CLU elevados. La paciente refiere mejoría del hirsutismo (prácticamente desaparecido), como de foliculitis/acné (residual) y de edemas y distensión abdominal. En tratamiento concomitante con Etopósido-Cisplatino, y Metirapona a 1g-0,5g-1g (2,5 g/d), niveles de CLU: 960 mcg/24h. Se aumentó Metopirona 250 mg: 4-4-4 (3 g/día). Posteriormente **Oncología inicia mitotane 1,5 g/d.** Se modifica inicialmente la dosis de metopirona, hasta que mitotane alcanzara rango terapéutico (14-20 mg/l) o ACTH se elevara. El mitotane en dosis ascendentes con ventana terapéutica entre 11,5 y 13,9 ng/ml, y metopirona 250 mg (3 g/d). Posteriormente presentó intolerancia a quimioterapia etopósido y Cisplatino (vómitos, anorexia, pérdida de peso progresiva) por lo que se suspendieron. **Recibió un TOTAL 6 CICLOS DE QUIMIOTERAPIA.**

Se comparan TAC antes del tratamiento con al final del tratamiento quimioterápico: **múltiples lesiones hipodensas compatibles con metástasis que han disminuido de tamaño respecto al basal, en relación con respuesta parcial. Masa suprarrenal izquierda heterogénea con calcificaciones, de 50 x 45 mm que también ha disminuido de tamaño (70 x 50 mm en TC basal). Sin ascitis.**

DISCUSIÓN

El carcinoma adrenal tiene una prevalencia de entre 0,7 y 2 casos por cada millón de habitantes año. Puede aparecer a cualquier edad, pero suele ser más frecuente entre los 40 y 60 años, y es ligeramente más predominante en mujeres. La mayoría de ellos ocurre de forma esporádica pero puede aparecer ocasionalmente como parte de algunos síndromes hereditarios como los síndromes de Ly fraumeni o el sdm de Lynch, o el MEN1, poliposis adenomatosa familiar. Hay que explorar la historia familiar sobre un posible síndrome de predisposición tumoral.

Clínicamente se manifiestan mediante la hipersecreción hormonal (hipercortisolismo severo, hiperandrogenismo en la mujer), o síntomas derivados del efecto masa (molestias digestivas, dolor lumbar), menor probabilidad como incidentaloma. En la mujer virilización abrupta, irregularidad menstrual. Ante una masa adrenal con hipersecreción glucocorticoidea y andrógenos, pensaremos de forma muy sospechosa de un cáncer adrenal. Es necesario un estudio hormonal detallado respecto al exceso de secreción autónoma de cortisol, hormonas sexuales, aldosterona, precursores de esteroides adrenales, y descartar feocromocitoma. El diagnóstico no siempre es obvio, establecer lo antes posible si una masa adrenal es maligna, con todas las herramientas diagnósticas y en el plazo apropiado.

Las pruebas de imagen son necesarias y fundamentales para descartar la malignidad pero ninguna de ellas nos va a dar el diagnóstico definitivo. Comenzamos con TAC sin contraste, se presentará como masas grandes, heterogéneas con bajo contenido lipídico (alta atenuación). El realce son rápidos pero lavado lento (<40% valor relativo y < 60% valor absoluto).

La RMN para diagnóstico diferencial de feocromocitoma y descartar invasión local o afectación de cava inferior, y el PET-AC 18FDG que está limitado a cuando los resultados son indeterminados en otras pruebas o descartar las metástasis.

Una vez que la sospecha de malignidad es elevada está indicada la realización de un TAC torácico como parte del estudio de extensión de la enfermedad. El resto de pruebas para descartar la afectación ósea o cerebral solo están indicadas si hay síntomas sugestivos.

La biopsia no sirve para diferenciar el adenoma y carcinoma, y la única indicación es en la enfermedad oncológica extraadrenal conocida cuando el resultado vaya a modificar el manejo terapéutico de la misma.

La histopatología es el GOLD ESTÁNDAR en el diagnóstico de cáncer adrenal. Usamos tinciones de hematoxilina y eosina para caracterizar las lesiones adrenales, pero en casos dudosos podemos recurrir al factor esteroidogénico tipo 1 marcador inmunohistoquímico adrenal más específico y sensible. Una vez se ha confirmado que la lesión es de origen adrenal, debemos diferenciar en aquellas lesiones benignas y malignas. Y para ello existen numerosas clasificaciones, pero la más utilizada es la escala de WEISS, que si es mayor o igual a 3 es muy sugerente de cáncer adrenal.

Es necesario determinar el índice proliferativo con la medición del Ki 67, no solo nos va a diferenciar entre lesiones malignas y benignas, sino que es uno de los marcadores pronósticos de recurrencia más importantes. Cuando no está disponible, determinaremos el índice mitótico del área tumoral con mayor proliferación. Valores >20 mitosis/50 campos de gran aumento, sugiere que el tumor es de alto grado.

Nuestro enfoque para el manejo es en gran medida consistente con las guías de práctica

clínica sobre el manejo del cáncer de corteza suprarrenal publicadas por la Sociedad Europea de Endocrinología en colaboración con la Red Europea para el Estudio de los Tumores Suprarrenales (ENSAT). Los pacientes deben ser discutidos en **un grupo multidisciplinar de expertos** (endocrinólogo, oncólogo, patólogo, radiólogo, cirujano), al menos en el momento del diagnóstico.

En cualquier momento en que se tomen decisiones de tratamiento, **considerar incluir el paciente en un ensayo clínico,** y que participen en programas de investigación sobre biomarcadores de diagnóstico, pronóstico y respuesta al tratamiento.

El tratamiento del cáncer adrenal se basa en opiniones de expertos, estudios retrospectivos con pocos casos no randomizados, aun así, se recomienda como única opción terapéutica la cirugía completa del tumor realizada por cirujanos con alta experiencia, por la importancia que tiene alcanzar una restricción completa y reducir el número de complicaciones y recurrencias. La técnica estándar recomendada es la cirugía abierta, pues se ha visto que la laparoscopia está asociada a mayor riesgo de complicaciones, recurrencia, ruptura de la capsula y carcinomatosis. Pero si < 6 cm sin invasión, puede considerarse laparoscopia en manos expertas respetando principios de cirugía oncológica. Se recomienda que la cirugía sea en bloque incluyendo la capsula tumoral, la grasa peritumoral, periadrenal, y la linfadenectomía periadrenal y renal. No se recomienda de rutina nefrectomía ipsilateral cuando no hay invasión, puesto que, aunque podría facilitar la extirpación junto con la linfadenectomía renal, puede ocasionar deterioro de la función renal que limitara posteriormente el uso de la quimioterapia. Si cirugía macroscópicamente incompleta (R2) considerar completarla por equipo experto.

Tabla 1: *Abordaje del carcinoma adrenal tras la resección completa*

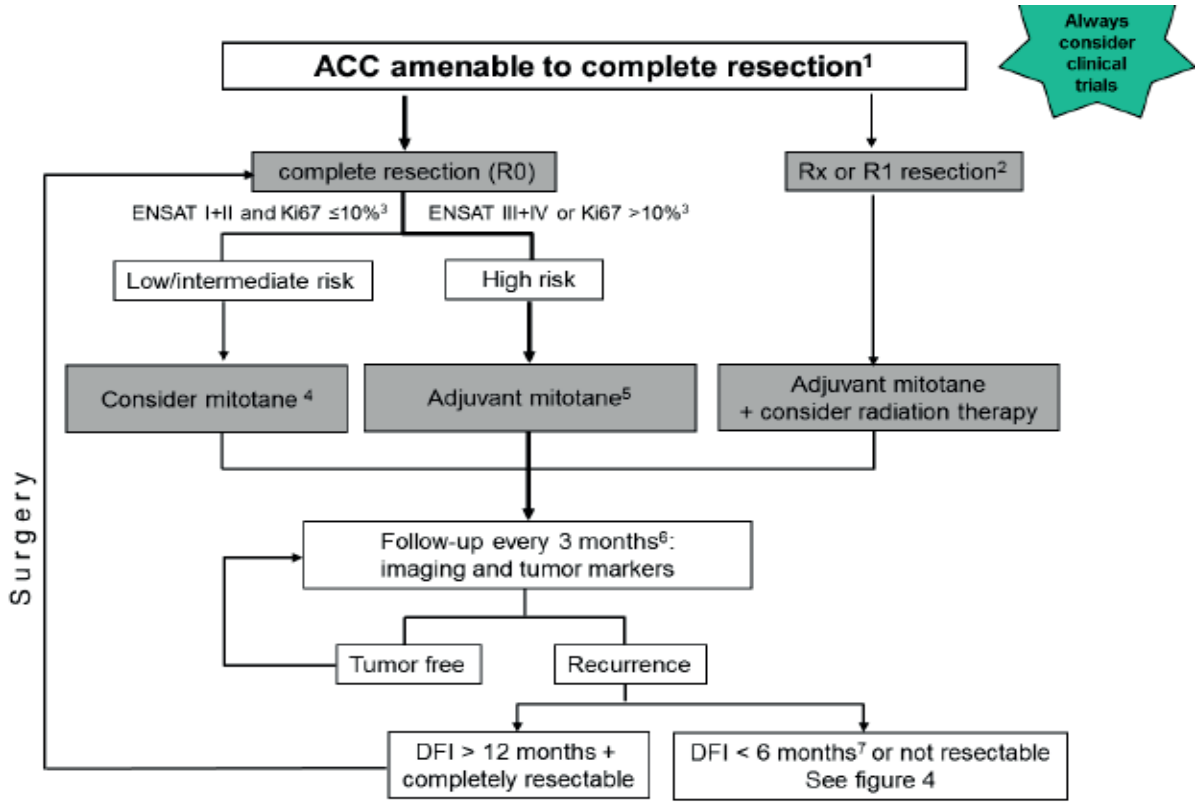

Tabla 2: *Abordaje del carcinoma adrenal sin resección radical*

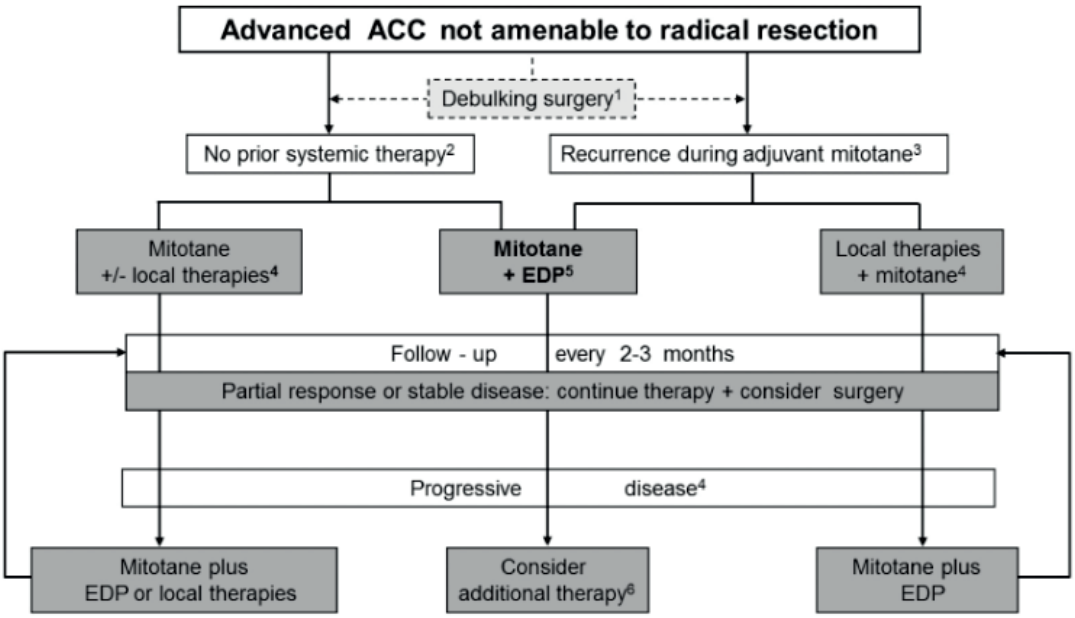

BIBLIOGRAFÍA

Martin Fassnacht, Olaf M. Dekkers, Tobias Else et al. European Society of Endocrinology Clinical practise Guidelines on the Management of adrenocortical carcinoma adults, in collaboration with the European Network for the study of Adrenal Tumors. 2018. European Journal of Endocrinology 179, 4; 10.1530/EJE-18-0608

Caso 20 HIPERANDROGENISMO EN UNA MUJER POSTMENOPÁUSICA

AUTORES Y CENTROS DE TRABAJO

Sánchez Toscano, E. (1); Zayas Aguilar, I. (1); Benavides de la Fuente, C. (2); Vílchez López, F.J. (1)

- *(1) UGC de Endocrinología y Nutrición. Hospital Universitario Puerta del Mar, Cádiz*
  (2) UCG de Anatomía Patológica. Hospital Universitario Puerta del Mar, Cádiz

Se entiende por hiperandrogenismo al cuadro clínico que presenta la mujer debido a un aumento de andrógenos circulantes o un exceso de acción androgénica en contexto de hipersensibilidad del receptor. Puede manifestarse desde el nacimiento hasta la senectud y las causas son muy diversas en función de la etapa del ciclo vital en que se encuentre la mujer.

Se presenta el caso de una mujer de 59 años con antecedentes destacables de obesidad grado I con distribución central de la grasa (IMC 32.4 kg/m^2) en relación a malos hábitos higiénico-dietéticos, enfermedad pulmonar obstructiva crónica, dislipemia en tratamiento con atorvastatina e hipertensión arterial bien controlada con hidroclorotiazida y enalapril. Fumadora de un paquete diario desde los 20 años. Histerectomía y anexectomía derecha a los 30 años por miomas uterinos. Consulta por clínica de cuatro años de evolución consistente en alopecia androgenética e hirsutismo en región facial, torácica, dorsal, línea alba y miembros inferiores, aunque la escala de Ferriman-Gallwey no era valorable por depilación. No refiere aumento de sudoración, aparición de acné ni otros datos sugestivos de virilización. Tampoco presentaba estigmas de Cushing.

En la mujer postmenopáusica, la mayoría de casos de hiperandrogenismo son consecuencia de un hiperandrogenismo funcional, ya presente previamente, que empeora con el desequilibro entre la secreción de estrógenos y andrógenos inherente a la menopausia. Sin embargo, la paciente del caso presentado aporta un informe de ecografía transvaginal donde se describe en anejo izquierdo una lesión heterogénea de 25 mm de diámetro máximo con ecogenicidad sólida y bordes regulares, doppler negativo y sin líquido libre.

En la analítica solicitada destaca un perfil hipofisario con valores de folitropina, lutropina y estradiol concordantes para su edad y estado postmenopáusico, testosterona elevada, DHEA-S y androstendiona dentro de la normalidad y marcadores tumorales (antígeno carcinoembrionario, alfa-fetoproteína, CA 125 y CA 19.9) negativos. Cabe resaltar una hemoglobina glicosilada de 5.9% y un índice de resistencia insulínica de 3.76 (0.00-3.00). Revisando historial analítico comprobamos que ya presentaba glucemias basales alteradas. El estudio hormonal inicial se detalla en la Tabla 1. Niveles de andrógenos muy elevados (testosterona > 200 ng/dL o DHEAS > 6000 ng/ml) son sugerentes de neoplasias secretoras de andrógenos aunque estas cifras también pueden parecer en la hiperplasia del estroma ovárico.

Se realizó TAC abdomino-pélvico donde se confirma una lesión sólida anexial izquierda de 21x32cm con bordes bien definidos, que capta discretamente contraste de forma homogénea, sin áreas quísticas ni calcificaciones en su interior. Asimismo, se localizó una lesión nodular hipodensa en glándula suprarrenal izquierda de 2.3 cm de diámetro máximo, no conocida previamente y sugestiva de adenoma. Las imágenes se muestran en la Figura 1.

Tabla 1:

*Resultados analíticos. FSH: folitropina; LH: lutropina; DHEA-S: dehidroepiandrosterona sulfato; 17-OH-PG: 17-hidroxi-porgesterona; DXM: dexametasona. *Intervalo normal en la menopausia*

Estudio hormonal inicial		Funcionalidad del incidentaloma suprarrenal	
Prolactina (ng/mL)	9.85 (5.2-26.5)	Cortisol tras 1 mg DXM (µg/dL)	1.6
FSH (mUI/mL)	37.6 (26.72-133.41)*	Cortisol (orina 24h) (µg/24h)	22 (5-170)
LH (mUI/mL)	24.43 (5.16-61.99)*	Aldosterona (pg/mL)	199 (25.2-392)
Estradiol (pg/mL)	34 (<10-28)*	Metanefrina (orina 24h) (mcg/24 h)	288 (25-312)
Testosterona (ng/dL)	**240.5 (7-65)***	Normetanefrina (orina 24h) (mcg/24 h)	410 (35-445)
Androstendiona (ng/mL)	1.31 (0.75-3.1)	Adrenalina (orina 24h) (ug/24h)	<4 (hasta 18)
DHEA-S (µg/dL)	32.3 (29.7-182.2)	Noradrenalina (orina 24h) (ug/24h)	43(hasta 76)
17-OH-PG (ng/ml)	0.3 (0.2-1.3)	Dopamina (orina 24h) (mcg/24 h)	272 (hasta 390)

Test de supresión de testosterona con leuprolide			
Hormona	**Basal**	**Al mes**	**Reducción**
FSH (mUI/mL)	35.4	4.9	86.2%
LH (mUI/mL)	24.7	0.84	96.6%
Testosterona (ng/dL)	171.4	13.3	92.2%

El estudio hormonal del incidentaloma suprarrenal descartó funcionalidad (ver tabla 1). Dado que la paciente presentaba lesiones en dos órganos diferentes que podrían justificar el hiperandrogenismo, se realizó un test de supresión de testosterona con análogos de la hormona liberadora de gonadotropina (GnRH) para filiar la etiología. Dicha prueba se sustenta en que la secreción ovárica de andrógenos no es autónoma, sino dependiente de gonadotropinas, por lo que la administración de un análogo de GnRH ejercería un efecto inhibitorio sobre la secreción endógena de testosterona.

Para ello, se administró por vía intramuscular una dosis única de 3.75 mg de leuprolida y se realizó una determinación de las concentraciones de testosterona, folitropina y lutropina basal y al mes de su administración. Un descenso de los niveles de testosterona en más del 50% sobre los niveles basales orientan hacia la etiología ovárica y en nuestro caso se reportó una reducción superior al 90% (tabla 1). Este test no diferencia entre las distintas formas de hiperandrogenismo ovárico ya que tanto la hipertecosis como los tumores ováricos virilizantes responden al estímulo con análogos de GnRH.

La salpingooferectomía laparoscópica bilateral es el tratamiento de elección y permite confirmar el diagnostico mediante el estudio histológico. La paciente se intervino mediante

Figura 1: *A: Incidentaloma suprarrenal izquierdo. B: Lesión anexial izquierda*

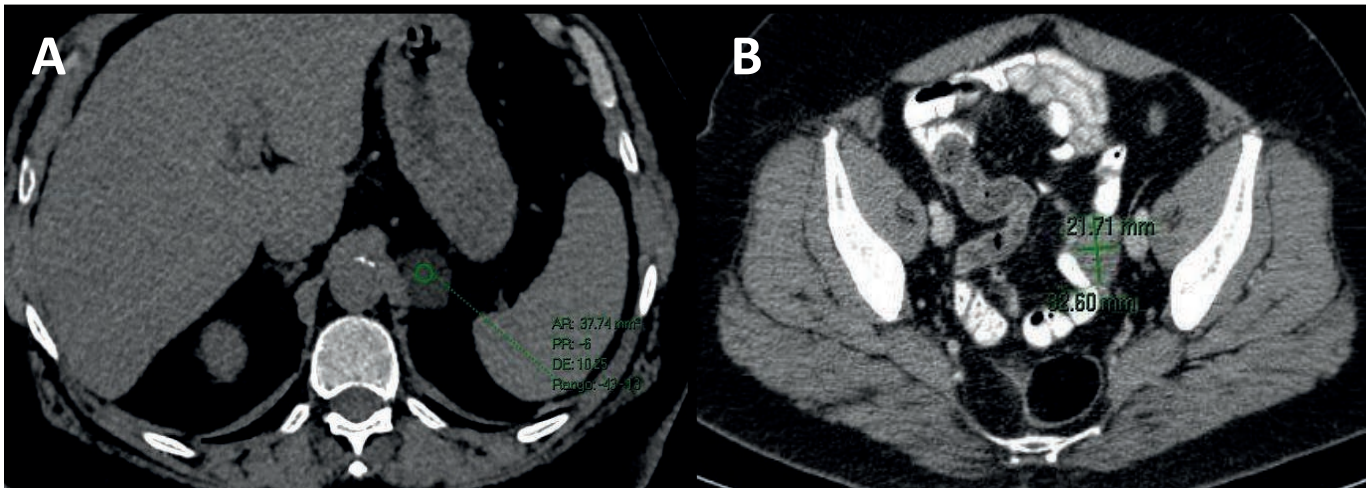

anexectomía izquierda (recordemos que ya se había realizado histerectomía y anexectomía derecha a los 30 años) y la anatomía patológica se informó como hiperplasia estromal / hipertecosis (figura 2). En las sucesivas revisiones, la paciente mantuvo concentraciones de testosterona normales y mejoró la clínica de hiperandrogenismo de forma significativa. En los casos en los que la cirugía esté contraindicada se pueden utilizar análogos de GnRH con fines terapéuticos para normalizar los niveles de testosterona e incluso reducir el tamaño ovárico. Otras opciones farmacológicas aprobadas son acetato de ciproterona y espironolactona.

La hipertecosis ovárica se define por la presencia de nidos de células tecales luteinizadas en el estroma ovárico. Algunos autores lo consideran un fenotipo de mayor gravedad del síndrome de ovario poliquístico, con unas concentraciones de testosterona que pueden llegar a triplicar el límite superior de la normalidad. Hay que tener en cuenta que la testosterona disminuye de forma fisiológica en las mujeres postmenopáusicas por lo que niveles ligeramente elevados ya pueden considerarse patológicos.

En cuanto a la clínica, la hipertecosis ovárica cursa con hirsutismo grave de corta duración que puede acompañarse de otros datos de virilización y su progresión suele ser más lenta que cuando la etiología es tumoral. Parece estar fuertemente asociada a la resistencia a la

Figura 2: *Imagen anatomo-patológica de anejo izquierdo*

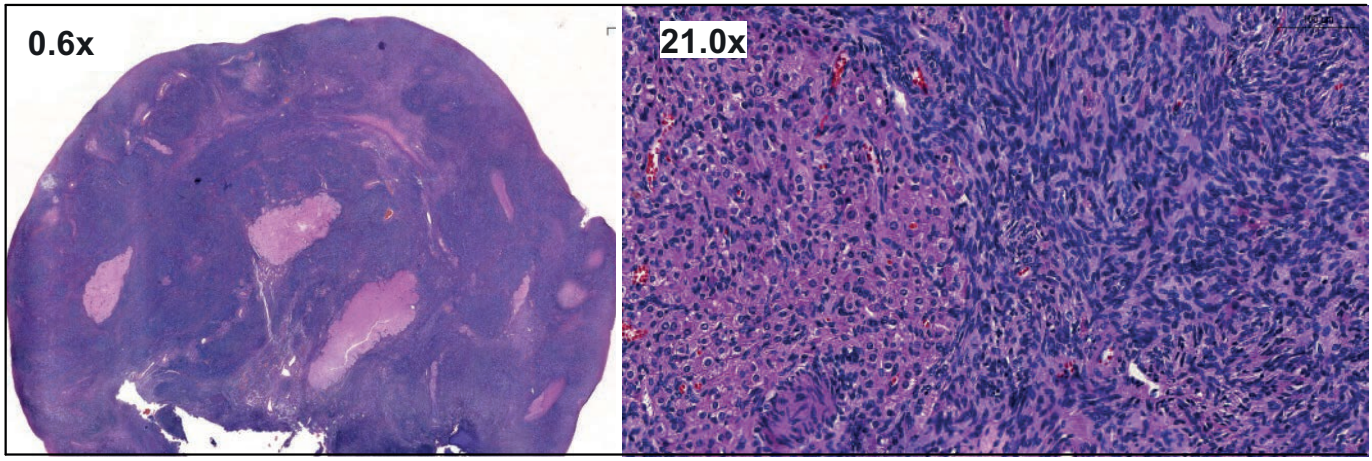

insulina, como es el caso de nuestra paciente, ya que el hiperinsulinismo estimula la proliferación de las células de la teca. Sin embargo, el síndrome metabólico es lo suficientemente prevalente como para que también pueda estar presente de forma casual en los tumores ováricos virilizantes.

Desde el punto de vista sonográfico, son dos entidades difíciles de distinguir puesto que los tumores ováricos suelen ser de un tamaño tan pequeño que a veces no se detectan mediante ecografía transvaginal y es necesario recurrir a técnicas invasivas como la cateterización selectiva de las venas suprarrenales o la laparotomía exploradora. Por su parte, los tumores virilizantes de origen adrenal habitualmente se presentan como grandes masas benignas acompañados de niveles elevados de DHEA-S.

En definitiva, la principal dificultad en el manejo del hiperandrogenismo en una mujer postmenopáusica reside en discernir la etiología ya que las manifestaciones clínicas son similares en todos los casos. Ante la presencia de un incidentaloma suprarrenal hay que tener en cuenta la alta prevalencia de adenomas suprarrenales no funcionantes en la población general, la baja prevalencia de tumores adrenales productores de testosterona de forma aislada y el pequeño tamaño de los tumores virilizantes ováricos que pueden pasar desapercibidos con las técnicas de imagen habituales. En la hipertecosis ovárica, la evolución clínica suele ser lenta y habitualmente se acompaña de obesidad central, resistencia a la insulina, hipertensión arterial, alteraciones del metabolismo lipídico e hipeuricemia.

BIBLIOGRAFÍA

- Mamoojee Y, Ganguri M, Taylor N, Quinton R. Clinical Case Seminar: Postmenopausal androgen excess-challenges in diagnostic work-up and management of ovarian thecosis. Clin Endocrinol. 2018;88:13-20.
- Marcondes JA, Curi DD, Matsuzaki CN, Barcellos CR, Rocha MP, Hayashida SA, et al. Ovarian hyperthecosis in the context of an adrenal incidentaloma in a postmenopausal woman. Arq Bras Endocrinol Metabol. 2008;52:1184-8.
- Tng EL, Tan JMM. Gonadotropin-Releasing Hormone Analogue Stimulation Test Versus Venous Sampling in Postmenopausal Hyperandrogenism. J Endocr Soc. 2020;5(1):1-13.
- Zaman A, Rothman MS. Postmenopausal Hyperandrogenism: Evaluation and Treatment Strategies. *Endocrinol Metab Clin North Am*. 2021;50(1):97-111
- Montoya T, Guijarro G, Elvira R, Olivar J. Virilization of a post-menopausal woman. Diagnostic and therapeutic considerations. Endocrinol Nutr. 2009;56(8):422-7.
- Czyzyk A, Latacz J, Filipowicz D, Podfigurna A, Moszynski R, Jasinski P, et al. Severe hyperandrogenemia in postmenopausal woman as a presentation of ovarian hyperthecosis. Case report and mini review of the literature. Gynecol Endocrinol. 2017;33(11):836-9.
- Lindén Hirschberg A. Approach to Investigation of Hyperandrogenism in a Postmenopausal Woman, JCEM. 2023;108(5):1243–53.
- García E, García-Hierro V, De la Maza L, Álvarez P, Santos E, Pi J, et al. Hyperandrogenism in a postmenopausal woman. Endocrinol Nutr. 200;55(8):376-8.

Caso 21 LA LEY DE MURPHY, TODO LO QUE PUEDA IR MAL, IRÁ MAL

AUTORES Y CENTROS DE TRABAJO

Soria Becerra, M.; Segarra Balao, A.; Jiménez Aceituno, M.; Romo Remigio, R.C.; Gutiérrez Alcántara, C.

- *Servicio de Endocrinología y Nutrición, Hospital Universitario de Jaén*

CASO CLÍNICO

Se presenta el caso de una mujer de 67 años con antecedentes personales relevantes de DM tipo 2 de más de 10 años de evolución con buen control metabólico hasta la fecha (HbA1c máxima de 7.1%), HTA y tabaquismo activo que derivan a consultas de Endocrinología por hipertiroidismo por Enfermedad de Graves-Basedow, con TSI al diagnóstico de 4.19 (normal 0-2), oftalmopatía moderada-severa (CAS 4/5 puntos) y nódulo isoecoico en ecografía de aspecto espongiforme de 1.5x1.8x1.9 cm con vascularización periférica, clasificado como TI-RADS 2.

Se inició tratamiento antitiroideo para control de hipertiroidismo y bolos de metilprednisolona para control de oftalmopatía. En su evolución presentó un hipertiroidismo muy lábil, con necesidad de terapia bloqueo-reemplazo, pese a la cual fracasó, así como empeoramiento de su oftalmopatía, que progresó a un CAS de 5/6 a pesar de megadosis de corticoides. Todo esto hizo considerar la cirugía como única opción de tratamiento definitivo para el hipertiroidismo, pese a que la situación de pandemia en dicho momento podía retrasarla considerablemente, y la necesidad de nuevas terapias en el tratamiento de la oftalmopatía corticorresistente.

Una vez realizada la cirugía, se encontró en la pieza quirúrgica un carcinoma papilar multifocal de riesgo intermedio de recidiva, variantes de células altas, subtipo 'hobnail' e invasión linfática y extratiroidea microscópica. Con estos hallazgos y tras comité multidisciplinar, se indicó tratamiento isotópico pero dada la coexistencia de la afectación ocular grave, se primó la necesidad de estabilización oftalmológica sobre la patología tumoral, retrasando así tratamiento con radioyodo.

Durante el tratamiento corticoideo, desarrolló una descompensación hiperglucémica cetósica, con glucemias > 470, haciendo necesario recatalogar su diabetes. Se solicitó autoinmunidad y péptido C, con los siguientes hallazgos: Péptido C < 0.02 y antiGAD 151 (normal <5). Su diabetes pasó a catalogarse como tipo LADA y su tratamiento pasó a terapia bolo-basal, con monitorización flash.

Por último, fue necesario el inicio de tratamiento biológico con Tocilizumab para control de su oftalmopatía moderada-severa objetivándose una respuesta excelente desde la primera dosis (CAS 2), pero breve en el tiempo dado que desarrolló un descenso en la cifra de neutrófilos de hasta 1.160×10^3/mcg, lo que obligó a suspender dicho tratamiento sin poder completar el ciclo completo.

DISCUSIÓN

La complejidad de este caso radica en la dificultad de su manejo, dadas las múltiples com-

plicaciones que se iban sucediendo conforme se iban tratando los problemas clínicos.

Para el manejo de la Enfermedad de Graves-Basedow, existen tres opciones de tratamiento: tratamiento médico con antitiroideos, tratamiento isotópico y cirugía.

El tratamiento médico está indicado en pacientes con alta probabilidad de remisión (menores niveles de hormonas tiroideas, TSI más bajos, menor tiempo de evolución de la enfermedad y edad joven al diagnóstico), pacientes de edad avanzada, cirugías previas en el cuello y oftalmopatía de Graves (OG) moderada-severa.

El radioyodo se indica en pacientes con elevado riesgo quirúrgico, radiación previa en el cuello, fracaso de antitiroideos y en mujeres en edad fértil que deseen gestación siempre y cuando planifiquen embarazo al menos > 6 meses del tratamiento con I-131. Está contraindicado en OG moderada-severa, embarazo o deseo de gestación en < 6 meses posI-131, lactancia o coexistencia de cáncer de tiroides.

Por último, la cirugía está indicada en caso de compromiso local, existencia de malignidad, deseo gestacional en < 6 meses y fracaso de antitiroideos, fracaso radioyodo por baja captación glandular, OG moderada-severa que no responda a antitiroideos e hiperparatiroidismo preexistente.

En el caso de nuestra paciente, no se pudo optar a radioyodo por presentar oftalmopatía moderada-severa al diagnóstico (CAS 4/5), ni a cirugía por encontrarnos en estado de alarma sanitaria por Sars-Cov2, por lo que inició tratamiento médico. Ante la falta de respuesta al mismo, con incluso empeoramiento de oftalmopatía, quedaba la opción quirúrgica como la única posibilidad.

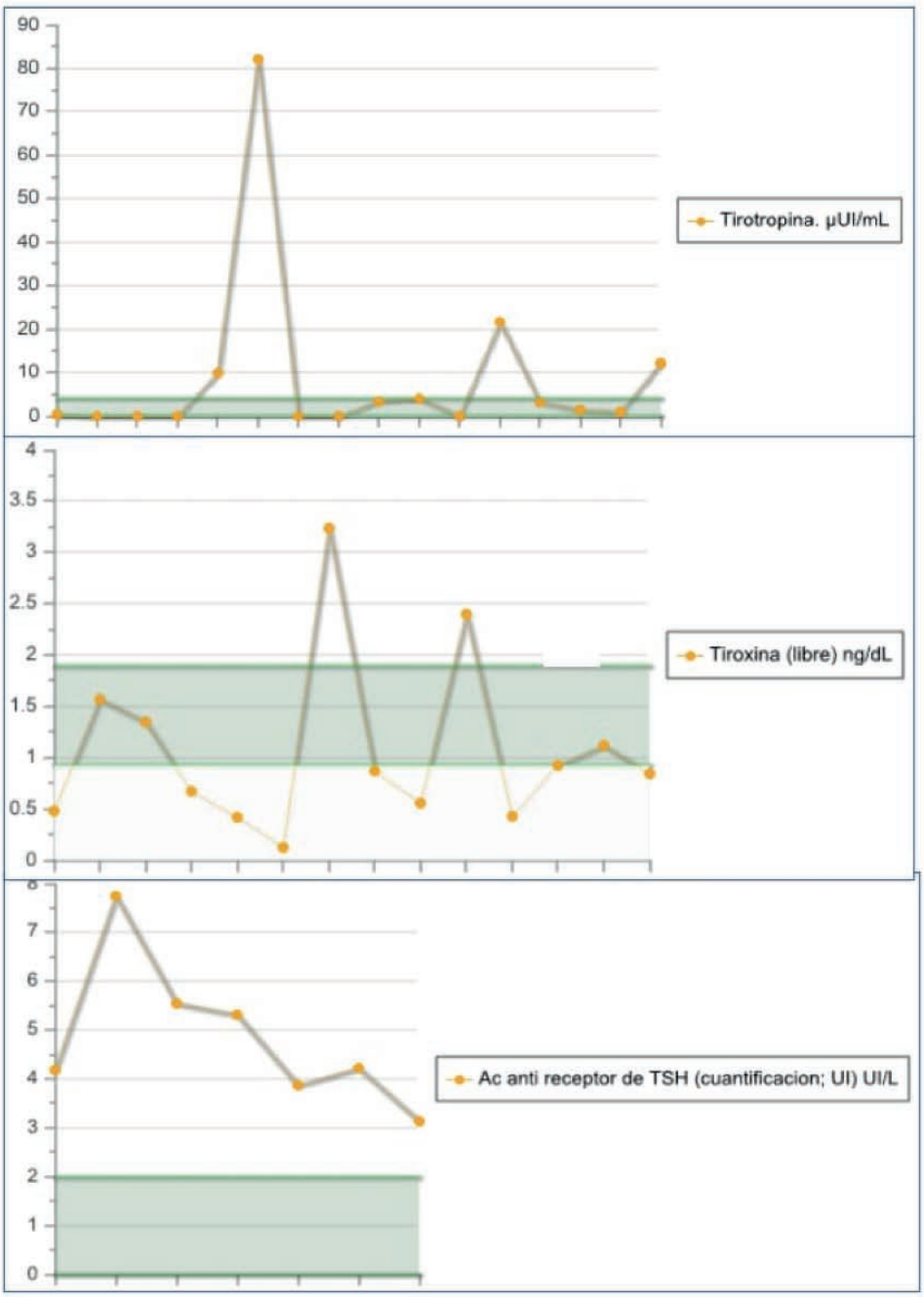

Paralelamente al tratamiento con antitiroideos, se inició tratamiento con corticoides a altas dosis, en bolos de 500 mg de metilprednisolona/semana durante 6 semanas, con descenso posterior de la dosis a 250 mg/semana otras 6 semanas más.

La Oftalmopatía de Graves es considerada una enfermedad autoinmune en cuya fisiopatología se conoce su estrecha relación con alteraciones hormonales tiroideas. Es bien conocido el papel que desempeñan los linfocitos B y T. Las células B autorreactivas reconocen como autoantígeno al receptor de TSH presente en la glándula tiroidea y en la órbita, desencadenándose así una cascada proinflamatoria con la IL6 como protagonista. Como resultado se presentan las manifestaciones clínicas típicas de dicha patología, entre las que se encuentran el edema palpebral, exoftalmos generalmente bilaterales, diplopía, entre otras.

Pese a que el tratamiento con altas dosis de corticoides sigue siendo el "gold-standard"

con una tasa de éxito que oscila entre el 50-80%, la necesidad de nuevas terapias para pacientes corticorresistentes es una realidad. Con todo esto, el uso de Tocilizumab, basado en la inhibición específica de IL6, se propone off-label para pacientes con OG activa (CAS > o = 4/10), moderada-severa o con amenaza severa de visión, según la clasificación EUGO-GO, ofreciendo muy buenos resultados en los estudios que se están llevando a cabo.

Y así se procedió en el caso de nuestra paciente. Se produjo una respuesta espectacular desde la primera dosis, con disminución de la puntuación hasta los 2 puntos en la escala CAS, sin embargo, tuvo que ser suspendido por la aparición de neutropenia. Los efectos adversos de Tocilizumab, aunque infrecuentes, son mayoritariamente hematológicos, entre los que destaca el descenso del recuento de neutrófilos.

Con respecto a su diabetes, había recibido el diagnóstico de DM2 durante más de 10 años, y no fue hasta el inicio de megadosis de corticoides intravenosos cuando debutó con una descompensación hiperglucémica cetósica que hizo necesaria recatalogar su diabetes hacia una DM tipo LADA. Este tipo de diabetes se caracteriza por presentar autoinmunidad positiva, en nuestro caso antiGAD positivos, péptido C indetectable con glucemias elevadas y debutar en la edad adulta. Para su tratamiento es necesario el inicio de terapia bolo-basal.

Finalmente, y volviendo al control de su hipertiroidismo, fue necesaria la cirugía, que pudo realizarse pese a las circunstancias adversas. Se realizó una tiroidectomía total, con hallazgo anatomopatológico de carcinoma papilar multifocal, variante de células altas y "hobnail", con invasión linfática y extratiroidea microscópica. Se categorizó como carcinoma papilar con riesgo intermedio de recidiva.

El carcinoma diferenciado de tiroides se estadifica atendiendo al riesgo de mortalidad, según la clasificación TNM, y al riesgo de recidiva, según la guía ATA. El riesgo de mortalidad aumenta con la edad. El riesgo de recidiva aumenta en edades extremas; según la histología del tumor (en el carcinoma papilar de tiroides, la variante de células altas, de tipo columnar y "hobnail". Carcinoma folicular de tiroides. Carcinoma onocítico); grado de invasión capsular, vascular y/o linfática; tamaño tumoral (directamente proporcional al riesgo de recidiva y a la mortalidad); multifocalidad; marcadores tumorales como BRAF-like (peor pronóstico) o RAS-like, metástasis a distancia.

La guía ATA establece tres tipos de riesgos de recidiva: bajo, intermedio y alto. El caso de

nuestra paciente se considera de riesgo intermedio por presentar las siguientes características: Invasión microscópica del tejido peritiroideo y subtipo histológico agresivo: células altas y "hobnail". En casos de riesgo alto de recidiva, y según algunos autores también en casos de riesgo intermedio, está indicada la ablación con I131 tras la cirugía, con el fin de destruir restos tiroideos que la cirugía no ha conseguido eliminar.

Dado que la tiroidectomía fue para control de hipertiroidismo y no de la enfermedad tumoral, desconocida en el momento de la cirugía, se recomendó ablación con I-131 poscirugía según comité multidisciplinar, pero dada la oftalmopatía que presentaba la paciente en ese momento con CAS de 5 puntos, se decidió posponer la terapia isotópica hasta inactivación y estabilización de la oftalmopatía.

BIBLIOGRAFÍA

- González-García, A., & Sales-Sanz, M. (2021). Treatment of Graves' ophthalmopathy. *Medicina Clinica*, 156(4), 180-186. https://doi.org/10.1016/j.medcli.2020.07.031
- Haugen, B. R., Alexander, E. K., Bible, K. C., Doherty, G. M., Mandel, S. J., Nikiforov, Y. E., Pacini, F., Randolph, G. W., Sawka, A. M., Schlumberger, M., Schuff, K. G., Sherman, S. I., Sosa, J. A., Steward, D. L., Tuttle, R. M., & Wartofsky, L. (2016). 2015 American Thyroid Association Management Guidelines for Adult Patients with Thyroid Nodules and Differentiated Thyroid Cancer: The American Thyroid Association Guidelines Task Force on Thyroid Nodules and Differentiated Thyroid Cancer. *Thyroid, 26*(1), 1-133. https://doi.org/10.1089/thy.2015.0020
- Kwon, H., & Moon, B.-I. (2020). Prognosis of papillary thyroid cancer in patients with Graves' disease: A propensity score-matched analysis. *World Journal of Surgical Oncology,* 18(1), 266. https://doi.org/10.1186/s12957-020-02044-x
- Pampín-Sánchez, R., Martínez-Mugica-Barbosa, C., Fonseca-Aizpuru, E. M., Barbazán-Vázquez, F. J., Fernández-González, B., & Buznego-Súárez, L. (2023). Outcome of tocilizumab treatment in corticosteroid-resistant thyroid eye disease. *Medicina Clinica, 160*(3), 113-117. https://doi.org/10.1016/j.medcli.2022.05.007
- Ross, D. S., Burch, H. B., Cooper, D. S., Greenlee, M. C., Laurberg, P., Maia, A. L., Rivkees, S. A., Samuels, M., Sosa, J. A., Stan, M. N., & Walter, M. A. (2016). 2016 American Thyroid Association Guidelines for Diagnosis and Management of Hyperthyroidism and Other Causes of Thyrotoxicosis. *Thyroid,* 26(10), 1343-1421. https://doi.org/10.1089/thy.2016.0229

Caso 22 MIOCARDIOPATÍA DILATADA E INSUFICIENCIA CARDÍACA CONGESTIVA REVERSIBLE SECUNDARIA A HIPOPARATIROIDISMO POSTQUIRÚRGICO

AUTORES Y CENTROS DE TRABAJO

González Duarte D. (1); Bruttini, O. (1); Ruiz Navas, F. (2)

- *(1) Sección de Endocrinología y Nutrición*
  (2) Sección de Cardiología del Hospital Punta Europa de Algeciras

INTRODUCCIÓN

La miocardiopatía dilatada (MC) suele ser causada por enfermedades como miocarditis, cardiopatía isquémica, alcoholismo, enfermedades infiltrativas, siendo un 50% idiopáticas. Constituye una causa importante de morbimortalidad cardiovascular por insuficiencia cardíaca congestiva o arritmias. La mortalidad por insuficiencia cardíaca congestiva severa puede alcanzar 50% a los 2 años después de efectuado el diagnóstico.[1]

CASO CLÍNICO

Un varón de 41 años de edad sin antecedentes familiares ni personales de interés fue intervenido de un nódulo tiroideo en un Centro privado mediante tiroidectomía total con diagnostico anatomopatológico de Carcinoma papilar variante folicular en LI de 2.5 cm de diámetro (ver ***figura 1).*** No tenía historia de alcoholismo, consumo de tóxicos ni factores de riesgo cardiovascular conocidos. Los valores postoperatorios de calcemia corregida por proteínas totales a las 24 h de la cirugía fue de 8.1mg/dl con fosforemia de 5.2mg/dl. Tras estos hallazgos analíticos, fue dado de alta a las 48h con levotiroxina 100 microgramos/día y calcio elemental 500mg cada 12 horas. A los 2 meses de la cirugía, fue ingresado en nuestro hospital por disnea de esfuerzos ligeros de 3 semanas de evolución, ortopnea, junto con parestesias en manos y pies.

Figura 1: *Imagen histológica de tiroidectomía*

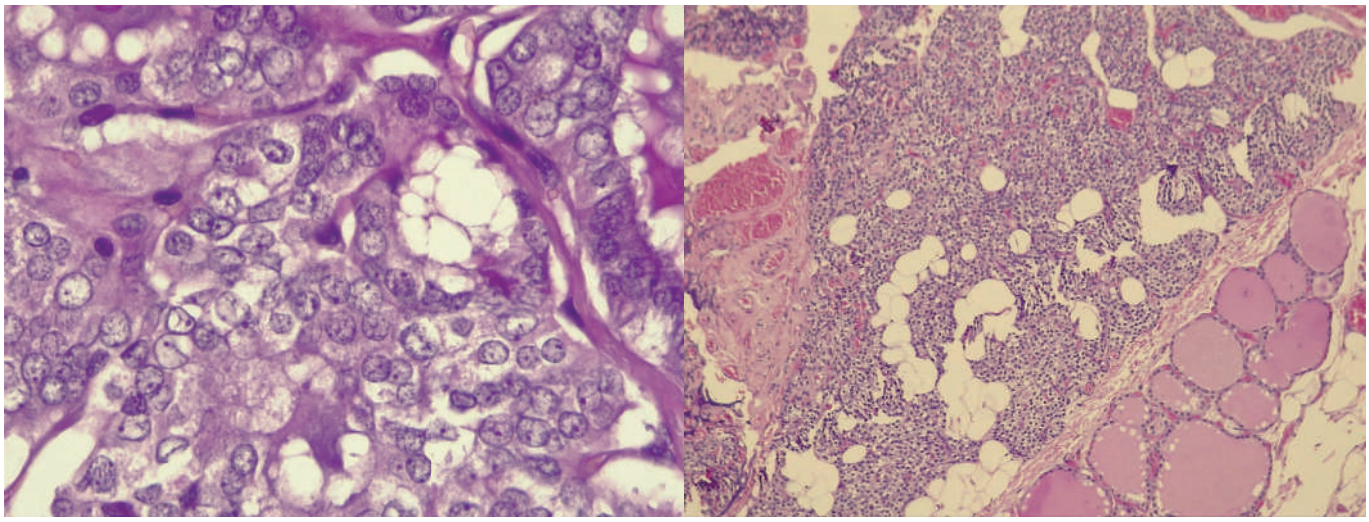

A. HE40X. Carcinoma papilar de tiroides con patrón folicular y núcleos y atípicos
B. HE20X. Paratiroides adyacente a pieza de tiroidectomía

Figura 2: *Imagen ecocardiogáfica antes y después del tratamiento del hipoparatiroidismo*

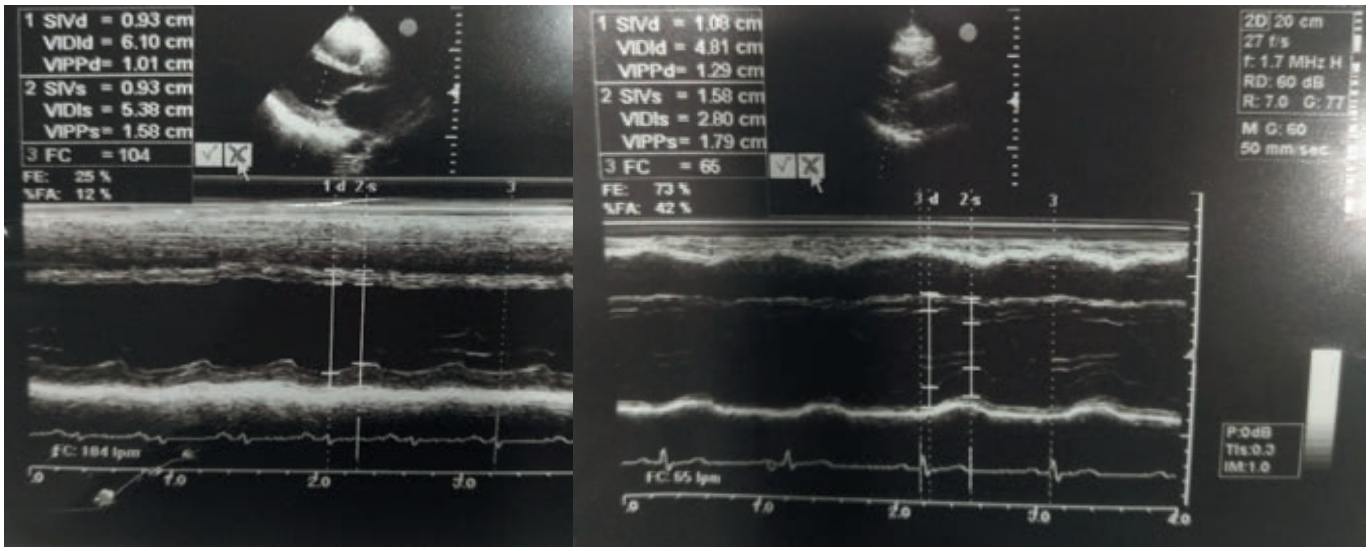

A. Imagen eocardiográfica con modo M que muestra aumento de diámetros de ventrículo izquierdo(telediastólico de 61mm y telesistólico de 53mm) y función sistólica ventricular izquierda severamente deprimida(FEV 1 25%, calculada por método de Teicholz)
B. Imagen comparativa a los 4 meses de tratamiento con calcio y vitamina D que muestra normalización de los diámetros de ventrículo izquierdo(telediastólico de 48mm y telesistólico de 28mm) y función sistólica ventricular izquierda(FEV1 73%)

A la exploración clínica, presentaba ingurgitación yugular a 45°, crepitantes en base derecha y edemas importantes en miembros inferiores. La presión arterial al ingreso era de 110/70.

El ECG mostraba una taquicardia sinusal a 100 lpm y bajo voltaje generalizado. En la radiografía de tórax, existía cardiomegalia evidente con redistribución vascular. En la analítica, destacaba un calcio total de 5.6mg/dl, fósforo de 5.5mg/dl, PTH intacta (PTHi) de 9.2pg/ml (15-65), albúmina de 2.8gr/dl y ligero aumento de GOT y GPT. El calcio corregido por albúmina fue 6,6mg/dl y las enzimas cardíacas incluyendo CPK, CPK-MB y troponina fueron normales. La TSH fue de 2,1µIU/mL ,T4L de 0,98ng/dl con tiroglobulina 0.4mg/ml y antitiroglobulina negativos. Ser realizó también serología de virus cardiotropos, VIH y test de PCR para SARS-CoV-2 que fueron todas negativas. La Ecocardiografía inicial evidenció aumento de diámetros de ventrículo izquierdo (VI) telediastólico de 61 mm y telesistólico de 53 mm con función sistólica ventricular izquierda severamente deprimida (FEVI 25%). Mediante coronariografía se evidenciaron arterias coronarias eran normales.

Se instauró tratamiento inicialmente con diuréticos de asa y antagonista de receptores de angiotensina II con muy escasa respuesta. Tras confirmar la hipocalcemia y evidenciar signo de Trosseau positivo en la exploración, se añadió al tratamiento 18mEq de gluconato cálcico iv durante 24 horas y después 3grs de calcio elemento oral y calcitriol 0,25mcg al día con mejoría rápida y progresiva de su sintomatología. A los 4 meses del tratamiento, el paciente se encontraba asintomático y sin signos de insuficiencia cardiaca. En la analítica presentaba unos niveles de calcio corregido por albúmina de 9.1mg/dl, fósforo de 4.1mg/dl. El control ecocardiográfico fue rigurosamente normal con normalización de diámetros de VI con función sistólica ventricular izquierda normal (FEVI 73%). Ver ***figura 2***

No se puedo realizar RNM cardiaca por intensa claustrofobia del paciente. No realizamos biopsia dirigida ni estudio genético en estos momentos dada la excelente respuesta y reversibilidad del cuadro de miocardiopatia dilatada tras el tratamiento con calcio y vitamina D.

El diagnóstico diferencial en nuestro paciente se tendría que hacer con otras entidades como la cardiopatía isquémica, miocarditis vírica o patología tiroidea. La no elevación de enzimas cardiacas, perfil tiroideo normal, serológica de virus cardiotropos, VIH y PCR del SARS-CoV-2 negativos y la evidencia de coronarias normales en el estudio angiogáfico, hacen estos diagnósticos poco probables. Por otro lado, tras constatar la reversibilidad del cuadro a los pocos meses del tratamiento de la hipocalcemia con calcio y vitamina D, se estableció el diagnóstico de miocardiopatía dilatada con insuficiencia cardíaca global secundaria a hipocalcemia severa en relación a insuficiencia paratiroidea postcirugía tiroidea.

DISCUSIÓN

Describimos uno de los pocos casos documentados de miocardiopatía dilatada asociada a una causa muy infrecuente, como es la hipocalcemia en la edad adulta. La hipocalcemia es nuestro paciente fue motivada por hipoparatiroidismo tras cirugía tiroidea por un carcinoma papilar de tiroides. Aunque la mayoría de los hipoparatiroidismos tras cirugía son transitorios, hasta un 15-25% de pacientes pueden desarrollar un hipoparatiroidismo permanente. La mayoría de casos aparecen inmediatamente tras cirugía, aunque otros pueden surgir incluso varios años después del procedimiento quirúrgico.[2]

La hormona paratiroidea tiene un efecto inotrópico positivo sobre el corazón y favorece la entrada de calcio en las células del miocardio y liberación de noradrenalina endógena.[3] En este contexto, el déficit de hormona paratiroidea puede dar lugar a insuficiencia cardiaca refractaria a tratamiento.[4] En nuestro caso, el cuadro de miocardiopatía dilatada con insuficiencia cardiaca severa y refractaria mejoró significativamente de forma precoz hasta su completa desaparición tras la instauración del tratamiento con calcio y vitamina D. Nuestro caso, al igual que otros, fue reversible tras el adecuado tratamiento de la hipocalcemia[4,5]. Existen algunos casos de mayor cronicidad donde la insuficiencia cardiaca se hace irreversible pese a tratamiento óptimo.[6]

Es importante destacar que en el postoperatorio inmediato, nuestro paciente tenía una probable insuficiencia paratiroidea que distinguimos de hipoparatiroidismo porque la primera presenta una calcemia normal o mínimamente disminuida con elevación del fósforo y niveles de PTH intacta disminuidos ***(Figura 3).*** Es de suma importancia la determinación de la PTHi inmediata entro los 10 minutos y las 24 primeras horas tras la cirugía tiroidea. Esta determinación no se realizó en nuestro paciente, tratándose únicamente con calcio sin vitamina D añadida. Tampoco se realizó vigilancia de los niveles de calcemia ni PTHi en una o dos semanas tras la cirugía, lo cual hubiera sido determinante para evitar la agudización del cuadro que desencadeno el fallo cardiaco. Postulamos al igual que otros autores que los casos de insuficiencia paratiroidea con PTHi por debajo de 15pg/ml, deben ser tratados con vitamina D más calcio oral y así evitar la agudización del cuadro que puede ser de alta gravedad.[7] Consideramos de gran importancia el diagnóstico precoz de esta entidad, siendo imprescindible pensar en esta rara causa de miocardiopatía dilatada siempre que exista refractariedad al tratamiento convencional, sobre todo en pacientes que se han sometido a cirugía tiroidea, padecen hipoparatiroidismo o presentan cualquier probable causa de hipocalcemia.

Figura 3: *Clasificación del hipoparatiroidismo postquirúrgico.Segundo Consenso Internacional del manejo de hipoparatiroidismo 2022*

CLASIFICACION HIPOPARATIROISMO POST-QUIRURGICO	ALTERACION BIOQUIMICA
HIPOPARATIROIDISMO	Calcio bajo, niveles normales o altos de fósforo Niveles PTHi bajos o indetectables
INSUFICIENCIA PARATIROIDEA	Calcio normal o ligeramente descendido, fósforo elevado y PTHi baja
INSUFICIENCIA PARATIROIDEA RELATIVA	PTHi normal pero insuficiente para mantener niveles de fósforo y/o calcio normales

PTHi. Parathormona intacta

BIBLIOGRAFÍA

1. Avsar A, Abdullah D, Taveli T. A rare cause of reversible dilated cardiomyopathy: hypocalcemia. Echocardiography. 2004; 21:609–612
2. Ventosa-Viña M, Cuéllar-Olmedo L, Crespo Soto C, et al. 2008; 359:391-403. Actualización del tratamiento del hipoparatiroidismo postquirúrgico. Rev. ORL. 2022; 13: 239-246.
3. Chavan CB, Sharada K, Rao HB, et al. Hypocalcemia as a cause of reversible cardiomyopathy with ventricular tachycardia. Ann Intern Med. 2007; 146:541-2.
4. Moreno-Lozano PJ, Grau Junyent JM. Hypocalcaemia: an unusual and potentially reversible cause of dilated cardiomyopathy. Med Clin. 2011; 136: 133-4.
5. Sung JK, Kim JY, Ryu DW, et al. A case of hypocalcemia-induced dilated cardiomyopathy. J Cardiovasc Ultrasound. 2010; 18:25-7.
6. Mavroudis K, Aloumanis K, Stamatis P, et al. Irreversible end-stage heart failure in a young patient due to severe chronic hypocalcemia associated with primary hypoparathyroidism and celiac disease. Clin Cardiol. 2010 ;33: 72-5.
7. Khan A, Bilezikian JP, Brandi ML, et al. Evaluation and management of hypoparathyroidism. Summary Statement and Guidelines from the Second International Worshop. JBMR. 2022; 37: 2568-2585.

Caso 23 RADIOFRECUENCIA PARA TRATAR LA HIPERCALCEMIA

AUTORES Y CENTROS DE TRABAJO

Maldonado Araque, C. (1); Gomes Porras, M. (1); García Torres, F. (1); Bautista Recio, C. (1); Vallejo Mora, R. (1); Vallejo Herrera, V. (2)

- *(1) Facultativo Especialista Endocrinología y Nutrición. Hospital Regional de Málaga*
  (2) Facultativo Especialista Radiodiagnóstico. Hospital Regional de Málaga

INTRODUCCIÓN

Presentamos el caso de un varón de 69 años sin alergias medicamentosas, exfumador desde 2002 con un consumo acumulado de 40paq/año. Colelitiasis, litiasis renal con cólicos renoureterales y diagnóstico de colangiocarcinoma con márgenes afectos, tratado con quimioterapia hasta enero 2017. En revisión de febrero de 2017 se observa recidiva hepática con afectación ganglionar y se propone nuevamente quimioterapia.

Durante la evaluación de la recidiva en febrero de 2017, se detecta hipercalcemia de 11,6mg/dl y se remite a Endocrinología.

Se inicia el estudio por nuestra parte, que revela un hiperparatiroidismo primario con calciuria, calcemia y PTH elevadas e imagen ecográfica de adenoma paratiroideo inferior izquierdo con captación positiva en gammagrafía (Imágenes 1 y 2).

Pendiente de 4 sesiones de quimioterapia, se propone en ese momento tratamiento con hidratación y furosemida y reevaluación tras finalización del tratamiento oncológico para plantear otras opciones.

El paciente acude a reevaluación tras finalizar dicho proceso. Aporta PET con estabilidad de

Imagen 1: *Ecografía adenoma paratiroideo inferior izquierdo*

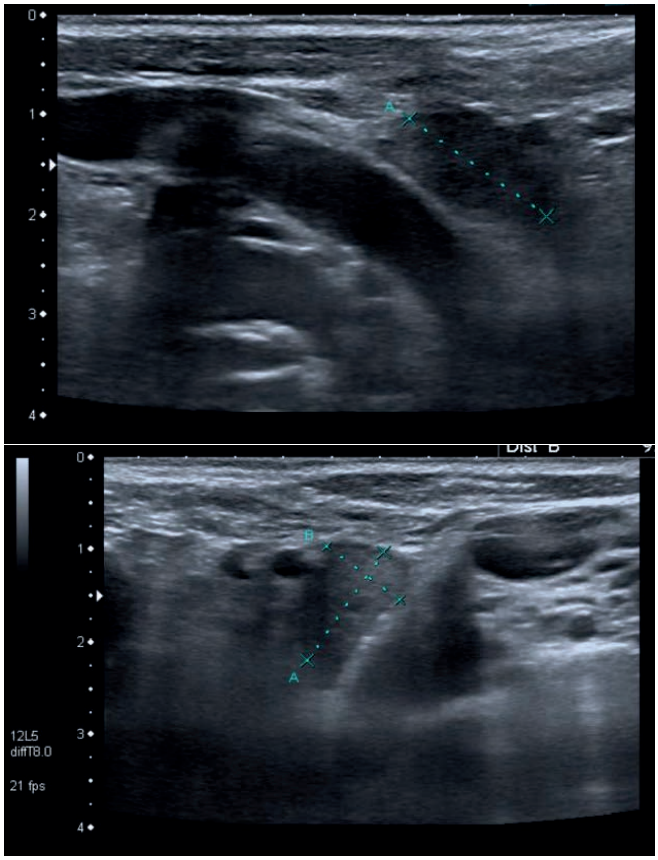

las lesiones tumorales durante más de un año. Está en tratamiento con alendronato y furosemida y mantiene calcemias variables en torno a 11mg/dl. Ante la estabilidad clínica y que no hay prevista nuevamente quimioterapia, se remite a cirugía.

Tras la valoración por parte de Cirugía Endocrina, se descarta intervención, por lo que se

Imagen 2: *Captación adenoma paratiroideo inferior izquierdo en gammagrafía*

le propone terapia con cinacalcet. El paciente acepta y se inicia tratamiento con dosis de 30mg diarios. En sucesivas revisiones el paciente comenta intolerancia, presentando náuseas y vómitos que le impiden tener un cumplimiento adecuado.

Las calcemias, por tanto, no logran controlarse. Tras más de año y medio de terapia infructuosa y dada la estabilidad clínica del paciente a pesar del mal pronóstico inicial de la enfermedad oncológica, nos planteamos otra opción terapéutica para resolver el hiperparatiroidismo y la hipercalcemia.

Tras revisar la literatura, se le propone ablación por radiofrecuencia del adenoma paratiroideo, explicando que es una terapia poco experimentada con publicaciones de series de casos variables entre 2 y 11 pacientes, pero con buenos resultados descritos.

El paciente acepta. Se solicita en ese momento nueva ecografía para confirmar la correcta visualización y accesibilidad para la radiofrecuencia. La ecografía confirma el adenoma paratiroideo inferior izquierdo de 16x9,5mm. Tras varios meses de espera se lleva a cabo el procedimiento sin incidencias mediante aguja de 3mm con punta activa de 30w, previa creación de espacio de seguridad con glucosa fría al 5% entre el adenoma y el tejido tiroideo sano. El paciente fue dado de alta esa misma tarde al domicilio.

Una semana tras la ablación presenta cifras de calcio corregido de 10,3mg/dl y PTH de 30pg/ml. 1 mes después mantiene niveles de calcio en sangre y PTH normales.

2 meses después el paciente ingresó en Digestivo por colangitis asociada a su proceso tumoral. El paciente optó por medidas únicamente farmacológicas, rechazando colocación de prótesis. Una semana después el paciente falleció debido a una sepsis de origen biliar. A su ingreso el calcio se mantuvo normal en 9,5mg/dl.

DISCUSIÓN

El hiperparatiroidismo primario es una enfermedad endocrina común para la cual la cirugía es el único tratamiento curativo (1). Sin embargo, en caso de que el riesgo quirúrgico sea muy elevado o el paciente rechace cirugía, según el Consenso Europeo de Expertos en el manejo de las enfermedades paratiroideas (2), se hará tratamiento médico.

El cinacalcet ha demostrado en estudios aleatorizados, ser un medicamento eficaz para normalizar la calcemia (3). Es un fármaco calcimimético que activa el receptor CaSR presente en paratiroides, nefronas e intestino, aumen-

tando la sensibilidad al calcio extracelular. De esta manera, se incrementa el transporte intracelular del mismo y al reducirse la calcemia, se reduce la secreción de PTH. A pesar de ser un fármaco eficaz, presenta problemas de tolerancia. Entre las reacciones adversas frecuentes destacan: anorexia, cefalea, hipotensión, mialgia y entre las muy frecuentes náuseas y vómitos.

Nuestro paciente había sido rechazado para tratamiento quirúrgico y desgraciadamente no toleraba el tratamiento con cinacalcet. A pesar del diagnóstico y pronóstico de su proceso oncológico, mantenía muy buen estado general, no estaba en tratamiento oncológico y no precisaba tratamiento médico alguno, salvo el cinacalcet. Considerando esto, se buscaron alternativas para el tratamiento del hiperparatiroidismo. Revisando la literatura, se encontraron casos exitosos con ablación por radiofrecuencia.

La radiofrecuencia es una técnica que utiliza un electrodo con corriente alterna de alta frecuencia para causar una lesión térmica y necrosis coagulativa en un tejido blando. Ha sido usado para ablación de tumores primarios y metastásicos en el hígado, pulmón, hueso y riñón, así como en las vías de conducción cardiaca. En los últimos años se usa para el tratamiento de nódulos tiroideos benignos (4). Se realiza para ello un abordaje transístmico. El electrodo se inserta desde la línea media a la dirección lateral en el nódulo diana. Esto minimiza la exposición al calor a los recurrentes nervio laríngeo y/o esófago, evita el cambio de posición del electrodo por hablar o tragar y evita fuga de un líquido caliente en el área peritiroidea. Se realiza hidrodisección del nódulo inyectando glucosa fría al 5% en agua entre el nódulo objetivo y las estructuras críticas adyacentes, creando un margen de seguridad para evitar lesiones térmicas en las estructuras adyacentes.

Como complicaciones se han descrito en nódulos tiroideos:

Mayores:

- lesiones nerviosas, particularmente el nervio laríngeo recurrente
- rotura del nódulo.

Menores:

- hematomas
- vómitos
- quemaduras en la piel
- dolor

Hay datos limitados sobre las complicaciones adenomas paratiroideos. Se ha informado hipocalcemia y ronquera en la voz.

En cuanto al éxito en hiperparatiroidismo hay estudios limitados. Korkusuz et al. (5) condujeron un estudio en el que 9 pacientes se sometieron a radiofrecuencia de adenomas paratiroideos y se compararon los niveles de calcio y PTH previos y 6 horas tras el procedimiento. No se encontraron diferencias significativas en la calcemia, pero sí en la PTH, que se redujo un 66,3% $p<0,01$.

Un estudio realizado por Khandelwal et al. (6) mostró que la ablación por radiofrecuencia de adenomas paratiroideos era un tratamiento seguro y efectivo en pacientes con hiperparatiroidismo primario no candidatos a cirugía. El calcio sérico se redujo en las primeras 72 horas post tratamiento y la hormona paratiroidea se normalizó en una semana. De los diez pacientes sometidos a tratamiento, 6 permanecieron normocalcémicos en la revisión a los 6 meses, uno de ellos falleció por una pancreatitis preexistente al tratamiento por radiofrecuencia. Dos pacientes perdieron seguimiento. Como única complicación describieron ronquera en

uno de los pacientes. Un estudio realizado por Ha et al. (7) evaluó 11 pacientes con un seguimiento hasta 12 meses, 5 de ellos presentaron hiperparatiroidismo persistente.

En un caso clínico publicado por Hussain et al. (8), se evalúa la eficacia del tratamiento por radiofrecuencia a un año del mismo con resultados normales tanto de calcio, como de PTH.

Los estudios realizados son escasos, en series de pocos pacientes con un seguimiento máximo de 12 meses. En nuestro paciente el seguimiento no pudo realizarse a largo plazo por el fallecimiento del mismo, por causas ajenas al procedimiento o el hiperparatiroidismo. Aunque los estudios son escasos, la técnica terapéutica para el hiperparatiroidismo primario parece prometedora.

BIBLIOGRAFÍA

1. Hassan-Smith ZK, Criseno S, Gittoes NJL. Mild primary hyperparathyroidism-to treat or not to treat? Br Med Bull. 2019 Mar 1;129(1):53-67. doi: 10.1093/bmb/ldy042. PMID: 30576424.

2. Bollerslev J, Rejnmark L, Zahn A, et al. 2021 PARAT Working Group. European Expert Consensus on Practical Management of Specific Aspects of Parathyroid Disorders in Adults and in Pregnancy: Recommendations of the ESE Educational Program of Parathyroid Disorders. Eur J Endocrinol. 2022 Jan 13;186(2):R33-R63. doi: 10.1530/EJE-21-1044. PMID: 34863037; PMCID: PMC8789028.

3. Khan A, Bilezikian J, Bone H, Gurevich A, et al. Cinacalcet normalizes serum calcium in a double-blind randomized, placebo-controlled study in patients with primary hyperparathyroidism with contraindications to surgery. Eur J Endocrinol. 2015 May;172(5):527-35. doi: 10.1530/EJE-14-0877. Epub 2015 Jan 30. PMID: 25637076; PMCID: PMC5729741.

4. Jeong WK, Baek JH, Rhim H, et al. Radiofrequency ablation of benign thyroid nodules: safety and imaging follow-up in 236 patients. Eur Radiol. 2008 Jun;18(6):1244-50. doi: 10.1007/s00330-008-0880-6. Epub 2008 Feb 20. PMID: 18286289.

5. Korkusuz H, Wolf T, Grünwald F. Feasibility of bipolar radiofrequency ablation in patients with parathyroid adenoma: a first evaluation. Int J Hyperthermia. 2018 Aug;34(5):639-643. doi: 10.1080/02656736.2018.1453552. PMID: 29607692.

6. Khandelwal AH, Batra S, Jajodia S, et al. Radiofrequency Ablation of Parathyroid Adenomas: Safety and Efficacy in a Study of 10 Patients. Indian J Endocrinol Metab. 2020 Nov-Dec;24(6):543-550. doi: 10.4103/ijem.IJEM_671_20. Epub 2021 Jan 12. PMID: 33643872; PMCID: PMC7906106.

7. Ha EJ, Baek JH, Baek SM. Minimally Invasive Treatment for Benign Parathyroid Lesions: Treatment Efficacy and Safety Based on Nodule Characteristics. Korean J Radiol. 2020 Dec;21(12):1383-1392. doi: 10.3348/kjr.2020.0037. Epub 2020 Aug 4. PMID: 32767864; PMCID: PMC7689148.

8. Hussain I, Ahmad S, Aljammal J. Radiofrequency Ablation of Parathyroid Adenoma: A Novel Treatment Option for Primary Hyperparathyroidism. AACE Clin Case Rep. 2021 Jan 13;7(3):195-199. doi: 10.1016/j.aace.2021.01.002. PMID: 34095487; PMCID: PMC8165122.

Caso 24 DISFUNCIÓN HIPOFISARIA Y TIROIDEA EN ESCLEROSIS TUBEROSA: ¿HALLAZGO INCIDENTAL O PARTE DEL SÍNDROME?

AUTORES Y CENTROS DE TRABAJO

Jiménez Aceituno, M.; Moreno Martínez, M.; Casamayor Escriva, L.

- *UGC Endocrinología y Nutrición. Hospital Universitario de Jaén*

CASO CLÍNICO

Mujer de 49 años, entre sus antecedentes personales destaca la presencia de esclerosis tuberosa confirmada por un estudio genético positivo para la variante c.733C>T en heterocigosis en el gen TSC1.

La paciente presenta angiofibromas faciales en mejilla y pliegue nasogeniano, angiomiolipoma renal derecho y un carcinoma de células claras en riñón izquierdo; que requirió una nefrectomía total izquierda.

Es derivada al servicio de Neurología para la realización de una Resonancia Magnética con el objetivo de investigar la presencia de hamartomas. En la prueba de imagen solicitada se identifican tuberosidades corticales y nódulos subependimarios a lo largo de las paredes de los ventrículos laterales; ambos en relación con la enfermedad de base.

Como hallazgo incidental se detecta la presencia de una lesión hipocaptante en región basal derecha de la hipófisis, de 12 x 11 x 9 mm, sugestiva de macroadenoma hipofisario, motivo por el que es remitida a Consultas Externas de Endocrinología.

En primer lugar, se solicita un estudio hormonal específico, pese a no presentar alteraciones clínicas compatibles con disfunción hormonal.

En dichos análisis se detectan cifras de IGF-1 268 ng/mL (rango de normalidad 80-218 ng/mL) y valores de GH tras SOG basal 0,88 ng/mL, así como nadir 120 min 0,69 ng/mL. Estos resultados son compatibles con una hipersecreción sutil de GH, por lo que iniciamos tratamiento con cabergolina y realizamos seguimiento conjunto con Neurocirugía.

Por otro lado, se realiza una valoración oftalmológica, sin detectar anomalías en el estudio campimétrico.

Dentro del estudio de acromegalia se detecta un bocio multinodular, lo cual motiva la realización de una ecografía tiroidea en consulta.

En lóbulo tiroideo derecho se identifica un nódulo de 1,05 x 0,7 x 1,16 cm, hipoecogénico, con calcificación periférica y borde irregular, categorizado como TIRADS 5.

Paralelamente, en lóbulo tiroideo izquierdo se observa un nódulo de 1.3 x 1,2 x 1,8 cm, bien delimitado, con halo completo y vascularización periférica, clasificado como TIRADS 4.

Se realiza PAAF de ambos nódulos tiroideos. Los resultados de anatomía patológica parecen indicar la presencia de proliferación folicular en el nódulo izquierdo, por lo que se plantea en Comité Multidisciplinar de Tumores la realización de tiroidectomía total.

El resultado anatomopatológico de la pieza quirúrgica revela un hallazgo inesperado, detectándose la presencia de un carcinoma papilar multifocal, variante trabecular y con presencia de un foco de patrón folicular, con una dimensión máxima de 0,8 cm.

DISCUSIÓN

El complejo esclerosis tuberosa es un trastorno genético de herencia autosómica dominante, con mutaciones descritas para los genes TSC1 y TSC2, que se caracteriza por la presencia de hamartomas en múltiples localizaciones.

Aunque presenta un patrón de herencia claramente establecido, únicamente el 20% presentan antecedentes familiares, siendo en la mayoría de los casos debido a la aparición espontánea de una mutación de novo en los genes implicados.

Los genes descritos codifican las proteínas hamartina y tuberina, las cuales forman un complejo que regula la actividad de la vía m-TOR, encargada de la diferenciación y proliferación celular.

El resultado es una sobreactivación de esta vía que conlleva la aparición de tumores benignos en órganos como la piel, riñón, pulmón, corazón y sistema nervioso central, entre otros.

A pesar de que presenta una amplia variabilidad fenotípica, incluso entre pacientes portadores de la misma mutación, existen criterios clínicos fundamentales para el diagnóstico. Entre las manifestaciones clínicas más frecuentes destacan las cutáneas y renales, presentes en el 90% de los individuos, junto con las neurológicas; siendo estas últimas la principal causa de morbilidad y mortalidad.

El diagnóstico definitivo se establece mediante la presencia de criterios clínicos mayores y/o menores establecidos, o a través de un estudio genético. Es importante destacar que la ausencia de una variante patogénica no excluye la posibilidad del diagnóstico.

En relación a la afectación del sistema endocrino, aunque su frecuencia es relativamente baja, se ha documentado la presencia de angiomiolipomas adrenales, así como hamartomas en pituitaria, tiroides, gónadas y páncreas.

Aunque hasta el momento actual, la asociación entre esclerosis tuberosa y adenomas hipofisarios o cáncer tiroideo no se ha establecido de manera concluyente; son varias las series de casos que apuntan a una posible relación.

Estudios previos se han centrado en determinar si existe una mayor prevalencia de tumores neuroendocrinos (TNE) en individuos con esclerosis tuberosa, describiendo la presencia de adenomas hipofisarios no funcionantes y también productores de ACTH, GH, o PRL, así como TNE pancreáticos con diferentes grados de malignidad; más frecuentemente insulinomas, carcinoides, y también adenomas paratiroideos, e incluso feocromocitomas. Casos aislados de carcinoma papilar tiroideo también han sido reportados.

Las mutaciones en los genes supresores TSC1/TSC2 que condicionan la pérdida de control de la diferenciación y proliferación celular a través de la vía mTOR; clave en la patogénesis del crecimiento de hamartomas característicos en la esclerosis tuberosa, está también alterada en algunos tumores neuroendocrinos. Los modelos animales de esclerosis tuberosa muestran una alta frecuencia; mayor del 50%, de adenomas pituitarios, lo que hace intuir que esta relación es más que casual, aunque la demos-

tración de la mutación en estos tumores no ha sido conseguida.

En definitiva, nuestro caso muestra una infrecuente patología endocrina asociada a la esclerosis tuberosa, un adenoma hipofisario productor de GH y un carcinoma papilar tiroideo.

Aunque no está claro si los tumores neuroendocrinos forman parte del complejo, dados los casos descritos y la posible correlación fisiopatológica, podría ser útil evaluar la posibilidad de ampliar el diagnóstico en pacientes con esclerosis tuberosa.

BIBLIOGRAFÍA

- Crino PB, Nathanson KL, Henske EP. The tuberous sclerosis complex. N Engl J Med. 2006 Sep 28;355(13):1345-56.
- Portocarrero LKL, Quental KN, Samorano LP, Oliveira ZNP, Rivitti-Machado MCDM. Tuberous sclerosis complex: review based on new diagnostic criteria. An Bras Dermatol. 2018 Jun;93(3):323-331.
- Maya B. Lodish, Constantine A. Stratakis. Endocrine tumours in neurofibromatosis type 1, tuberous sclerosis and related syndromes. Best Practice & Research Clinical Endocrinology & Metabolism,Volume 24, Issue 3, 2010.
- Dworakowska D, Grossman AB. Are neuroendocrine tumours a feature of tuberous sclerosis? A systematic review. Endocr Relat Cancer. 2009 Mar;16(1):45-58.
- Regazzo D, Gardiman MP, Theodoropoulou M, Scaroni C, Occhi G, Ceccato F. Silent gonadotroph pituitary neuroendocrine tumor in a patient with tuberous sclerosis complex: evaluation of a possible molecular link. Endocrinol Diabetes Metab Case Rep. 2018 Aug 23; 2018:18-0086.
- Tigas S, Carroll PV, Jones R, Bingham E, Russell-Jones D, Powell M, Scobie IN. Simultaneous Cushing's disease and tuberous sclerosis; a potential role for TSC in pituitary ontogeny. Clin Endocrinol (Oxf). 2005 Dec;63(6):694-5.
- Auladell M, Boronat S, Barber I, Thiele EA. Thyroid nodules on chest CT of patients with tuberous sclerosis complex. Am J Med Genet A. 2015. Dec;167A(12): 2992-7.

Caso 25 MÁS ALLÁ DEL RIESGO CARDIOVASCULAR EN LA ETIOLOGÍA DE LOS EVENTOS MAYORES: UNA CASO INFRECUENTE

AUTORES Y CENTROS DE TRABAJO

Rodríguez de Vera Gómez, P.; Jiménez Varo, I.; Tous Romero, M.C.; Torrecillas del Castillo, E.; Peinado Ruiz, M.; Martínez Brocca, M.A.

- *Servicio de Endocrinología y Nutrición, Hospital Universitario Virgen Macarena, Sevilla*

CASO CLÍNICO

Se trata de una mujer de 40 años sin antecedentes de interés ni comorbilidades asociadas, que consulta en Urgencias por cuadro de dolor torácico de inicio súbito, irradiado a miembro superior izquierdo y acompañado de sudoración profusa y náuseas. En la primera valoración clínica se constata un estado de hipotensión (80/45 mmHg) y taquicardia (135 lpm), visualizándose en la ecocardiografía transtorácica una hipoquinesia ventricular de segmentos basales junto hipercontractilidad de segmentos apicales y FEVI reducida (40%). Este patrón ecográfico fue compatible con síndrome de Tako-Tsubo invertido. Ante el bajo nivel de consciencia y agitación de la paciente, que requirió sedación e intubación traqueal además de soporte hemodinámico con aminas, la paciente fue ingresada en la unidad de coronarias del centro, realizándose una coronariografía urgente en la que no se detectaron lesiones.

Transcurridas 72 h. de ingreso, la situación clínica mejoró de forma progresiva, pudiendo ser revertida la sedación y retirada el sistema de respiración asistida, junto con recuperación de la FEVI. No obstante, posteriormente de forma súbita la paciente comenzó con un episodio de cefalea y pérdida de visión en campo visual izquierdo. Se indicó TC craneal en el que se visualizó un infarto subagudo en el área de la arteria cerebral posterior ipsilateral. Ante la ausencia de una entidad patológica justificante de los dos eventos cardiovasculares mayores sufridos en tan corto espacio de tiempo, y la ausencia de comorbilidad potencialmente causal, se amplió el estudio con determinación de catecolaminas en orina de 24h, que se mostraron elevadas tres veces por encima del límite superior de normalidad. El TC abdominal demostró la presencia de una tumoración suprarrenal derecha de 7 cm con una extensa área necrohemorrágica en su interior. Tras un período de preparación con doxazosina y sobrecarga salina se programó su resección quirúrgica durante el mismo ingreso, que transcurrió sin complicaciones intra y postoperatorias. El estudio histológico de la pieza confirmó el diagnóstico de feocromocitoma quístico sin características de malignidad. Tras dicha intervención la paciente no ha vuelto a experimentar nuevos episodios ni eventos cardiovasculares durante su seguimiento reglado, con niveles de catecolaminas persistentemente en rango de normalidad.

Las feocromocitomas son neoplasias raras originadas en la médula suprarrenal o ganglios simpáticos (paragangliomas), con una incidencia estimada de 0,8/100.000 habitantes-año. El pico de mayor incidencia ocurre en la 4.ª y 5.ª décadas y afectan a ambos sexos por igual. Pueden darse dentro de un contexto familiar (mutaciones germinales) o esporádicos (somáticas). La clínica inducida por los feocromocitomas se encuentra en relación a la hipersecreción tumoral de catecolaminas, con un amplio

espectro clínico en función del patrón e intensidad de dicha secreción. El signo clínico más frecuente la hipertensión arterial, mientras que los síntomas más típicos son la tríada clásica consistente en paroxismos de cefalea, taquicardia y sudoración.

Como consecuencia del exceso de catecolaminas y el estado de hipertensión súbita, se pueden producir alteraciones de perfil hemodinámico con repercusión orgánica, que puede llegar a ser grave. Entre las manifestaciones cardíacas se encuentra la miocardiopatía hipertrófica/dilatada, miocarditis e incluso miocardiopatía similar a la inducida por estrés (síndrome de TakoTsubo), que suelen mejorar tras el tratamiento del feocromocitoma. En ocasiones se produce insuficiencia cardíaca como consecuencia de la HTA e incluso, en casos extremos, la liberación masiva de catecolaminas puede producir una crisis hipertensiva que desencadene edema agudo de pulmón. La repercusión hemodinámica de la hipersecreción de catecolaminas también puede producir alteraciones hemodinámicas en el sistema nervioso central, con resultados clínicos especialmente graves.

En conclusión, ante un cuadro de hipertensión arterial súbita, refractaria, y especialmente si se presenta como crisis o emergencia hipertensiva con inestabilidad hemodinámica, el estudio de hipersecreción catecolaminérgica en contexto de un feocromocitoma/paraganglioma debe ser incluido dentro del diagnóstico diferencial.

BIBLIOGRAFÍA

1. Díaz Pérez JA. Capítulo 44: Feocromocitomas y Paragangliomas (Manual de Endocrinología y Nutrición SEEN. Madrid, 2022. Sociedad Española de Endocrinología y Nutrición.
2. Wang X, Zhao Q, Sang H, Dong J, Bai M. Research on the Damage of Adrenal Pheochromocytoma to Patients' Cardiovascular Vessels and Its Correlation with Hypertension. J Oncol. 2022;2022:3644212. Published 2022 Feb 11. doi:10.1155/2022/3644212
3. Jung JM, Kim JG, Kim JB, et al. Takotsubo-Like Myocardial Dysfunction in Ischemic Stroke: A Hospital-Based Registry and Systematic Literature Review. Stroke. 2016;47(11):2729-2736. doi:10.1161/STROKEAHA.116.014304
4. Ferreira VM, Marcelino M, Piechnik SK, et al. Pheochromocytoma Is Characterized by Catecholamine-Mediated Myocarditis, Focal and Diffuse Myocardial Fibrosis, and Myocardial Dysfunction. J Am Coll Cardiol. 2016;67(20):2364-2374. doi:10.1016/j.jacc.2016.03.543

Caso 26 MANEJO MULTIDISCIPLINARIO DEL SÍNDROME DE VON HIPPEL-LINDAU: PECULIARIDADES DE UN SÍNDROME PECULIAR

AUTORES Y CENTROS DE TRABAJO

Tomás Gómez , P. (1); Gómez Almendros, R. (1); Napky Rajo, J.S.(1); Ramos Zaldívar, H.M. (2,3); Lozano Aida, C. (1); Silva Fernández, M. (1); Alves da Conceição, T.M. (4); Fuentes Porcel, O. (5); Muñoz Pérez, N. (6); Villar del Moral, J. (6); Cepero García, D. (1)

- *(1) Servicio de Endocrinología y Nutrición, Hospital Universitario Torrecárdenas, Almería, España*
  (2) Facultad de Medicina, Pontificia Universidad Católica de Chile, Santiago de Chile, Chile
  (3) Grupo de Investigación Médica de la Universidad Católica de Honduras, Honduras
  (4) Sección de Cirugía Endocrina, Servicio de Cirugía General y del Aparato Digestivo, Hospital Universitario Torrecárdenas, Almería, España
  (5) Sección de Cirugía Hepatobiliopancreatica, Servicio de Cirugía General y del Aparato Digestivo, Hospital Universitario Torrecárdenas, Almería, España
  (6) Sección de Cirugía Endocrina, Servicio de Cirugía General y del Aparato Digestivo, Hospital Universitario Virgen de las Nieves, Granada, España

INTRODUCCIÓN

El síndrome de Von Hippel-Lindau (VHL) es una enfermedad hereditaria que resulta de la mutación del gen supresor de tumores VHL situado en el cromosoma 3p25-26[1], cuya principal acción es la degradación de los HIF (factores inducibles por hipoxia). Una alteración de este gen produce la estimulación de angiogénesis por HIF, lo que explica la naturaleza altamente vascular de los tumores asociados a esta enfermedad y el desarrollo de múltiples neoplasias y quistes en órganos viscerales, especialmente de hemangioblastomas retinianos y espinocerebelosos (que afectan al 60-80% de todos los pacientes), carcinomas renales, feocromocitomas y tumores neuroendocrinos pancreáticos (PanNET)[2,3]. La incidencia es en torno a 1:36000 nacidos vivos, con una penetrancia de más del 90% a los 65 años de edad1. Los tipos de mutaciones que se producen en el gen VHL en el 80% de los casos de enfermedad pueden ser por missense, microdeleción, inserción, deleción y por empalme. Sin embargo, en el 20% de los casos, la mutación puede surgir de novo por mosaicismo.

Presentamos el caso de una paciente ucraniana con una variante genética inusual del síndrome de VHL asociado a múltiples hemangioblastomas del sistema nervioso central, feocromocitoma bilateral y tumor neuroendocrino pancreático.

PRESENTACIÓN DEL CASO

Reportamos el caso de una paciente de 27 años de edad diagnosticada de síndrome de VHL, con la variante genética c.500G>A (p.Arg167Gln) en el gen VHL, además de la variante c.1412C>T (p.Ser471Phe) en el gen CHEK2. A pesar de encontrarse asintomática al momento del diagnóstico, el estudio genético se realizó durante screening familiar. Su madre se encontraba afectada por un hemangioblastoma en cerebelo, intervenido en nuestro centro, así como un hemangioblastoma en espina dorsal y un feocromocitoma izquierdo intervenido quince años antes en Ucrania. La madre también desarrolló cáncer de ovario a los 38 años.

Como único antecedente personal de relevancia la paciente tuvo un parto eutócico sin

complicaciones en diciembre de 2021. Sin embargo, al realizar estudios de evaluación preventiva se evidenciaron por Resonancia Magnética Nuclear (RMN) hemangioblastomas en cola de caballo, en dorso medular (uno con quiste en C7-D1 de hasta 2cm) y en cerebelo. Una Tomografía Computarizada (TAC) con contraste intravenoso de abdomen y pelvis mostró imagen ocupante de espacio y de contornos irregulares de 44 x 31mm (N) en la cabeza del páncreas con calcificaciones en su interior y con efecto de masa sobre la segunda y tercera porción del duodeno. También se identificaron imágenes nodulares sólidas en relación con ambas glándulas suprarrenales. Posteriormente, se realizó una RMN abdominal que coincidió al revelar que el páncreas mostraba en cabeza y proceso uncinado una lesión sólida, expansiva, de bordes lobulados, hipointensa en dual, señal intermedia heterogénea en fase opuesta, hiperintensa heterogénea en STIR, con realce en fase arterial y lavado parcial portal con área hipointensa central (en probable relación con necrosis), bordes lobulados, de 38 x 36mm, condicionando impronta y elongamiento de la vena cava inferior. Además, mostró imagen nodular sólida de 17 x 11mm en glándula suprarrenal derecha, con bordes lobulados, hiperintensa en T2 y STIR, señal intermedia a alta en fase opuesta, con realce intenso en fase arterial, manteniéndose con morfología periférica en fase portal.

Finalmente, un análisis de PET-CT de cuerpo entero con F18.Flúor-DOPA evidenció dos focos hipercaptantes sobre ambas glándulas suprarrenales, SUVmáx derecha 23,4 y SUVmáx izquierda 14,4. Al utilizar PET-CT F18.FDG también se encontraron dos focos hipermetabólicos coincidentes con sendos engrosamientos nodulares de ambas glándulas adrenales (SULmax de 8.48 en el lado derecho y 7.47 en el izquierdo). Existió un área hipermetabólica en mesogastrio que en las imágenes de la TAC

Figura 1

Imagen de TAC con contraste intravenoso donde se objetiva imagen ocupante de espacio en la cabeza del páncreas con con calcificaciones en su interior y presenta efecto de masa sobre la segunda y tercera porción del duodeno.

asienta sobre una masa sólida sobre la cabeza del páncreas, de densidad heterogénea con zonas de calcificación, mostrando un SULmax de 19.14. Esto fue compatible con la presencia de actividad neoplásica en las localizaciones descritas. En relación con las lesiones en las glándulas suprarrenales, es de destacar que las catecolaminas y metanefrinas en plasma y orina se encontraban dentro de rangos normales.

Una vez identificadas las lesiones, se estableció el plan de manejo que comenzó con la intervención del feocromocitoma bilateral. Sin embargo, los hemangioblastomas causaron una hidrocefalia que tuvo que ser intervenida urgentemente con drenaje ventricular externo frontal y craneotomía suboccipital medial con resección tumoral. Sin otras complicaciones y tras su recuperación, se realizó, con previo bloqueo alfa y betaadrenérgico, una suprarrenalectomía subtotal (parcial derecha y total izquierda) mediante vía endoscópica retroperitoneal posterior (VERP) en otro centro de referencia. Finalmente, dado el tamaño y el alto riesgo de metástasis del PanNET, fue sometida a una gastroduodeno-yeyuno-pancreatectomía

cefálica. La anatomía patológica concluyó que se trataba de un PanNET bien diferenciado con subtipo histológico de células claras, con índice de proliferación KI67 < 3%, infrecuente en este tipo de tumores. Actualmente la paciente no presenta afectaciones tumorales adicionales asociadas a las mutaciones que padece.

DISCUSIÓN

Describimos el caso de una paciente con síndrome de VHL variante c.500G>A (p.Arg-167Gln) en el gen VHL y la variante c.1412C>T (p.Ser471Phe) en el gen CHEK2. El cuadro fue asociado a hemangioblastomas en cerebelo, dorso medular y cola de caballo, así como feocromocitoma bilateral y tumor neuroendocrino pancreático. El manejo quirúrgico de la paciente fue exitoso, pero requirió el manejo posterior con hidrocortisona debido a insuficiencia suprarrenal primaria parcial.

La paciente presenta una de las variantes patogénicas frecuentes, que ocurren en los exones 1 y 3 del gen, relacionadas con ciertas características clínicas, como las mutaciones en el codón 167 del exón 3 (p.Tye98His, p.Ser111Cys, p.Arg161Gln, p.Leu178Gln y p.Ley188Val) asociadas a un alto riesgo de desarrollo de feocromocitomas[4]. Además, presenta una variante poco común con la mutación en el gen CHEK2, que se une y fosforila la pVHL cuando existen daños en el ADN para la regulación de la supresión tumoral. La variante del gen CHEK2 que presenta la paciente es más frecuente en mujeres, aumentando el riesgo en las portadoras de desarrollar cáncer de mama y de presentar otros tipos de tumores sobreañadidos al síndrome[5].

En cuanto a los tipos de tumores identificados, es importante tener en cuenta que los hemangioblastomas son benignos, pero son una causa importante de morbilidad2, manifestada con la complicación por hidrocefalia en nuestra paciente. En cuanto al tratamiento de los feocromocitomas, el abordaje se realizó mediante VERP que facilitó la conservación cortical, evitando una insuficiencia suprarrenal completa, difícilmente realizable con el abordaje tradicional[6].

Finalmente, el subtipo histológico de células claras en los PanNET es frecuente en VHL, y se puede llegar a confundir con metástasis del carcinoma renal de células claras. Asimismo, es más frecuente que aparezca asociado a síndromes que de forma esporádica[7].

CONCLUSIÓN

Dada la gravedad de este síndrome, una detección temprana de la enfermedad mediante análisis genético del gen de VHL en los individuos más jóvenes de familias afectas es de primordial importancia para llevar a cabo medidas adecuadas de seguimiento. Es imprescindible en casos con variantes genéticas atípicas y expresión fenotípica compleja, el manejo individualizado en el seno de un comité multidisciplinar para la detección temprana y tratamiento de las complicaciones asociadas, preservando al máximo la calidad de vida de los pacientes y sus familiares haciendo una vigilancia del síndrome más personalizada.

REFERENCIAS BIBLIOGRÁFICAS

1. Latif, F et al. "Identification of the von Hippel-Lindau disease tumor suppressor gene." *Science (New York, N.Y.)* vol. 260,5112 (1993): 1317-20.doi:10.1126/science.8493574

2. Lonser, Russell R et al. "von Hippel-Lindau disease." *Lancet (London, England)* vol. 361,9374 (2003): 2059-67.doi:10.1016/S0140-6736(03)13643-4

3. Louise M Binderup, Marie et al. "von Hippel-Lindau disease: Updated guideline for diagnosis and surveillance." *European journal of medical genetics* vol. 65,8 (2022): 104538. doi:10.1016/j.ejmg.2022.104538

4. Lafuente-Sanchis, Aránzazu et al. "Análisis genético en una familia con síndrome de Von Hippel-Lindau" [Genetic analysis of a family with Von Hippel-Lindau syndrome]. *Revista espanola de patologia : publicacion oficial de la Sociedad Espanola de Anatomia Patologica y de la Sociedad Espanola de Citologia* vol. 50,1 (2017): 64-67. doi:10.1016/j.patol.2015.12.004

5. Roe, Jae-Seok et al. "Phosphorylation of von Hippel-Lindau protein by checkpoint kinase 2 regulates p53 transactivation." *Cell cycle (Georgetown, Tex.)* vol. 10,22 (2011): 3920-8. doi:10.4161/cc.10.22.18096

6. Villar del Moral, Jesus et al. "Posterior retroperitoneal endoscopic adrenalectomy: benefits, disadvantages, indications, tips and tricks" *Cirugía Andaluza* vol. 31,3 (2020): 287-293. doi:10.37351/2020313.10

7. Woo, Chang Gok et al. "Clear cell neuroendocrine tumor of the pancreas in von Hippel-Lindau disease: a case report and literature review." *Neuro endocrinology letters* vol. 38,2 (2017): 83-86.

Caso 27 EL CUSHING, EL FEO Y ¿EL MALO?

AUTORES Y CENTROS DE TRABAJO

Soria Utrilla, V. (1); Navas Vela, L.I. (1); Gómez Pino, J. (1); Doulatram Gamgaram, V.K. (1); Adarve Castro, A. (2)

- *(1) Hospital Regional Universitario de Málaga*
  (2) Hospital Universitario Virgen de la Victoria, Málaga

DESCRIPCIÓN DEL CASO

Varón de 46 años con antecedente de HTA y glucemia basal alterada desde los 40 años, que en las últimas semanas presentó mal control de cifras tensionales y diagnóstico de diabetes tipo 2.

Tras varios ajustes del tratamiento en su Centro de Salud, acudió a urgencias por PA elevada (a su llegada, 183/115 mmHg) y glucemias capilares de 350-400 mg/dL. Asimismo, en las últimas semanas había presentado múltiples hematomas espontáneos, temblor en manos, taquicardias y debilidad proximal en miembros inferiores, con dificultad para subir escaleras o levantarse de la cama. En pruebas complementarias se objetivó alcalosis metabólica y estado hiperglucémico hiperosmolar no cetósico, asociado a descenso progresivo de niveles de potasio (hasta 2,2 mEq/L) pese al aumento gradual de aportes.

El paciente ingresó para estudio, con hallazgo de hipercortisolismo grave que justificaría la hipopotasemia de difícil control (ACTH 270 pg/mL, cortisol basal >75 µg/dL, cortisol tras frenación con 1mg de Dexametasona >75 µg/dL, cortisoluria en orina de 24 horas 9582 µg/24h). Asimismo, se evidenció elevación importante de metanefrinas en orina de 24 horas (metanefrina 2205 µg/24h, normetanefrina 1230 µg/24h, metoxitiramina 1212 µg/24h), con cribado de hiperaldosteronismo primario y resto del estudio hormonal normal.

Ante síndrome de Cushing ACTH-dependiente sugerente de producción ectópica de ACTH, se solicitó secuencialmente:

- RM de hipófisis, en la que no se observaban alteraciones.
- TC toracoabdominal, en el que se visualizaba una lesión adrenal izquierda sugerente de feocromocitoma de 37x37 mm, sin atrofia de la glándula contralateral (Fig 1a). Asimismo, destacaba hallazgo de fracturas-acuñamientos en múltiples cuerpos vertebrales dorsolumbares (Fig 1b) y atrofia de musculatura glútea bilateral (Fig 1c).
- Gammagrafía con 123I-MIBG, en la que no existían depósitos de captación patológica.
- Gammagrafía de receptores de somatostatina, en la que se observaba un depósito patológico del trazador en glándula suprarrenal izquierda, coincidente con la lesión evidenciada en TC, y compatible con tumor neuroendocrino (TNE) (Fig 1d).
- Electroneurograma, confirmándose polineuropatía de predominio sensitivo axonal, de probable etiología diabética, sin poder descartar origen paraneoplásico.

Fig. 1

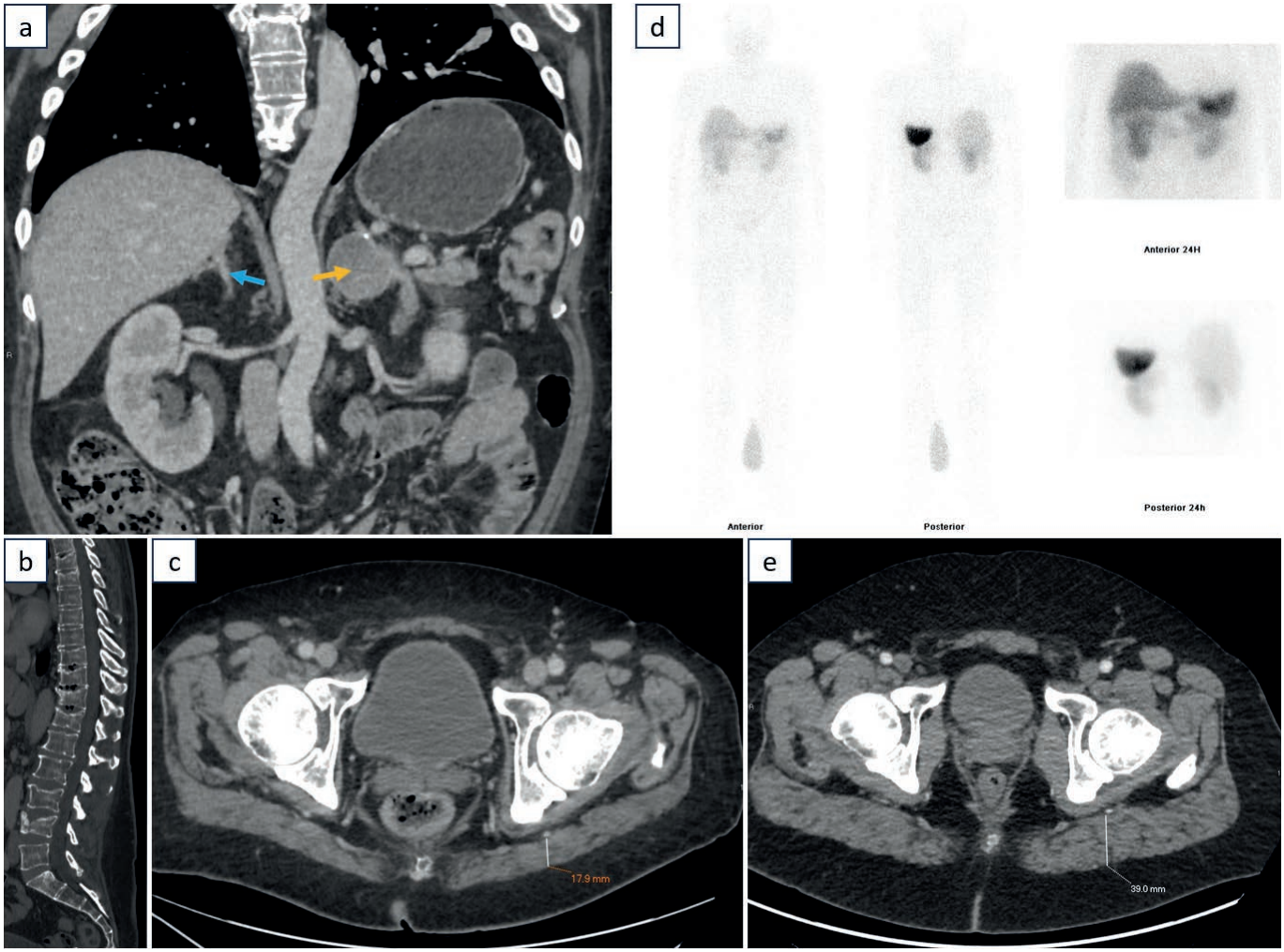

a) *TC abdominal con feocromocitoma izquierdo (flecha naranja), sin atrofia adrenal contralateral (flecha azul).* ***b)*** *Fracturas-acuñamientos en vértebras dorsolumbares.* ***c)*** *Atrofia de musculatura glútea.* ***d)*** *Gammagrafía de receptores de somatostatina compatible con TNE adrenal izquierdo.* ***e)*** *Musculatura glútea recuperada tras la intervención.*

Ante estos hallazgos, se realizó preparación prequirúrgica con fenoxibenzamina y ketoconazol, precisándose además 3 antihipertensivos para control de PA (posteriormente también atenolol para control de FC), insulinoterapia para control de hiperglucemia, y altos aportes de potasio (hasta 180 mEq/día) hasta control del hipercortisolismo con el ketoconazol.

Finalmente, el paciente fue intervenido mediante suprarrenalectomía izquierda sin incidencias, pudiendo suspenderse el tratamiento anteriormente descrito, y se inició hidrocortisona.

El estudio anatomopatológico definitivo confirmó feocromocitoma de 4 cm con bordes de resección libres, PASS de 9, y mínima presencia de células marcadas con ACTH.

Tras la intervención, refería gran mejoría clínica y mantenía normalidad bioquímica. Un mes después, ya se evidenciaba una completa corrección del hipercortisolismo y prácticamente normalización de metanefrinas en orina de 24 horas (Tabla 1).

Tabla 1: *Evolución de parámetros hormonales*

Parámetro hormonal	Rango de referencia	Precirugía			Postcirugía	
		1er estudio	2° estudio	Tras inicio de Ketoconazol	Tras 1 semana	Tras 1 mes
ACTH	(5-50 pg/mL)	66,1	270	-	-	36,4
Cortisol	(5-25 µg/dL)	40	>75	-	2,3	8,2
CLU de 24h	(0-180 µg/24h)	3798	9582	1840	212	51,6
Metanefrina	(20-302 µg/24h)	2205	-	-	-	91
Normetanefrina	(30-527 µg/24h)	1230	-	-	-	588
Metoxitiramina	(103-424 µg/24h)	1212	-	-	-	263

Varios meses después, la hidrocortisona pudo reducirse gradualmente hasta suspenderla. El paciente se ha mantenido asintomático (incluyendo resolución de la polineuropatía y la miopatía proximal (Fig 1e)) y sin alteraciones hormonales ni bioquímicas (incluyendo remisión de la diabetes). Sin embargo, persiste la HTA, aunque mejor controlada que antes de la intervención.

Durante el seguimiento, una nueva gammagrafía de receptores de somatostatina ha mostrado la completa desaparición del depósito patológico detectado en el estudio prequirúrgico, sin otros hallazgos. Sin embargo, en TC se ha objetivado una tumoración de 15 mm en el proceso uncinado del páncreas, compatible con TNE (Fig 2a). La analítica solicitada para estudio del mismo ha mostrado niveles normales de cromogranina A, insulina, péptido C, polipéptido pancreático, gastrina y VIP. Se ha completado el estudio con:

- Toma de biopsia por ecoendoscopia, con resultado de TNE bien diferenciado.
- PET-TC con F18-DOPA, que muestra intensa captación de la lesión, compatible con malignidad, sin otros hallazgos sugerentes de lesiones neoplásicas (Fig 2b).
- Estudio de genes relacionados con feocromocitoma/paraganglioma hereditario, en el que no se ha detectado ninguna variante patogénica o probablemente patogénica.

Tras presentar el caso en comité de TNE de nuestro centro, se ha decidido seguimiento estrecho, dado que el TNE es G1 y menor de 2 cm.

DISCUSIÓN

El feocromocitoma productor de ACTH es una entidad muy poco frecuente, siendo la causa de sólo un 5,2% de los casos de síndrome de Cushing por producción de ACTH ectópica. Se han reportado un centenar de pacientes en la literatura[1]. En la mayoría de los casos, los síntomas se desarrollaron rápidamente, aunque esto varió entre 1 mes y 5 años, y los que llevaban más tiempo con síntomas presentaron un rápido deterioro en las últimas semanas[2], como ocurrió en nuestro paciente). Los feocromocitomas pueden ser esporádicos o asociarse con síndromes familiares como MEN2, enfermedad de Von Hippel-Lindau y neurofibromatosis tipo 1[3], de ahí la importancia de realizar estudio genético.

Fig. 2

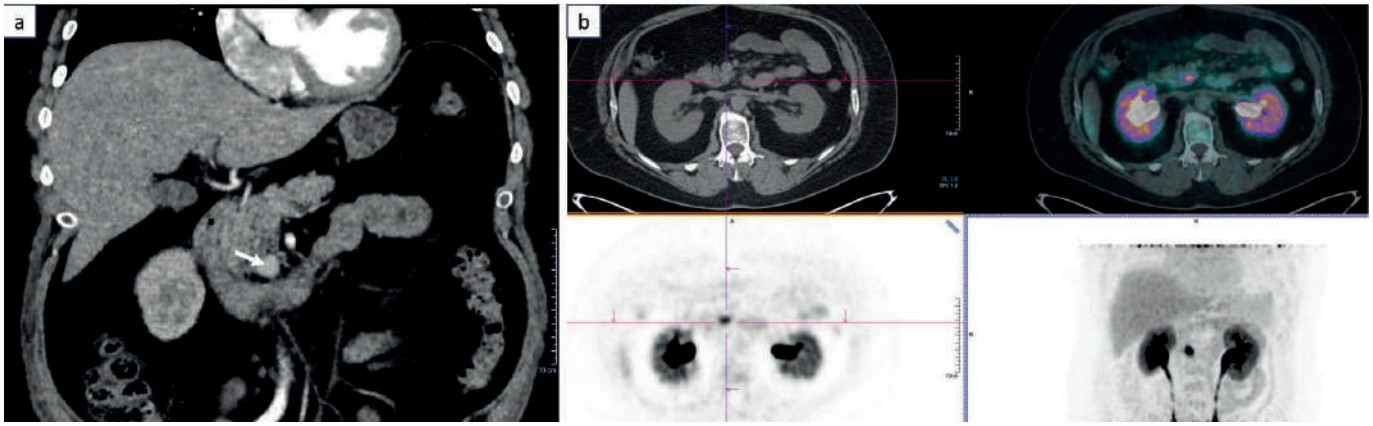

a) *TC abdominal con tumoración de 15 mm en proceso uncinado pancreático (flecha blanca) compatible con TNE.*
b) *PET-TC con F18-DOPA compatible con malignidad de la lesión visualizada en TC.*

Un feocromocitoma productor de ACTH es una entidad a considerar en cualquier paciente con síndrome de Cushing ACTH-dependiente cuando los estudios sugieren origen ectópico y en las pruebas de imagen se objetiva una masa suprarrenal[2]. Un rasgo diferencial en estos casos (que encontramos en nuestro paciente) es la ausencia de atrofia en la glándula suprarrenal contralateral, a diferencia de lo que cabría esperar en un tumor suprarrenal primario productor de cortisol[1].

Sin embargo, su diagnóstico no siempre es fácil. En nuestro caso, la clínica de feocromocitoma estaba enmascarada por el hipercortisolismo. Además, el feocromocitoma estuvo también enmascarado en la gammagrafía con 123I-MIBG. Existen varios motivos por los que un feocromocitoma puede no captar MIBG: que haya poca afinidad de MIBG por el transportador de membrana de noradrenalina, que la célula no almacene gránulos o que se pierda el transportador al diferenciarse la célula, de ahí que esta prueba no se aconseje en paragangliomas extradrenales y tumores malignos o metastásicos o si hay sospecha de enfermedad de Von Hippel-Lindau (VHL), que apenas expresa este transportador[4]. En los pacientes con feocromocitoma productor de ACTH, la gammagrafía con 123I-MIBG presenta más falsos negativos con respecto al feocromocitoma "clásico"[5].

Por otro lado, los TNE pancreáticos también son poco frecuentes, con una incidencia en Europa de 1,33-2,33 por 100.000 habitantes/año. La mayoría son TNE bien diferenciados (como en nuestro paciente) y ocurren esporádicamente, pero también pueden surgir en el contexto de MEN1. Además, los TNE pancreáticos también pueden estar asociados con VHL y neurofibromatosis (al igual que los feocromocitomas asociados a síndromes familiares), así como con la esclerosis tuberosa[6].

En general, la cirugía es el tratamiento de elección para la enfermedad local o locorregional en TNE G1 y G2. Sin embargo, varios estudios han demostrado la seguridad de una estrategia de observación y espera (con imágenes anuales de alta calidad) en lugar de cirugía para TNE pancreáticos no funcionantes asintomáticos ≤2 cm, como es el caso de nuestro paciente[6].

CONCLUSIÓN

Aunque ambas entidades son poco frecuentes, es importante conocerlas, tanto para el adecuado manejo del paciente que las presenta como para el consejo genético / estudio de su descendencia en el caso de que presente alguna mutación asociada a los síndromes familiares mencionados.

BIBLIOGRAFÍA

1. Kishlyansky D, Kline G, Mahajan A, Koro K, Pasieka JL, Champagne P. Ectopic Cushing's syndrome from an ACTH-producing pheochromocytoma with a non-functioning pituitary adenoma. Endocrinol Diabetes Metab Case Rep. 17 de febrero de 2022;2022:21-0189.
2. Gabi JN, Milhem MM, Tovar YE, Karem ES, Gabi AY, Khthir RA. Severe Cushing Syndrome Due to an ACTH-Producing Pheochromocytoma: A Case Presentation and Review of the Literature. J Endocr Soc. 24 de mayo de 2018;2(7):621-30.
3. Gupta PK, Marwaha B. Pheochromocytoma. En: StatPearls. Treasure Island (FL): StatPearls Publishing; 2023. Disponible en: http://www.ncbi.nlm.nih.gov/books/NBK589700/
4. Feocromocitoma, Paraganglioma, e Incidentalomas Suprarrenales | Nefrología al día. Fecha actualización 08/12/2021. Disponible en: http://www.nefrologiaaldia.org/es-articulo-feocromocitoma-paraganglioma-e-incidentalomas-suprarrenales-436
5. Riestra Fernández M, Casal Álvarez F, Valdés Gallego N, Prieto Santiago J. Feocromocitoma productor de corticotropina. Medicina Clínica. 3 de noviembre de 2012;139(11):510-1.
6. Gastroenteropancreatic neuroendocrine neoplasms: ESMO Clinical Practice Guidelines for diagnosis, treatment and follow-up† - Annals of Oncology. April 06, 2020. Disponible en: https://www.annalsofoncology.org/article/S0923-7534(20)36394-8/fulltext

Caso 28 DISTINGUIR HIPERTIROIDISMO E HIPOTIROIDISMO NO SIEMPRE ES FÁCIL

AUTORES Y CENTROS DE TRABAJO

Ruiz García, I.; Hevilla Sánchez, F.; Doulatram Gamgaram,V.K.

- *Hospital Regional Universitario de Málaga*

PRESENTACIÓN DEL CASO

Mujer de 53 años sin antecedentes personales de interés. La derivan a nuestra consulta por elevación de TSH y T4 libre desde 2 años antes. Previamente había tenido valores normales de ambas hormonas. En nuestra consulta, se obtuvieron los siguientes resultados: TSH de 8,68 mcUI/ml (valores normales (VN) 0,4-5), T4 libre 24,69 pmol/l (VN 11-22), T3 libre 4,9 pmol/l (VN 3,1-6,8), Ac anti peroxidasa >1300 UI/ml (VN <60), Ac anti receptor de TSH 0,8 UI/ml (VN <2), subunidad alfa libre 1,7 mUI/ml (VN en postmenopausia <1,3). No tenía síntomas de alteración tiroidea, salvo cansancio leve. Negaba ingesta de hormonas tiroideas, productos de herbolario o suplementos de vitaminas/minerales. En ecografía de tiroides, se aprecia un patrón heterogéneo pseudonodular, sin nódulos visibles. Los valores en sangre de cortisol, prolactina e IGF-1 fueron normales. Valores de FSH y LH elevados, en contexto de postmenopausia.

En este momento, se planteó el diagnóstico diferencial entre: adenoma productor de TSH, resistencia a hormonas tiroideas y alteración en la técnica de laboratorio. El diagnóstico de resistencia a hormonas tiroideas era poco probable. En el caso de resistencia a la TSH, los niveles de T4 y T3 libres son habitualmente normales o bajos, y en el caso de alteraciones en el receptor de la T3, tanto la T4 como la T3 libres están elevadas; sin embargo, en la paciente, los niveles de T3 libre eran normales. Se solicitó una RM de hipófisis, en la que no se encontraron hallazgos patológicos. Finalmente, se midieron hormonas tiroideas utilizando reactivos de una casa comercial diferente. Se usaba habitualmente técnica de electro-quimioluminiscencia marca Siemens. Para este caso, se usó electro-quimioluminiscencia marca Roche. Se obtuvieron los siguientes resultados: valores de TSH de 12,84 mcUI/ml, y de T4 libre de 11,23 pmol/l.

Se inició tratamiento con levotiroxina 50 mcg/24 horas, y a los 3 meses, la TSH había pasado a niveles normales (4,26 mcUI/ml). Se estableció el diagnóstico de hipotiroidismo primario subclínico, con alteraciones en la analítica condicionadas por la técnica de laboratorio. Se indicó que el tratamiento se guiara en función solo de los niveles de TSH, ya que los de T4 libre serían falsamente elevados. El motivo por el que las mediciones de T4 libre variaban según la casa comercial de los reactivos se atribuyó a que se utilizan anticuerpos contra epítopos diferentes, y en ocasiones, los reactivos no distinguen bien la fracción libre de T4 de la unida a proteínas.

DISCUSIÓN

La correcta interpretación e identificación de los valores anómalos de hormonas tiroideas son fundamentales para orientar el tratamiento apropiado. Ocasionalmente se presentan pacientes que no tienen las alteraciones ob-

servadas con más frecuencia en la práctica clínica, y su orientación plantea un diagnóstico diferencial retador.

El patrón infrecuente de TSH y T3 elevadas se explica en la mayoría de los casos por interferencias en el laboratorio, fármacos (p. ej., amiodarona o heparina) o el tratamiento con levotiroxina (incluyendo el mal cumplimiento). En este último caso, dadas las diferencias en la vida media de la TSH y las hormonas periféricas, la toma intermitente de levotiroxina puede resultar en niveles elevados de TSH y T4. Una vez que se han excluido estos factores, deben distinguirse dos afecciones poco frecuentes pero importantes: la resistencia a las hormonas tiroides y el TSHoma. En el presente caso, se excluyó la toma de fármacos confusores, levotiroxina, y la resistencia a hormonas tiroideas periféricas (por T3 normal). Los resultados al realizar la prueba de laboratorio con otros reactivos, y la normalización de la TSH tras iniciar tratamiento con levotiroxina, confirmaron el diagnóstico de interferencia del resultado por la técnica de laboratorio. Los anticuerpos anti peroxidasas elevados y la imagen de tiroiditis concuerdan con el diagnóstico de hipotiroidismo subclínico autoinmune.

CONCLUSIÓN

Este caso ilustra la importancia de la consideración de las técnicas de laboratorio en el diagnóstico de casos atípicos de alteraciones en el perfil tiroideo, como es la presencia de TSH y T4 libres elevadas.

BIBLIOGRAFÍA

1. Koulouri O, Gurnell M. How to interpret thyroid function tests. Clin Med. 2013 Jun;13(3):282–6.
2. Mok SF, Loh TP, Venkatesh B, Deepak DS. Elevated free thyroxine and non-suppressed thyrotropin. BMJ Case Rep. 2013 Oct 28;2013:bcr2013201527.
3. Tagami T. An overview of thyroid function tests in subjects with resistance to thyroid hormone and related disorders. Endocr J. 2021 May 28;68(5):509–17.
4. Campi I, Covelli D, Moran C, Fugazzola L, Cacciatore C, Orlandi F, et al. The Differential Diagnosis of Discrepant Thyroid Function Tests: Insistent Pitfalls and Updated Flow-Chart Based on a Long-Standing Experience. Front Endocrinol. 2020 Jul 7;11:432.

Caso 29 TALLA BAJA Y RETRASO PUBERAL SECUNDARIO A HIPOGONADISMO HIPOGONADOTROPO ADQUIRIDO

AUTORES Y CENTROS DE TRABAJO

Morales Lucena, C.J. (1); Zayas Aguilar, I. (1); Sánchez Toscano, E. (1); Tapia Ceballos, L. (2)

- *(1) UGC de Endocrinología y Nutrición, Hospital Puerta del Mar, Cádiz*
  (2) UCG de Pediatría. Endocrinología Pediátrica. Hospital Materno-Infantil (Hospital Universitario Regional), Málaga

INTRODUCCIÓN

La pubertad retrasada se define como la ausencia de desarrollo puberal en una edad superior al rango normal establecido para una población determinada (+2.5 desviaciones estándar). Esta entidad presenta una prevalencia aproximada del 5% y requiere de un adecuado diagnóstico diferencial para su abordaje. En más de la mitad de los casos es debida a un retraso constitucional del crecimiento y del desarrollo (RCCD), si bien es importante diferenciarlo de otras causas de hipogonadismo primario y secundario.

PRESENTACIÓN DEL CASO

Se expone el caso de un varón de 15 años atendido en consulta de Endocrinología General por talla baja y retraso puberal. Sin antecedentes personales ni familiares de interés. Desde la infancia refiere una talla más baja de la habitual en comparación con los niños de su edad. Presenta una estatura de 149 cm (p<1, -3.03 DE) con una velocidad de crecimiento de 4 cm/año (p43, -0.18 DE) estimada en la revisión de los 6 meses. Su talla diana es de 169 ± 5 cm (p10, -1.32 DE). A la exploración física, destaca escaso vello a nivel genital y testes en bolsa de unos 4-5 cc con ausencia de otros caracteres sexuales secundarios.

La radiografía de mano izquierda es compatible con una edad ósea de 13 años. La analítica muestra una función tiroidea normal, gonadotropinas en niveles prepúberes (folitropina 4.08 mUI/mL y lutropina 0.78 mUI/mL) con testosterona de 0.15 ng/mL, somatotropina (GH) de 0.40 ng/mL y somatomedina C (IGF-1) de 246 ng/mL (-0.30 DE). Se solicita resonancia magnética hipofisaria para filiar el origen del hipogonadismo hipogonadotropo, detectándose una tumoración de 32 mm en región selar-supraselar sugestiva de craneofaringioma.

El paciente es intervenido de la lesión por el equipo de Neurocirugía Infantil mediante cirugía transesfenoidal y la anatomía patológica se informa como craneofaringioma adamantinomatoso. Tras la intervención desarrolla panhipopituitarismo y diabetes insípida central, por lo que se inicia tratamiento sustitutivo con levotiroxina, hidrocortisona y desmopresina.

DESARROLLO DEL CASO

La primera aproximación diagnóstica en la evaluación de la pubertad retrasada en un varón debe realizarse a través de la anamnesis y la exploración física. Conviene distinguir entre pubertad retrasada propiamente dicha y estancamiento puberal, es decir, si el desarrollo de los caracteres sexuales secundarios ya se inició en algún momento aunque posteriormente se frenase. Es fundamental registrar la existencia de antecedentes familiares de pubertad retrasada, antecedentes personales de defectos de

la línea media, presencia de síntomas neurológicos o anomalías olfatorias, hábitos higiénico-dietéticos para descartar desnutrición y/o anorexia, consumo de tóxicos o realización de ejercicio físico intenso.

En lo relativo a la exploración física, deben determinarse parámetros auxológicos, establecerse el estadio puberal y descartarse ginecomastia, varicocele, micropene o criptorquidia. En el caso clínico que nos ocupa, nuestro paciente presentaba talla baja con velocidad de crecimiento a los seis meses adecuada y estadio de Tanner II, signos sugestivos de una pubertad retrasada. Aunque refería ser bajo desde la infancia, no disponíamos de registros anteriores para establecer una comparación a edades previas. Tampoco presentaba antecedentes familiares de interés y su talla diana era de 169 ± 5 cm.

En cuanto a las pruebas de laboratorio, los parámetros analíticos que deben solicitarse en una primera aproximación diagnóstica se detallan a continuación:

- Hemograma completo, VSG y proteína C reactiva.
- Función renal y hepática (creatinina y transaminasas).
- Metabolismo férrico (ferritina y transferrina).
- Cortisol libre urinario y test de supresión de 1 mg de dexametasona si sospecha de síndrome de Cushing.
- Perfil hormonal: tirotropina, prolactina, IGF-1, GH, FSH, LH, estradiol y testosterona.

La inhibina B podría tener un papel importante ya que niveles menores de 35 pg/mL tienen una alta sensibilidad y especificidad para sospechar hipogonadismo secundario en lugar de un RCCD, principalmente en varones, ya que la inhibina B se relaciona con el volumen testicular. Las pruebas de estimulación de gonadotropinas con GnRH no se recomiendan, aunque hay alternativas que podrían ser útiles para predecir la pubertad, como la estimulación de inhibina B con agonistas de la GnRH o con FSH. El paciente de caso expuesto presentaba niveles disminuidos tanto de FSH y LH como de testosterona, sin otros déficits hormonales acompañantes (tabla 1). El estudio de celiaquía también resultó negativo.

Tabla 1: *Resultados analíticos. THS: terapia hormonal sustitutiva, TSH: tirotropina, T4L: tiroxina libre, FSH: hormona folículoestimulante, LH: hormona luteinizante, IGF1: factor de crecimiento insulínico tipo 1, Osm-p: osmolaridad plasmática*

	Al diagnóstico	Tras cirugía	Tras THS	Valores normales
TSH (mcUI/mL)	1.755	0.606	< 0.01	(0.400 - 5.000)
T4L (pmol/L)	15.46	9.49	22.16	(11.00 - 22.00)
FSH (mUI/mL)	4.08	< 0.3	-	-
LH (mUI/mL)	0.78	0.16	-	-
Testosterona (ng/mL)	0.15	< 0.07	6.35	(2.70 - 10.00)
IGF1 (ng/mL)	246 (-0.3 DE)	176 (-1.19 DE)	694 (3.23 DE)	-
Osm-p (mOsm/Kg)	-	293	-	(280 – 295)
Natremia (mEq/L)	139	149	140	(132 – 146)

Para completar el estudio inicial, se solicitó una radiografía de mano y muñeca izquierdas con objeto de establecer la edad ósea, que en nuestro paciente fue aproximadamente de 13 años, tal y como se muestra en la imagen 1.

Imagen 1:
Radiografía de mano y muñeca izquierdas

Tras confirmarse un hipogonadismo hipogonadotropo y descartarse causas funcionales, se solicitó una resonancia magnética hipofisaria (imagen 2) donde se describe una lesión de 32 mm. con ocupación de la región selar y supraselar sugestiva de craneofaringioma.

Los craneofaringiomas son tumores localmente agresivos que derivan de restos embrionarios procedentes de la bolsa de Rathke. Pertenecen al tipo I de la OMS, ya que excepcionalmente cursan con carácter maligno. Desde el punto de vista histológico, la forma adamantinomatosa es la más frecuente. Las alteraciones en-

Imagen 2:
Lesión sugestiva de craneogaringioma en región selar y supraselar

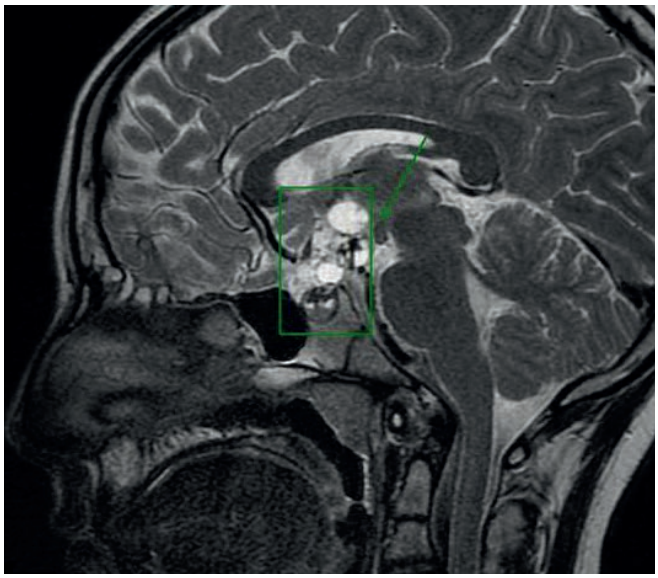

docrinológicas suelen ser más características en la infancia que a edades adultas, siendo al retraso en el desarrollo el síntoma guía. El abordaje terapéutico suele ser la cirugía, como se propuso al paciente de nuestro caso, que puede acompañarse de radioterapia para el control de posibles restos tumorales. La anatomía patológica confirmó que se trataba de un craneofaringioma adamantinomatoso. En la posterior resonancia magnética de control no se evidenciaron restos tumorales.

Tras la intervención es necesario reevaluar el eje hipotálamo-hipofisario puesto que los déficits hormonales no son infrecuentes. Nuestro paciente presentó diabetes insípida, hipotiroidismo central, insuficiencia suprarrenal y déficit de GH. Al tercer día del postoperatorio inició tratamiento sustitutivo con hidrocortisona y desmopresina para control de la diuresis. A la semana se añadió levotiroxina y a los seis meses hormona del crecimiento. No existe evidencia de una asociación entre el uso de GH y una mayor mortalidad por cáncer en personas intervenidas de neoplasia infantil con déficit de GH por lo que los pacientes que reciben este

tipo de tratamiento no precisan de una monitorización más estrecha.

Finalmente, con objeto de inducir fertilidad, se propuso tratamiento con gonadotropinas ya que el tratamiento sustitutivo con testosterona no aumenta la espermatogénesis. La estimulación de las células de Sertoli gracias a la FSH aumenta la espermatogénesis; si bien la gonadotropina coriónica humana (hCG) por sí misma, como sustituta de la LH, también podría estimular la producción de espermatozoides. En nuestro caso se propuso tratamiento combinado con hCG a dosis de 500 unidades subcutáneas lunes y viernes y folitropina-alfa a dosis de 75 unidades subcutáneas lunes, miércoles y viernes. En la tabla 1 se recogen los parámetros analíticos al diagnóstico del craneofaringioma, tras la intervención quirúrgica, y al mes de iniciar tratamiento hormonal sustitutivo.

En conclusión, se trata de un caso de hipogonadismo hipogonadotropo secundario a una lesión estructural, sin otros déficits hormonales asociados al momento del diagnóstico. La sospecha clínica inicial fue de retraso constitucional del crecimiento y desarrollo, aunque tras su reevaluación posterior y la ayuda de las pruebas de imagen, se llegó al diagnóstico de craneofaringioma adamantinomatoso. Tras la intervención quirúrgica, el paciente presentó como complicación un panhipopituitarismo con diabetes insípida acompañante que precisó tratamiento sustitutivo.

BIBLIOGRAFÍA

- Chaudhary S, Walia R, Bhansali A, et al. Unravelling a novel, promising and convenient tool for differential diagnosis of delayed puberty: GnRHa-stimulated inhibin B (GnRH-iB). J Endocrinol Invest. 2022;45(12):2265-2273. doi:10.1007/s40618-022-01858-8
- Chaudhary S, Walia R, Bhansali A, et al. FSH-stimulated Inhibin B (FSH-iB): A Novel Marker for the Accurate Prediction of Pubertal Outcome in Delayed Puberty. J Clin Endocrinol Metab. 2021;106(9):e3495-e3505. doi:10.1210/clinem/dgab357
- Venegas E, Concepcion B, Martin T, et al. Practice guideline for diagnosis and treatment of craniopharyngioma and parasellar tumors of the pituitary gland. Endocrinol Nutr. 2015;62(1):e1-e13. doi:10.1016/j.endonu.2014.05.005
- Boguszewski MCS, Boguszewski CL, Chemaitilly W, et al. Safety of growth hormone replacement in survivors of cancer and intracranial and pituitary tumours: a consensus statement. Eur J Endocrinol. 2022;186(6):P35-P52. doi:10.1530/EJE-21-1186
- Alotaibi NM, Noormohamed N, Cote DJ, et al. Physiologic Growth Hormone-Replacement Therapy and Craniopharyngioma Recurrence in Pediatric Patients: A Meta-Analysis. World Neurosurg. 2018;109:487-496.e1. doi:10.1016/j.wneu.2017.09.164

Caso 30 UN TIROIDES CULPABLE DE UNA MARCHA INESTABLE

AUTORES Y CENTROS DE TRABAJO

Pérez Reyes, P.; Rebollo Román, Á.; León Idougourram, S.; Padillo Cuenca, J.C.; Gálvez Moreno, M.A.

- *Hospital Universitario Reina Sofía, Córdoba*

CASO CLÍNICO

Varón de 74 años, bebedor desde hace 35 años de 3-4 copas de vino, sin antecedentes de interés. Acude a Urgencias por inestabilidad de la marcha acompañada de parestesias en miembros inferiores. Refiere suspensión brusca de alcohol las dos semanas previas, por lo que ingresa en el servicio de Neurología con sospecha de encefalopatía de Wernicke incompleto. Durante su ingreso recibe tratamiento con tiamina intravenosa sin mejoría clínica.

En la anamnesis el paciente refiere dolor epigástrico con irradiación hacia zona lumbar, acompañado de disfagia a nivel del esfínter esofágico inferior de un año de evolución. Se solicitan varias pruebas de imagen (TAC tóraco-abdómino-pélvico con ampliación a cuello y RMN de columna) donde se observa una masa de partes blandas de 85 x 48 mm en la pared costal posterior izquierda, que destruye el hueso del 5° arco costal correspondiente, extendiéndose a canal raquídeo y causando estenosis de canal.

Al observar en el TC de cuello un lóbulo tiroideo derecho ligeramente aumentado y ocupado con varios nódulos se solicita una ecografía tiroidea y una analítica. La ecografía muestra múltiples nódulos sólidos e hipoecoicos en el lóbulo tiroideo derecho (TI-RADS 4, indeterminados), siendo el más grande de 25 mm, sin evidencia de adenopatías mediastínicas o hiliares. En la analítica los valores de tiroglobulina fueron superiores a 500 ng/mL, con una TSH en 0,980 mUI/mL, una T4l en 0,93 ng/dL y calcitonina < 2,00 pg/mL.

A raíz de los hallazgos en las pruebas de imagen, se realiza una biopsia con aguja gruesa de la lesión costal. El informe de anatomopatológico la describe como metástasis de carcinoma de tiroides, de patrón folicular, con un estudio inmunohistoquímico positivo para tiroglobulina y negativo para calcitonina y PSA.

Se consulta a los servicios de Oncología Radioterápica y Endocrinología tras estos hallazgos. El caso se presenta en el comité multidisciplinar de tiroides, donde se decide administrar radioterapia a la lesión costal mediante 6 sesiones (24Gy a 4Gy/ fracción en 6 fracciones) y seguido de tiroidectomía total y radioyodo.

Después de recibir el alta hospitalaria, el paciente vuelve al servicio de Urgencias un mes después debido a la inmovilidad en ambos miembros inferiores (fuerza según la escala MRC 1/5). Una nueva RM muestra compresión medular severa por la metástasis vertebral conocida a nivel T4-T5 (Bilsky 3). Durante el ingreso, se realiza con éxito una tiroidectomía total sin complicaciones y se da nuevamente el alta, pendiente de administrar radioyodo.

El informe anatomopatológico de la pieza indica la presencia de un nódulo de 3,5 cm en el lóbulo derecho que invade ampliamente la cápsula tiroidea y presenta invasión vascular fo-

cal (infiltración vascular en menos de 4 vasos), sin extensión extratiroidea y con un grado G1 (bien diferenciado). El estadio tumoral corresponde a pT2N0M1, estadio IVc, debido a la edad del paciente (mayor de 55 años).

Un mes después el paciente reingresa por presentar múltiples complicaciones, destacando una septicemia, un TEP de LSD y un neumotórax derecho. Un nuevo TC revela nuevas metástasis óseas en los arcos costales izquierdos 8-9º. El caso se presenta nuevamente en el comité de tumores, donde se decide no administrar radioyodo debido a la situación clínica del paciente en ese momento, ya que no cambiaría significativamente su pronóstico a corto plazo. Finalmente, el paciente fallece dos días después.

DISCUSIÓN

El cáncer diferenciado de tiroides (CDT) constituye aproximadamente un 85% de los diagnósticos de cáncer de tiroides. El cáncer folicular de tiroides (CFT) es el segundo cáncer de tiroides diferenciado más frecuente y suele presentarse en mujeres de 40-50 años.

En la última clasificación de la OMS de los tumores tiroideos, las neoplasias derivadas de las células foliculares tiroideas se clasifican en: tumores benignos neoplasias de bajo riesgo y neoplasias malignas. En esta última categoría se incluyen el carcinoma folicular y el carcinoma folicular de alto grado.

Si bien el cáncer de tiroides tiene un pronóstico favorable, hasta el 10% de los casos pueden experimentar desdiferenciación celular, lo que conlleva un comportamiento más agresivo. El CFT tiende a invadir los vasos sanguíneos y a metastatizar a los pulmones y huesos por vía hematógena. Hasta un 7-23% de los pacientes presenta metástasis al diagnóstico.

Factores como la edad avanzada, el tamaño del tumor, el grado de diferenciación histológico, la invasión vascular, la extensión extratiroidea y las metástasis son predictores de mortalidad en pacientes con cáncer de tiroides, siendo la presencia de metástasis a distancia el factor más significativo.

En los casos de CFT metastásico, las metástasis pueden ser la primera manifestación de la enfermedad o desarrollarse durante el seguimiento. En este caso, el paciente debutó con metástasis óseas antes de que se descubriera el cáncer de tiroides. Algunos estudios indican que las metástasis iniciales en el CFT suelen ser óseas, mientras que las que aparecen durante la administración del tratamiento tienden a ser pulmonares.

El tratamiento del cáncer diferenciado de tiroides debe ser individualizado y guiado por un equipo multidisciplinar, priorizando tratamientos menos invasivos para los tumores de bajo riesgo.

Dos pilares fundamentales en el tratamiento del CDT metastásico son la cirugía y la administración de yodo radiactivo postquirúrgico. Se recomienda la tiroidectomía total cuando el tumor primario es mayor de 4 cm, bilateral, multicéntrico, presenta extensión extratiroidea macroscópica o metástasis regionales o a distancia, o si hay antecedentes familiares de cáncer tiroideo.

La linfadenectomía se realiza en los compartimentos del cuello donde se sospecha afectación ganglionar, aunque en la mayoría de los casos de cáncer folicular, puede llevarse a cabo la tiroidectomía sin disección del compartimiento central (nivel VI) del cuello.

La administración adyuvante de yodo radiactivo tiene como objetivo eliminar los restos tiroideos que la cirugía no ha podido extirpar. Está indicada en los pacientes con CDT de riesgo alto según la ATA 2015 (aquellos con T4 o M1) y se asocia a una mejoría de la supervivencia cuando se administra en pacientes con metástasis óseas captantes de yodo.

En el caso presentado, se realizó una tiroidectomía total sin vaciamiento del compartimento central. Aunque inicialmente se planteaba administrar radioyodo después de la cirugía, las complicaciones sistémicas que surgieron un mes después descartaron esta opción.

El tratamiento sistémico con inhibidores de tirosina quinasa (ITK) se considera en pacientes con CDT no respondedor a las terapias locales y con riesgo de morbimortalidad por progresión de la enfermedad. Sin embargo, estos fármacos suelen ser menos efectivos en el control de metástasis óseas en comparación con otras localizaciones. Dado que en este caso no se pudo evaluar la respuesta al radioyodo en este caso, no se consideró la terapia con ITK.

Otros tratamientos complementarios que alivian la sintomatología producida por las metástasis óseas son la cirugía local de las metástasis y la radioterapia externa. Esta última se indica cuando hay dolor, riesgo de fractura y/o complicaciones neurológicas. Algunos estudios han demostrado que la combinación de estos tratamientos con el radioyodo se asocia con incremento en la superveniencia. En este caso, el paciente recibió múltiples sesiones de radioterapia externa para el control sintomático de las metástasis óseas.

Otros tratamientos médicos, como los glucocorticoides, se utilizan cuando hay compresión de la médula espinal y para aliviar el dolor asociado a las metástasis óseas. Los bifosfonatos o el denosumab producen mejoría sintomática de las metástasis óseas y pueden retrasar la aparición de eventos adversos como fracturas, dolor y complicaciones neurológicas. Se suele utilizar el ácido zoledrónico en aquellos pacientes con múltiples metástasis óseas sintomáticas y/o que han progresado.

BIBLIOGRAFÍA

1. WHO Classification of Tumours Editorial Board. Endocrine and Neuroendocrne tumours. Lyon: International Agency for Research on Cancer, 2022. Disponible en: https://tumourclassification.iarc.who.int/chapters/36.

2. Wu, M., Lee, Y., Lu, Y., & Lin, S. (2022). Risk factors and prognosis for metastatic follicular thyroid cancer. Frontiers in Endocrinology, 13. https://doi.org/10.3389/fendo.2022.791826

3. Haugen BR, Alexander EK, Bible KC, Doherty GM, Mandel SJ, Nikiforov YE, et al. 2015 American Thyroid Association Management Guidelines for Adult Patients with Thyroid Nodules and Differentiated Thyroid Cancer: The American Thyroid Association Guidelines Task Force on Thyroid Nodules and Differentiated Thyroid Cancer. Thyroid 2016;26:1-133. https://doi.org/10.1089/thy.2015.0020

4. Iñiguez-Ariza, N. M., Bible, K. C., & Clarke, B. (2020). Bone metastases in thyroid cancer. Journal of bone oncology, 21, 100282. https://doi.org/10.1016/j.jbo.2020.100282

5. Piñar-Gutiérrez, A., Romero-Lluch, A. R., Dueñas-Disotuar, S., De Lara-Rodríguez, I., Galvez-Moreno, M. A., Hernández, T. M., García-Alemán, J., Pinillos, G., & Navarro-González, E. (2023). Bone metastases of Differentiated thyroid cancer: Characteristics and prognostic factors in a multicenter series. European thyroid journal. https://doi.org/10.1530/etj-23-0086

6. Wu, D., Lima, C., Moreau, S., Kulkarni, K., Zeymo, A., Burman, K. D., Wartofsky, L., & Van Nostrand, D. (2019). Improved survival after multimodal approach with 131I treatment in patients with bone metastases secondary to differentiated thyroid cancer. Thyroid, 29(7), 971-978. https://doi.org/10.1089/thy.2018.0582

Caso 31 NADA ES LO QUE PARECE

AUTORES Y CENTROS DE TRABAJO

Del Arco Romualdo, B.; Moreno-Taboada, C.; Patricia Alonso, S.; Gómez Pino, J.

- *Servicio de Endocrinología y Nutrición, Hospital Regional Universitario de Málaga*

INTRODUCCIÓN

El adenoma de paratiroides es un 85% de los casos la causa subyacente al hiperparatiroidismo primario. No obstante, su localización mediante pruebas de imagen so siempre es una tarea fácil. Es por ello, que cada vez más, se desarrollan nuevas técnicas de imagen, más sensibles y específicas con el fin de lograr localizar el adenoma y permitir la realización de cirugías selectivas de los adenomas lo que se traduce en disminución de agresión al tejido circundante (por ejemplo, nervio laríngeo recurrente), y reducción de reducción del tiempo quirúrgico, así como de los costes socio-sanitarios. Dentro de las nuevas técnicas, se encuentra la realización de tomografía de positrones (PET) con radiotrazador de colina que puede emplearse en el estudio de otras patologías como el cáncer de próstata. A continuación, presentamos un caso clínico en el que la localización, así como el diagnóstico, se vio apoyado en dicha técnica.

DESCRIPCIÓN DEL CASO

Presentamos un varón de 66 años sin alergias medicamentosas conocidas, independiente para las actividades básicas de la vida diaria y residente en Málaga con su esposa. Como antecedentes médico-quirúrgicos, presenta hipertensión en tratamiento con medidas higiénico-dietéticas, apendicectomía, fractura abierta de antebrazo izquierdo, neumotórax espontáneo a los dieciséis años y resección trasureteral de carcinoma urotelial papilar de bajo grado, no infiltrante. Como tratamiento habitual, sólo toma Lorazepam 0.5mg al día cuando lo precisa. En su historia clínica, se recoge, asimismo, ex consumo de tabaco desde 2012 de 20 cigarrillos al día (IPA acumulado: 30 paquete-año) y bebedor en la actualidad de 1 UBE.

En 2018, consulta por primera vez por caseum en otorrinolaringología siendo dado de alta en este momento. En 2021, el paciente vuelve a consultar y se decide realizar seguimiento. Durante el mismo, el paciente se palpa incidentalmente una adenopatía cervical en abril de 2022, por lo que el paciente es nuevamente remitido a otorrinolaringología y como estudio de extensión de la tumoración vesical se le realiza un TC de cuello, tórax, abdomen y pelvis. Por un lado, a la exploración ORL, no se objetivan lesiones en la orofaringe ni hipofaringe, visualizándose bien ambas cuerdas vocales; a nivel cervical, se objetivó una tumoración debajo del esternocleidomastoideo, a nivel de III espacio cervical que radiológicamente en el TAC se correlaciona con adenopatía que sugiere etiología metastásica, al hallarse una tumoración en la amígdala palatina izquierda T1N1. Se realizó estudió anatomopatológico de la adenopatía con resultado de infiltración de carcinoma escamoso celular moderadamente diferenciado p16 positivo, HPV negativo y VEB negativo. Se presentó al paciente en sesión de

comité de tumores de cabeza y cuello y se decidió tratamiento con quimiorradioterapia.

Tras dos ciclos de quimiorradioterapia concomitante (CDDP trisemanal), el paciente finaliza el tratamiento propuesto inicialmente el 31 de agosto de 2022. A las 10 semanas, se realiza TAC de control para valorar eficacia del mismo y se objetiva dudosa persistencia de las adenopatías cervicales. Se realizó PET para valorar la actividad metabólica de las mismas y pese a que estas no captaban radiotrazador, se halló una adenopatía paratraqueal alta que se siguió con controles de PET. En el último PET, marzo 2023, se objetiva que la adenopatía sigue teniendo un alto índice de captación metabólica. Dada la localización inmediatamente posterior a la glándula tiroides, se revisaron las analíticas del paciente, encontrándose en una analítica de consulta de onconutrición, que el paciente presentaba una PTH en 134 con vitamina D en rango (29,6 ng/mL), función renal preservada (creatinina: 0.85 mg/dL; filtrado glomerular>90), calcio corregido 9.7 mg/dL, fósforo 3.1 mg/dL . Dada la sospecha de que se tratara en realidad de un adenoma paratiroideo, se decide en comité realizar un PET-Colina cuyo resultado fue una mayor captación del radiotrazador (SuvMax precoz: 4.36 mSv; SuvMax tardía: 3.82) vs PET-FDG lo cual apoya la sospecha de que se trate de un adenoma causante de un hiperparatiroidismo primario normocalcémico.

DISCUSIÓN

Al utilizar la colina como radiotrazador del PET-TC, obtenemos un estudio tanto anatómico como funcional con una alta sensibilidad para localizar adenomas de paratiroides en pacientes con altercaciones clínicas y bioquímicas clásicas pero que presentan estudios de primera línea (como la ecografía cervical, gammagrafía clásica o SPECT-TC con 18FDG) negativos o discordantes.

En el caso de este radiotrazador, se caracteriza porque presenta una mayor afinidad por las glándulas paratiroides que las células tumorales de los linfomas, teniendo ambos una captación similar en SPECT-TC con 18FDG. Es por ello, que, en el caso descrito anteriormente, es clave el papel del PET-TC con colina pues cambia el paradigma del paciente; pasando de ''presentar un resto tumoral resistente a tratamiento" a tener un adenoma benigno de paratiroides.

No obstante, debido a problemas de disponibilidad y costes, sigue y probablemente seguirá sin ser una prueba de primera línea puesto que, en la mayoría de los casos, los adenomas de paratiroides son visibles con las técnicas clásicas de imagen. Pese a ello, este caso ilustra una buena situación en la que podría tener indicación.

Imagen 1: *PET-FDG*

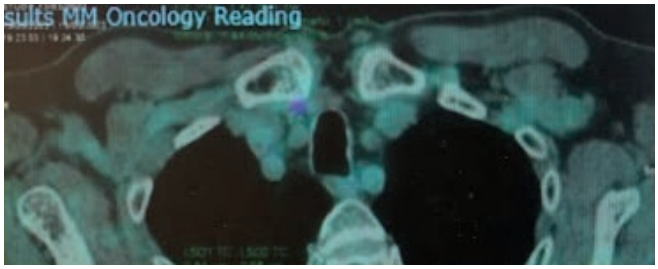

Imagen 2: *PET-Colina*

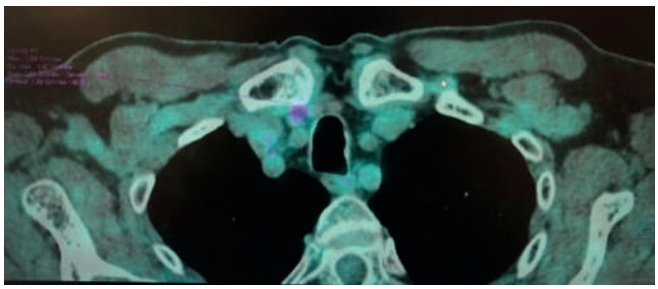

BIBLIOGRAFÍA

- Bilezikian J.P. , Khan J.P. , Silverberg S.J., El-Hajj Fuleihan G., Marcocci C., Minisola S., Perrier N., Sitges-Serra A., Thakker R.V., Guyyat G., Mannstadt M., Potts J.T., Clarke B.L., Brandi M.L., Evaluation and management of primary hyperparathyroidism: summary statement and guidelines from the Fith International Workshop, Journal of Bone and Mineral Research, vol 37, 11 Noviembre de 2022, pp2293-2314
- Martinez Díaz-Guerra G., Guadalix Iglesias S., Hawkins Carranza F., Manual Endocrinologia y Nutrición, Capítulo VI: Metabolismo mineral, 154. Hiperparatiroidismo primario sintomático y asintomático y normocalcémico, SEEN.
- Santiago-Peña L. F. . Rev. ORL vol.11 no.3 Salamanca jul./sep. 2020 Epub 11-Ene-2021.
- Boccalattea L.A, Gómeza N.L, Musumecib M., Galichc A.M., C. Collaudb, Figaria M.F., PET/TC 4D 18F-colina en el hiperparatiroidismo: correlación entre datos bioquímicos y parámetros del estudio, Elsevier, volumen 39, número 5, páginas 273-278, Septiembre – Octubre 2023.

Caso 32 HIPOFOSFATEMIA ¿QUÉ HAY DETRÁS?

AUTORES Y CENTROS DE TRABAJO

Canelo Moreno, J.M.; Amuedo Domínguez, S.; Pumar López, A.; Acosta Delgado, D.; López Gallardo, G.; Mangas Cruz, M.A.

- *Hospital Universitario Virgen del Rocío, Sevilla*

Presentamos el caso de un paciente varón de 44 años sin antecedentes familiares o personales relevantes visto por primera vez en 2012. Acude por sospecha de hiperparatiroidismo primario que no se confirma, presentaba calcio y parathormona (PTH) normales, así como ecografía cervical y SPECT-TC de paratiroides negativas. En cambio, destacaba una hipofosfatemia de 1,7 mg/dl. Se decidió inicio de tratamiento con fósforo oral e hidroferol. Ante la ausencia de mejoría clínica, el paciente presentaba: molestias musculares generalizadas, dificultad a la deambulación y pérdida de fuerza, se decidió ingreso para estudio. En las pruebas realizadas durante la hospitalización destacaba fosfaturia muy elevada con una muy baja reabsorción tubular de fosfato (54%). El resto de pruebas complementarias fueron negativas, proteinograma, TC toracoabdominal y FDG-PET-TC. En esta ocasión los niveles de iFGF23 fueron inapropiadamente normales 31,2 pg/ml. Tras la hospitalización y optimizar la dosis de fosfato se añadió al tratamiento calcitriol. Posteriormente se realizó octreoscan siendo negativo. La evolución clínica del paciente persistió estable durante 10 años en tratamiento con fósforo oral con una dosis media de 3200 mg de fósforo elemento y de 0,5 mg de calcitriol diarios. En 2022, comienza de nuevo con clínica consistente en importantes dolores musculoesqueléticos en tercio superior de MMII hasta el tórax y astenia que dificultaban una movilidad normal. Se programó nuevo ingreso para control clínico y estudio. Se repitió una nueva determinación de FGF23 presentando un valor muy elevado de 1409.30 RU/mL (normal hasta 145 RU/mL). Se realizó panel genético relacionado con mutaciones que generan aumento de FGF23 siendo negativo, nuevo octreoscan y TC de cuerpo completo sin detectar ninguna lesión. Ante la ausencia de disponibilidad en el centro de PET-Galio, se ha decidido realizar PET-DOPA en una primera instancia, y plantear el PET-Galio como última opción diagnóstica de imagen. Actualmente, el paciente permanece clínicamente estable en tratamiento con fósforo y calcitriol.

Los síndromes de pérdida renal de fosfato componen un grupo heterogéneo de patologías que se manifiestan de manera bioquímica como hipofosfatemia.(1) Las manifestaciones clínicas de la hipofosfatemia son variadas y dependen de los mecanismos patofisiológicos que intervienen así como la duración y el grado de depleción de fosfato.(2)

En el diagnóstico diferencial de la hipofosfatemia el primer paso es comprobar si existe o no exceso de pérdida renal de fosfato por la disminución de la reabsorción tubular, en segundo lugar, si existe un aumento de la excreción urinaria descartar las afecciones relacionadas con el aumento de los niveles de PTH. Posteriormente, si el defecto de la reabsorción de fosfato se debe a alteraciones en el trasporte renal o debidas a un aumento del FGF23.(2) El FGF23 es producido en los osteocitos y contro-

la las concentraciones de fosfato sérico junto con la PTH y la vitamina D. Actúa como un potente inhibidor de la reabsorción renal de fosfato y disminuye el paso de la 25-hidroxivitamina D a su forma activa el calcitriol.(3) Pese a que los efectos sobre el metabolismo del fosfato están bien establecidos, las recientes investigaciones han revelado efectos pleiotrópicos de la hormona en otros sistemas fisiológicos más allá del renal: óseo, cardiovascular, metabolismo del hierro o respuesta inmunitaria.(4)

En nuestro caso el defecto parece mediado por el aumento de FGF23. En el diagnóstico diferencial del aumento de FGF23 destacan las causas genéticas producidas por una variedad de genes siendo la más frecuente la hipofosfatemia ligada a X producida por la alteración del gen *PHEX,* la hipofosfatemia tras infusión de hierro IV sobre todo por hierro carboximaltosa y la hipofosfatemia tumoral (HT).(5) Tras descartar las causas genéticas y dado que el paciente no recibía transfusiones de hierro, la causa más probable en nuestro caso es la HT. La HT es una patología adquirida rara con menos de 1000 casos reportados en la literatura que se caracteriza por la secreción de FGF23 generalmente por un tumor mesenquimal benigno. Afecta en la misma proporción a varones y mujeres con una edad media de debut a los 40-45 años, pero con un amplio rango edad por lo que existen casos reportados en niños.(6) Los síntomas clínicos de la hipofosfatemia crónica son varios: dolor óseo, debilidad y dolor muscular, astenia, intolerancia al ejercicio y fracturas. Los tumores que inducen HT generalmente son de pequeño tamaño y de lento crecimiento. La localización puede ser difícil pese a técnicas de imagen muy sofisticadas como el PET-Galio que es la prueba de elección, seguida del octreoscan y el FDG-PET, en caso de localización positiva se recomienda una prueba de imagen (RM, TC) del área anatómica para mejor localización.(7)

El tratamiento inicial constituye suplementos orales de fósforo y análogos activos de vitamina D. En caso de localización el tratamiento quirúrgico sería de elección con objetivo de alcanzar la curación. Aunque hasta un 50% son persistentes/recurrentes o no se localizan, el tratamiento médico en este caso sería de elección con fosfato y calcitriol, y en caso de mala respuesta puede plantearse el burosumab. En el seguimiento de estos pacientes se deben evaluar trimestralmente calcio y fosfato séricos y urinarios, creatinina, PTH, fosfatasa alcalina ósea y ecografía renal de forma periódica. Las pruebas de imagen para la identificación del tumor no localizado deberán repetirse cada 1-2 años.(5)

BIBLIOGRAFÍA

1. Imel EA, Econs MJ. Approach to the Hypophosphatemic Patient. J Clin Endocrinol Metab. 2012 Mar 1;97(3):696–706.

2. Trombetti A, Al-Daghri N, Brandi ML, Cannata-Andía JB, Cavalier E, Chandran M, et al. Interdisciplinary management of FGF23-related phosphate wasting syndromes: a Consensus Statement on the evaluation, diagnosis and care of patients with X-linked hypophosphataemia. Nat Rev Endocrinol. 2022 Jun 28;18(6):366–84.

3. Huang X, Jiang Y, Xia W. FGF23 and Phosphate Wasting Disorders. Bone Res 2013 11 [Internet]. 2013 Jun 28 [cited 2023 Feb 7];1(1):120–32. Available from: https://www.nature.com/articles/boneres20139

4. Rausch S, Föller M. The regulation of FGF23 under physiological and pathophysiological conditions. Pflugers Arch Eur J Physiol [Internet]. 2022;474(3):281–92. Available from: https://doi.org/10.1007/s00424-022-02668-w

5. Jan de Beur SM, Minisola S, Xia W bo, Abrahamsen B, Body JJ, Brandi ML, et al. Global guidance for the recognition, diagnosis, and management of tumor-induced osteomalacia. J Intern Med. 2023;293(3):309–28.

6. Florenzano P, Hartley IR, Jimenez M, Roszko K, Gafni RI, Collins MT. Tumor-Induced Osteomalacia. Calcif Tissue Int [Internet]. 2021 Jan 5;108(1):128–42. Available from: https://link.springer.com/10.1007/s00223-020-00691-6

7. Feng J, Jiang Y, Wang O, Li M, Xing X, Huo L, et al. The diagnostic dilemma of tumor induced osteomalacia: a retrospective analysis of 144 cases. Endocr J. 2017;64(7):675–83.

Caso 33 HIPOCALCEMIA NEONATAL DE CAUSA MATERNA

AUTORES Y CENTROS DE TRABAJO

Puzigaca, P.; Romero Muñoz, M.; Gallego Díaz, C.; Acosta Gordillo, L.; Hidalgo Cáceres, P.; Cózar León, M.V.

- *Hospital Universitario Virgen de Valme, Sevilla*

CASO CLÍNICO

Presentamos el caso de un neonato nacido por cesárea en la semana 36, hijo de madre magrebí de 38 años sin antecedentes personales de interés. A las 24 horas de vida se detecta hipocalcemia que a lo largo de los días iba progresando hasta requerir aportes elevados de calcio oral e intravenoso. Ante la falta de respuesta mantenida, incluso llegando a tener el calcio corregido 6.71 mg/dl al intentar bajar el aporte intravenoso, se realizó una analítica más completa, que mostró déficit grave de vitamina D (7.9 ng/ml), hiperfosfatemia (6.92 mg/dl) y PTH inapropiadamente normal (32.8 pg/dl). Añadiendo vitamina D al tratamiento, inicialmente colecalciferol y posteriormente calcitriol, la hipocalcemia se resolvió casi 1 mes después. Afortunadamente, el neonato no presentó complicaciones graves de hipocalcemia, salvo aisladas tremulaciones.

Por otro lado, se hizo la analítica en la madre que mostró elevación de PTH (73.5 pg/dl) con hipercalcemia (10.97 mg/dl) y déficit grave de la vitamina D (10.4 ng/dl). Posteriormente, se mostró que en su historial analítico tenía valores del calcio corregido oscilando entre el límite superior de la normalidad y levemente por encima (9.93-10.88 mg/dl) desde hace 5 años. Se asumió que la causa era secundaria al déficit de la vitamina D por la exposición escasa al sol (cubierta con velo islámico), por lo cual se le prescribieron aportes de vitamina D. Se iniciaron suplementos de colecalciferol (30.000 UI/semana 1 mes, posteriormente cada 2 semanas) con corrección del déficit 3 meses más tarde, siendo vitamina D normal (39.6 ng/dl). No obstante, el calcio se mantenía en el límite superior de la normalidad (10.46 mg/dl) y la PTH seguía elevada (89.6 pg/dl), por lo que se inició el estudio del hiperparatiroidismo primario.

Respecto al neonato, en la revisión un mes después del alta hospitalaria, tenía los valores del calcio (10.3 mg/dl), PTH (19.4 pg/ml) y vitamina D (47.8 ng/ml) normalizados, por lo cual le suspendieron el aporte oral de calcio y bajaron la dosis de vitamina D (400 UI/día).

DISCUSIÓN

La hipocalcemia neonatal puede ocurrir de forma fisiológica en las primeras 24-48 horas de vida, dado que el aporte materno del calcio cede de forma brusca al cortar el ombligo. Cabe recalcar que el calcio pasa la placenta de forma activa en el tercer trimestre, por lo cual el riesgo de desarrollar hipocalcemia aumenta con prematuridad. Tras el parto, los niveles de calcio neonatal dependen de varios factores. Entre los más importantes son el aporte oral (leche materna) y absorción intestinal de calcio, niveles de vitamina D, reabsorción renal de calcio, depósitos del calcio esquelético, y especialmente la madurez de las glándulas paratiroides y su capacidad de detectar la hipo-

calcemia e incrementar la secreción de la PTH. Si hay un desequilibrio en el dicho sistema, la hipocalcemia se puede perpetuar hasta producir síntomas leves como irritabilidad y temblores o más graves como laringoespasmo, tetania y convulsiones.

Dado que el neonato en nuestro caso tenía escasa respuesta al calcio oral, se sospechó que la causa podría ser por déficit de vitamina D, también demostrado en la madre que tenía poca exposición solar al estar cubierta con el velo islámico.

No obstante la madre tenía hipercalcemia, que era justo lo contrario del neonato, aunque tenían el mismo déficit de vitamina D. Normalmente, cuando hay un déficit grave de vitamina D, la absorción del calcio disminuye y aumenta el riesgo de hipocalcemia, lo que al final produce un estímulo en las glándulas paratiroideas para aumentar la producción de la PTH y así mantener normocalcemia. A veces ese estímulo es demasiado potente y puede provocar hipercalcemia. La hipercalcemia, a su vez, debería frenar las glándulas paratiroideas, que es un mecanismo de seguridad para mantener el equilibrio. En el caso del neonato, las glándulas tenían una respuesta insuficiente, y se mantenía la hipocalcemia. En el caso de la madre, al tener la PTH excesivamente elevada, se sospechó que la causa se debía al hiperparatiroidismo secundario al déficit de vitamina D. No obstante, al corregir el déficit con suplementos vitamínicos, el hiperparatiroidismo persistía, lo que orientaba hacía un hiperparatiroidismo primario. En cualquier caso, la hipercalcemia mantenida de la madre durante el embarazo frenó las glándulas paratiroideas fetales que no podían responder a la absorción disminuida del calcio al nacer.

Curiosamente, el hiperparatiroidismo en la madre podría haber pasado desaparecido durante años, al no producir muchos síntomas, pero se diagnosticó de forma muy inusual - a través de su niño que tuvo la alteración contraria del calcio.

CONCLUSIÓN

El hiperparatiroidismo materno, tanto primario como secundario, es una causa poco común de la hipocalcemia neonatal. El mecanismo fundamental es la hipercalcemia que impide el funcionamiento normal de las glándulas paratiroides fetales y aumenta el riesgo de hipocalcemia al nacer. Otros factores, como el déficit de la vitamina D, empeoran la hipocalcemia al disminuir la absorción del calcio y además requieren una respuesta más potente de las glándulas paratiroides.

BIBLIOGRAFÍA

- Vuralli D. Clinical Approach to Hypocalcemia in Newborn Period and Infancy: Who Should Be Treated? Int J Pediatr. 2019 Jun 19;2019:4318075. doi: 10.1155/2019/4318075. PMID: 31320908; PMCID: PMC6607701.
- Vuralli D. Clinical Approach to Hypocalcemia in Newborn Period and Infancy: Who Should Be Treated? Int J Pediatr. 2019 Jun 19;2019:4318075. doi: 10.1155/2019/4318075. PMID: 31320908; PMCID: PMC6607701.
- Mitsiakos G, Katsaras GN, Chatziioannidis I, Gkampeta A, Mitsiakou C, Nikolaidis N. A neonate with late-onset hypocalcemia due to unrecognized maternal hyperparathyroidism and a systematic overview of similar cases. Ger Med Sci. 2021 Jul 28;19:Doc09. doi: 10.3205/000296. PMID: 34539299; PMCID: PMC8422796.
- Kovacs CS. Calcium and Phosphate Metabolism and Related Disorders During Pregnancy and Lactation. [Updated 2021 Aug 1]. In: Feingold KR, Anawalt B, Blackman MR, et al., editors. Endotext [Internet]. South Dartmouth (MA): MDText.com, Inc.

- Yeste D, Campos A, Fábregas A, Soler L, Mogas E, Clemente M. Patología del metabolismo del calcio. Protoc diagn ter pediatr. 2019;1:217-37.
- Cheng E, George AA, Bansal SK, Nicoski P, Amin S. Neonatal Hypocalcemia: Common, Uncommon, and Rare Etiologies. Neoreviews. 2023 Apr 1;24(4):e217-e228. doi: 10.1542/neo.24-4-e217. PMID: 37002397.
- Sharma J., Bajpai A., Kabra M., Menon P. S. N. Hypocalcemia clinical, biochemical, radiological profile and follow-up in a tertiary hospital in India. Indian Pediatrics. 2002;39(3):276–282.

Caso 34 ¡TENGO UNA IDEA!: ^{18}F-COLINA COMO ALTERNATIVA DIAGNÓSTICA EN HIPERPARATIROIDISMO PRIMARIO

AUTORES Y CENTROS DE TRABAJO

Peinado Ruiz, M.; Méndez Muros, M.; Rodríguez De Vera Gómez, P.; Torrecillas del Castillo, E.; Rodríguez Jiménez, B.; Colchón Fernández, M.J.; Martínez Brocca, M.A.

- *Hospital Universitario Virgen Macarena, Sevilla*

INTRODUCCIÓN

Recientes estudios muestran la gran sensibilidad y especificidad de la ^{18}F-Colina en el diagnóstico y localización del hiperparatiroidismo primario (HPTP). Esto la hace de gran utilidad fundamentalmente ante casos con estudios de imagen convencionales negativos o dudosos que impiden una toma de conducta quirúrgica curativa[1]. Se estima que el porcentaje de detección de PET-TC colina de tejido paratiroideo hiperfuncionante en los pacientes con gammagrafía previa negativa es cercano al 80%[2].

CASO CLÍNICO

Presentamos el caso de una paciente de 59 años remitida desde Atención Primaria para estudio de hipercalcemia con sospecha de HPTP en seguimiento hasta entonces en clínica privada durante 5 meses.

Clínicamente destaca osteoporosis refractaria a tratamiento con bifosfonatos y denosumab, añadido a menopausia precoz. Última DMO muestra T score -1.2 femoral, columna vertebral lumbar T score -3.1. Además, fractura de Colles bilateral y acuñamiento de cuerpos vertebrales dorsales.

Las pruebas complementarias, realizadas hasta ese momento, muestran analíticamente elevación del calcio sérico (11,9 mg/dl) y en orina de 24 horas (459 mg/24h) al inicio del estudio, es decir, niveles tributarios de manejo quirúrgico como primera opción. Además, aumento progresivo de PTH (valor máximo 302.8 pg/dl) con imposibilidad de corrección a pesar de tratamiento con Cinacalcet e Hidroferol, niveles disminuidos de vitamina D y fósforo en el límite inferior de la normalidad. En cuanto a pruebas de localización, se habían realizado una ecografía de tiroides, así como dos gammagrafías con ^{99m}Tc-sestamibi de paratiroides, incluyendo una de ellas SPECT cérvico-torácico, que no detectaron la existencia de adenoma paratiroideo.

Llegados a este punto se decide repetir ecografía en nuestra Unidad de Referencia de Intervencionismo tiroideo, con la negativa para la detección de agrandamiento de paratiroides a nivel cervical. Ante la alta sospecha clínica de adenoma oculto dadas las cifras de calcio, fosforo y PTH y la ausencia de captación con Tc-sestamibi, se realizó PET/TC 18F-colina. Finalmente, el estudio mostró signos metabólicos compatibles con paratiroides funcionante en región paraesofágica izquierda.

Se completó estudio con ecografía para valoración de parénquima renal y se inició tratamiento con Ácido Zolendrónico IV, suspendiendo tratamiento previo, para control de calcemia y disminuir posterior riesgo de síndrome de hueso hambriento.

Actualmente la paciente se encuentra en lista de espera para intervención quirúrgica, planteándose cirugía convencional mediante cervicotomía vs cirugía laparoscópica.

DISCUSIÓN

EL HPTP es una enfermedad frecuente del metabolismo mineral y unas de las patologías más habituales en las consultas de endocrinología. Hasta los 45 años la incidencia entre hombre y mujeres es similar, prevalenciendo en mujeres a partir de esa edad.

El diagnótico se establece siempre mediante datos de laboratorio. Se requiere la existencia de hipercalcemia (aumento de calcio total corregido por la albúmina o calcio ionizado) junto con la demostración de niveles elevados o inapropiadamente normales de PTH. Se recomienda confirmar este hallazgo en 2 ocasiones separadas.

El único tratamiento curativo del HPTP es la cirugía. Esta está indicada en todo paciente sintomático o alquel asintomático que cumpla una serie de criterios como: edad < 50 años, calcio sérico > 1 mg/dl por encima del límite superior de la normalidad, hipercalciuris, entre otros.

Si el paciente tiene diagnóstico de HPTP bien establecido e indicación quirúrgica, es donde entran en juego las pruebas de imagen para localiar la o las glándulas responsables. La paratiroidectomía es una terapia eficaz que logra varios propósitos: normaliza los parámetros bioquímicos y a medio/largo plazo aumenta la DMO y reduce el riesgo de fracturas y de cálculos renales. La cirugía más empleada actualmente es la mínimamente invasiva, para lo que es clave una localización por imagen exitosa de la lesión, en caso de enfermedad poliglandular o de pruebas de localización no definitivas puede optarse por la paratiroidectomía convencional (con exploración de las cuatro glándulas).

Una prueba de imagen positiva no establece el diagnóstico de HPP. Su utilidad consiste en que facilita al cirujano el diseño de la estrategia quirúrgica. De la misma manera, si en un paciente está indicada la cirugía, la intervención deberá realizarse incluso con pruebas de localización negativas.

Las pruebas de imagen utilizadas con mayor frecuencia son: la ecografía cervical y la gammagrafía con Tc99-sestamibi +/- SPECT. Respecto a la ecografía cervical, es una técnica útil de cara a una valoración morfológica de la lesión funcionalmente activa. La sensibilidad es cercana al 75% y, si no existe enfermedad multiglandular, la especificidad se aproxima al 90%. La gammagrafía con Tc99-sestamibi tiene una sensibilidad similar a la ecografía para la detección de adenomas paratiroideos solitarios (80-90%). La sensibilidad, al igual que ocurre con la ecografía, disminuye mucho en el trastorno glandular múltiple (hiperplasia o adenomas dobles). La principal ventaja sobre la ecografía es la detección de glándulas ectópicas, sobre todo en mediastino.

El Tc99-sestamibi al igual que la ecografía tiene falsos positivos y falsos negativos:

Falsos negativos

- Trastorno poliglandular (hiperplasia y adenomas múltiples): la sensibilidad el MIBI puede caer por debajo del 30-40%.
- Adenomas con lavado precoz: captan en la fase precoz, pero no en la tardía.

- Adenomas de pequeño tamaño. La ecografía puede tener mayor sensibilidad en estos

casos si los adenomas están en localización típica.

Falsos positivos

- Nódulos tiroideos (adenomas foliculares, nódulos coloides, carcinomas).
- Ganglios linfáticos, tejido tiroideo ectópico, remanentes tímicos.

Si alguna o ambas pruebas de las anteriores son negativas, o bien marcan glándulas patológicas en localizaciones no concordantes, entran en juego las exploraciones de "segunda línea" entre las que destacamos ^{18}F-Colina.

El ^{18}F-Colina PET/TC tiene probablemente la sensibilidad más elevada entre las pruebas de imagen, de hasta el 90%, y aún más importante, parece que puede detectar adenomas hasta en el 75% de los pacientes en los que las pruebas de imagen iniciales han sido negativas.

El trazador se acumula en las células con alta tasa de recambio de membrana celular, como las células tumorales o las células de adenomas, ya que la colina es necesaria para la síntesis de fosfolípidos.

Puede haber falsos positivos: Hiperplasia folicular tiroidea, carcinoma diferenciado de tiroides, adenoma tiroideo oncocítico e incluso ganglios reactivos de cadena central.

En la enfermedad poliglandular la tasa de detección cae al 40-70%, pero aún superior al del resto de pruebas de imagen.

CONCLUSIÓN

Dada la alta sensibilidad en la detección de adenomas y la baja radiación de la técnica algunos autores están proponiendo que el PET-colina sustituya al resto de las pruebas de imagen y que constituya la única prueba inicial de localización preoperatoria en el HPT-P.

Imagen: *PET y PET/TAC con radiofármaco ^{18}F-Colina*

- corte coronal

- corte transversal

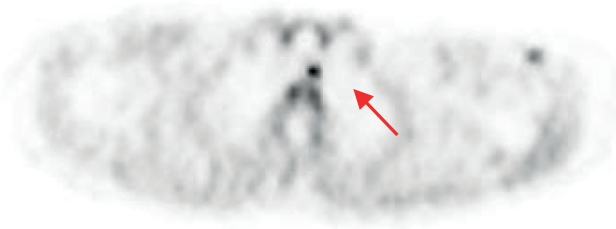

BIBLIOGRAFÍA

1. Ajuria Illarramendi, A. Martínez Lorca, P. Paredes Rodríguez, M. M.P. Ordúñez Díez. Medicina Nuclear en la patología de paratiroides. En: García Vicente, AMª, Martín-Comín, J. Soriano Castejón, A. Tratado de Medicina Nuclear en la práctica clínica: 3ª edición. Grupo Aula Médica, S.L. 2019. p.203-210.
2. Ballester Vázquez E, Pérez García JI, López Mora DA, Galán Martínez C, Pareja Nieto E, Clos Enrríquez M, González López JA, Moral Duarte A. Identification of Occult Adenomas in Primary Hyperparathyroidism With 18F-fluorocholine PET/CT. Cir Esp (Engl Ed). 2020 Aug-Sep;98(7):395-402. English, Spanish. doi: 10.1016/j.ciresp.2020.01.003. Epub 2020 Feb 28. PMID: 32115188.
3. Boccalatte LA, Gómez NL, Musumeci M, Galich AM, Collaud C, Figari MF. PET/TC 4D 18F-colina en el hiperparatiroidismo: correlación entre datos bioquímicos y parámetros del estudio. Revista Española de Medicina Nuclear e Imagen Molecular. septiembre de 2020;39(5):273-8.
4. García-Talavera P, Díaz-González LG, Gómez-Caminero F, Martín Gómez E, Cañadas-Salazar JC, Tamayo-Alonso P. Nuevas técnicas de Medicina Nuclear en la cirugía del hiperparatiroidismo: PET y avances en cirugía radioguiada. ORL. 9 de noviembre de 2021;12(4):393-403.
5. Carral F, Jiménez AI, Tomé M, Alvarez J, Díez A, García C, Vega V, Ayala C. Safety and diagnostic performance of parathyroid hormone assay in fine needle aspirate in suspicious parathyroid adenomas. Endocrinol Diabetes Nutr (Engl Ed). 2021 Aug Sep;68(7):481 488. doi : 10.1016/j.endien.2020.07.004. Epub 2021 Nov 24. PMID: 34863413.

Caso 35 "NO ES LO QUE PARECE". GANGLIONEUROMA SUPRARRENAL. A PROPÓSITO DE UN CASO

AUTORES Y CENTROS DE TRABAJO

Galván Díaz, B.; Tomé Fernández Ladreda, M.; Caballero Segura, M.; Jiménez Millán, A.I.; Carral San Laureano, F.; Ayala Ortega, C.

- *Hospital Universitario Puerto Real*

Los ganglioneuromas son neoplasias benignas derivadas de la cresta neural localizados principalmente en los ganglios simpáticos de mediastino y peritoneo, y sólo una pequeña proporción en la médula suprarrenal, siendo más frecuente en niños y adultos jóvenes. Aparecen radiológicamente dentro del espectro de lesiones potencialmente malignas cuyo diagnóstico definitivo lo establece el estudio histológico de la pieza quirúrgica.

Los ganglioneuromas carecen se secreción hormonal, cursan de forma asintomática o con síntomas muy inespecíficos, por lo que suelen comportarse como lesiones clínicamente silentes que se detectan incidentalmente en el adulto y que no suele incluirse en el diagnostico diferencial de las lesiones suprarrenales. Generalmente aparecen en edad adulta o juvenil, presentándose la mayoría en menores de 20 años.

Presentamos el caso de una ganglioneuroma suprarrenal atípico, en un paciente de 70 años detectado de manera incidental y tratado quirúrgicamente.

Paciente varón de 70 años con antecedentes personales de enfermedad inflamatoria intestinal, acude a revisión rutinaria en consulta de Digestivo donde se realiza TAC con contraste por molestias abdominales inespecíficas atribuibles en un principio a su patología intestinal. El año previo a nuestra valoración fue valorado por cefaleas intensas diagnosticándose de hipertensión arterial con cifras iniciales de 200/100 mmHg pero ya controladas con el tratamiento con Losartán 50 mg.

La anamnesis no muestra hallazgos relevantes, la exploración física muestra cifras de TA 140/87 mmHg y en la analítica general no se detectan hallazgos relevantes.

En la exploración radiológica mediante TAC abdominal con contraste, se detecta masa suprarrenal de 3.6 x 5.1 x 3.7 cm, de contornos levemente lobulados, con captación heterogénea de contraste (basal 31 Unidades Hounsfield-UH, portal 78 UH y a los 15 minutos 88 UH), que no lava contraste si no que muestra una captación y acumulación progresiva del mismo sugestiva de malignidad, a valorar posible lesión metastásica, carcinoma suprarrenal o feocromocitoma.

En ese momento fue derivado a nuestro servicio de Endocrinología para estudio funcional de la lesión previa a extirpación quirúrgica.

La anamnesis y la exploración física no revelaban clínica de endocrinopatía, no palpitaciones, ortostatismo, ni hallazgos sugerentes de hipercortisolismo.

Figuras 1 y 2: *Masa suprarrenal izquierda de 5,1 cm, heterogénea, que no lava contraste, sino que lo capta y acumula progresivamente*

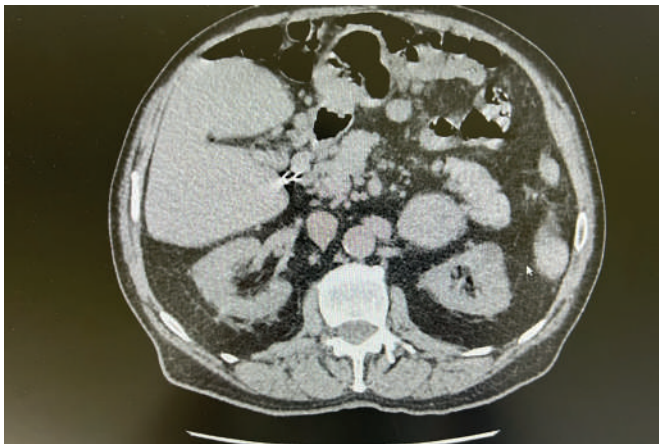

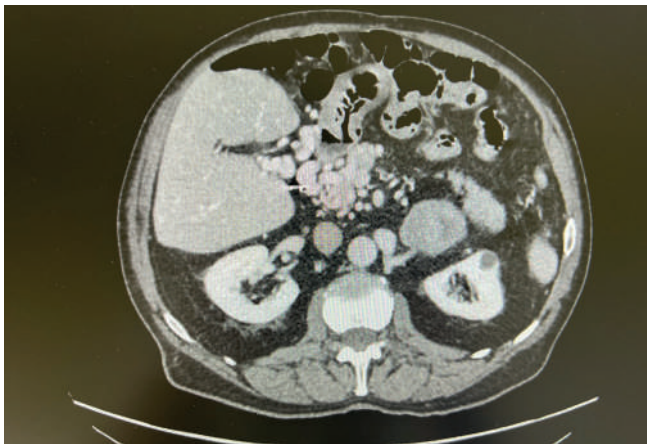

Se procedió, mediante estudio analítico endocrinológico, a determinar las características funcionales de la lesión. Se determinaron: cortisol basal 16.8 ug/dl (VN: 3.7-19.4), corticotropina 7.57 pg/ml (VN: 5-50), metanefrina 181,5 pg/ml (VN: < 100), normetanefrina 157,5 pg/ml (VN: < 216), testosterona 1118 ng/dl (VN: 127-1020), androstendiona 2,73 ng/ml (VN: 0,75-3.10) y deshidroepiandrosterona sulfato 69 ug/dl (VN: 228-284), aldosterona 3.7 ng/dl (VN: 2.5-39.2), 5-Hidroxiindolacético 11,84 mg/24 h (VN: 0-10), cortisol libre urinario 28 ug/24 h (VN: 5-170), metanefrinas en orina de 24 horas 63.8 ug/24 h (VN: 25-312), normetanefrina en orina de 24 horas 119 ug/24 h (VN: 35-445), adrenalina 5.53 ug/24 h (VN: 0-20), noradrenalina 43.83 ug/24 h (VN: 0-90). Todos los parámetros dentro de la normalidad, salvo la cromogranina A 871 ng/ml (VN: 0-100) que podría estar en contexto de su enfermedad inflamatoria intestinal y la resección quirúrgica realizada previamente, así como por la toma de Omeprazol (falso positivo), que efectivamente fue normalizado tras la retirada de éste (Cromogranina A 123 ng/ml (VN: 0-100))

Con este diagnóstico, y apoyados en la sospecha de lesión maligna por el tamaño, las características radiológicas, y habiéndose descartado razonablemente la posibilidad de feocromocitoma e hipercortisolismo, se decidió exéresis quirúrgica de manera preferente ante la posibilidad de que se tratara de un carcinoma suprarrenal.

El estudio histopatológico mostró pieza de suprarrenalectomía izquierda de 10.5 x 4.5 x 3.3 cm, identificándose una formación nodular de coloración pardo-blanquecina de 6 cm de eje máximo, que se encuentra bien delimitada por una fina cápsula, catalogado de ganglioneuroma de 6 cm.

Los ganglioneuromas son neoplasias originadas de la cresta neural que por tratarse de lesiones atípicas de muy baja incidencia (1-2 % incidentalomas suprarrenales), raramente se incluyen en el diagnóstico diferencia del incidentaloma suprarrenal. La mayoría se localizan en mediastino posterior, seguido de retroperitoneo y solamente un 10-20 % de los notificados en bibliografía están localizados a nivel suprarrenal (20 %). La aparición de los ganglioneuromas puede ocurrir en cualquier grupo de edad la edad, pero más del 80 % están descritos en menores de 40 años y de estos la mitad por debajo de los 20 años.

Característicamente no secretan catecolaminas ni hormonas esteroideas por lo que son lesiones clínicamente silentes de crecimiento que suelen detectarse de manera incidental en pruebas de imágenes realizadas por otros motivos. Sólo una pequeña proporción de gan-

glioneuromas suprarrenales pueden presentar síntomas relacionados con la secreción de péptido intestinal vasoactivo (sudoración, hipertensión, diarrea, virilización) así como debidos a la localización de la lesión (dolor torácico, dificultad respiratoria) a nivel retroperitoneal.

El diagnóstico diferencial debemos realizarlo con los incidentalomas suprarrenales que aunque la mayoría son benignos y la aparición de carcinoma suprarrenal es excepcional, es importante valorar cuidadosamente las características radiológicas predictoras de malignidad antes de decidirse por un manejo conservador (en el TAC suprarrenal con contraste las lesiones con > 10 UH basales, un lavado absoluto del contraste < 50 % tiene una sensibilidad y especificidad del 100 % para detectar lesiones malignas o tumores cromafines). Pero también es importante considerar otros marcadores de malignidad como un tamaño > 4 cm y la presencia de necrosis y hemorragia intratumoral. Los ganglioneuromas aparecen dentro del espectro patológico de lesiones tumorales potencialmente malignas por tanto es importante tener en cuenta los aspectos sospechosos y diferenciales de estas lesiones como es la atenuación en TAC con contraste entre 10-40 UH, ausencia de hiperproducción hormonal, invasión vascular ni presencia de calcificaciones, hipointensidad en T1 en resonancia magnética e hiperintensidad en T2 con patrón heterogéneo si áreas necróticas ni hemorrágicas.

En cuanto al tratamiento definitivo y la decisión de exéresis quirúrgica no existe un claro consenso que tenga en cuenta la naturaleza de la lesión, si no más bien la decisión se lleva a cabo en referencia al tamaño tumoral, las características radiológicas y la funcionalidad de la lesión. El tamaño tumoral límite para la exéresis quirúrgica son 6 cm existiendo mayor controversia en las lesiones inferiores a este tamaño.

La peculiaridad de nuestro caso clínico y la gran mayoría de los descritos en bibliografía está en la edad de presentación, mucho más tardía que la descrita en los estudios y series de casos, la localización suprarrenal como localización habitualmente atípica.

BIBLIOGRAFÍA

1. Marta Araujo-Castroa,* , Marta Iturregui Guevara b , María Calatayud Gutiérrezc , Paola Parra Ramírez d , Paola Gracia Gimeno e , Felicia Alexandra Hanzuf y Cristina Lamas Oliveira. Guía práctica sobre la evaluación inicial, seguimiento y tratamiento de los incidentalomas adrenales. Grupo de patología adrenal de la Sociedad Española de Endocrinología y Nutrición. https://doi.org/10.1016/j.endinu.2020.03.002 2530-0164/© 2020 SEEN y SED. Publicado por Elsevier España.
2. Alberto Titos García, César Pablo Ramírez Plaza, Patricia Ruiz Diéguez, Naiara Marín Camero, Julio Santoyo Santoyo. Ganglioneuroma como causa infrecuente de tumor suprarrenal.
3. C. Erem, O. Ucuncu, I. Nuhoglu, A. Cinel, U. Cobanoglu, A. Demirel, et al. Adrenal ganglioneuroma: report of a new case. Endocrine, 35 (2009), pp. 293-296 http://dx.doi.org/10.1007/s12020-009-9180-4.
4. G. Rondeau, S. Nolet, M. Latour, S. Braschi, L. Gaboury, A. Lacroix, et al. Clinical and biochemical features of seven adult adrenal ganglioneuromas. J Clin Endocrinol Metab, 95 (2010), pp. 3118-3125 http://dx.doi.org/10.1210/jc.2009-2775
5. T. Ito, T. Imai, T. Kikumori, A. Shibata, T. Horiba, H. Kobayashi, et al. Adrenal incidentaloma: review of 197 patients and report of a drug- related false positive urinary normetanephrine result. Surg Today, 36 (2006), pp. 961-965 http://dx.doi.org/10.1007/s00595-006-3291-9
6. G.J. Lonergan, C.M. Schwab, E.S. Suarez, E.S. Carlson. From the archives of the AFIP- Neuroblastoma, ganglioneuroblastoma, and ganglioneuroma: radiologic-pathologic correlation. Radiographics, 22 (2002), pp. 911-934 http://dx.doi.org/10.1148/radiographics.22.4.g02jl15911

Caso 36 PANCREATITIS RECIDIVANTE: NO TODO LO EXPLICA LA GENÉTICA

AUTORES Y CENTROS DE TRABAJO

Rodríguez Jiménez, B. (1); Rodríguez de Vera Gómez, P. (1); González Aguilera, B. (1); Arrobas Velilla, T. (2); Torrecillas del Casillo, E. (1); Martínez Brocca, M.A. (1)

- *(1) Servicio de Endocrinología y Nutrición, Hospital Universitario Virgen Macarena, Sevilla*
  (2) Servicio de Bioquímica Clínica, Hospital Universitario Virgen Macarena, Sevilla

CASO CLÍNICO

Presentamos el caso de un varón de 65 años, que acude a urgencias por cuadro de dolor abdominal de predominio posprandial, localizado en hipocondrio y flanco izquierdos de 3 meses de evolución, que no cedía con analgesia habitual. No tenía antecedentes familiares ni personales de interés; era fumador de 10 cigarrillos/día, sin enolismo previo.

En el análisis bioquímico realizado en urgencias se obtuvo una muestra lipémica, requiriendo varias diluciones para poder ser estudiada, constatándose una hipertrigliceridemia (HTG) 12 veces superior al límite normal (1811mg/dl), junto con elevación de parámetros inflamatorios (Proteína C reactiva 135mg/L).

Mediante TC de abdomen con contraste intravenoso, se visualizaron imágenes compatibles con pancreatitis aguda focal; estableciéndose el diagnóstico de pancreatitis de origen metabólico, secundaria a **HTG grave.**

Durante el ingreso, la hipertrigliceridemia fue difícil de controlar; requirió varios esquemas de tratamiento incluyendo estatinas, fibratos, ácidos omega-3 e incluso plasmaféresis en múltiples ocasiones **(figura 1).**

A pesar de los esfuerzos terapéuticos, el paciente tuvo un total de 8 episodios similares en el transcurso de 2 años. Los niveles de triglicéridos fueron fluctuantes durante su seguimiento, alcanzando picos máximos coincidiendo con los ingresos por pancreatitis (máximo 2814 mg/dl) (figura 3).

Figura 1: *Suero del paciente durante la primera sesión de plasmaféresis*

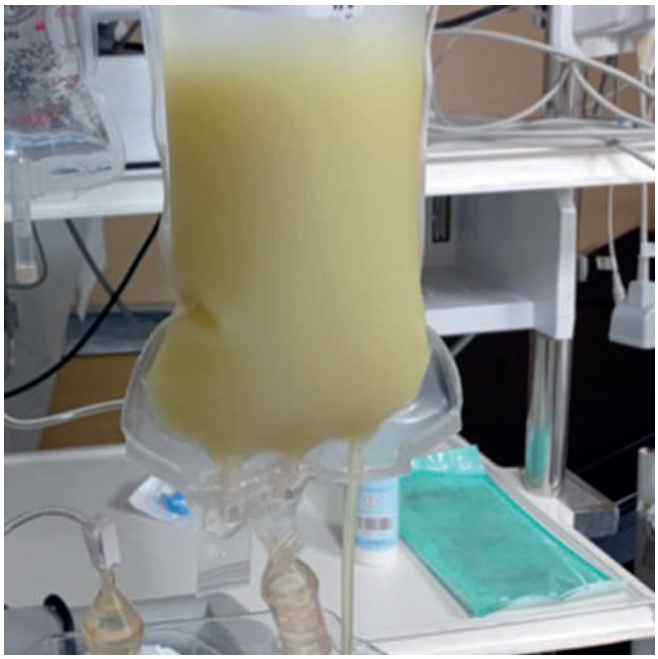

Ante estos hallazgos y habiendo descartado las principales causas secundarias de HTG, se investigó un posible origen genético ante la sospecha de un Síndrome de Quilomicronemia Familiar (SQF); pero no encontramos variantes compatibles con dicha entidad. Seguidamente, se evaluó la funcionalidad de la Lipoproteinlipasa (LPL) tisular, mezclando el suero del paciente con el de un control sano, observándose una fuerte inhibición de la LPL del sana.

Figura 2: *Evolución cifras triglicéridos y episodios de pancreatitis*

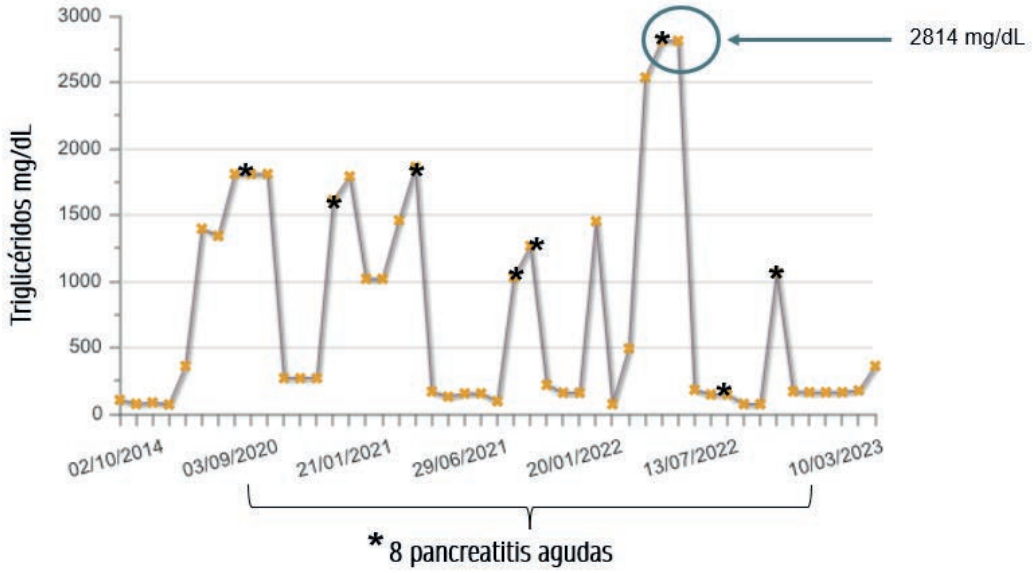

Dados los resultados y teniendo en cuenta el curso fluctuante y la hipofuncionalidad de la LPL, se amplió el estudio etiológico con la determinación de anticuerpos relacionados con HTG; se obtuvieron mediante ELISA niveles > 674U/mL del **autoanticuerpo anti-GPIHBP1** (punto de corte 58 U/mL), confirmando el diagnóstico de HTG autoinmune.

DISCUSIÓN

La **HTG grave (HTG-G) autoinmune** es una entidad rara, probablemente infradiagnosticada, con pocos casos descritos hasta el momento. Entre sus complicaciones, destaca la **pancreatitis inducida por HTG,** la cual se caracteriza por presentar mayores tasas de recurrencia en comparación con otras causas de pancreatitis, y por curso más grave (1, 2). Tanto la gravedad como el riesgo se incrementan al aumentar los niveles de triglicéridos (1).

Como parte del **diagnóstico** diferencial, encontramos el SQF; una enfermedad rara de herencia autosómica recesiva que afecta al metabolismo de los quilomicrones y cursa con HTG-G y episodios recurrentes de pancreatitis; debido a una actividad de LPL disminuida o ausente. El gold estándar para diagnosticarla es el diagnóstico genético; sin embargo, únicamente el 1% de los pacientes con HTG-G tiene SQF, por lo que debemos valorar la probabilidad individual antes de estudiar al paciente genéticamente (3). De esta manera, se recomienda seguir un algoritmo diagnóstico para SQF **(figura 3).** Partiendo de una HTG-G (> 1000mg/dl), se investiga la probabilidad pre-test del individuo teniendo en cuenta las siguientes características: IMC bajo o normal, inicio en la infancia, dolor abdominal recurrente o episodios de pancreatitis recidivantes, y pobre respuesta al tratamiento. Superado el cribado, se estudiarán las distintas variantes genéticas relacionadas. Dado que los resultados de la prueba genética podrían no ser concluyentes, debemos medir la actividad de LPL, preferiblemente mediante test-post-heparina (4). De hallarse una actividad LPL disminuida, cuyo punto de corte se establece en 25% (3), buscaremos la presencia de agentes que puedan estar interfiriendo con la misma; como anticuerpos contra LPL o contra GPIHBP1.

Figura 3: *Algoritmo diagnóstico del SQF*

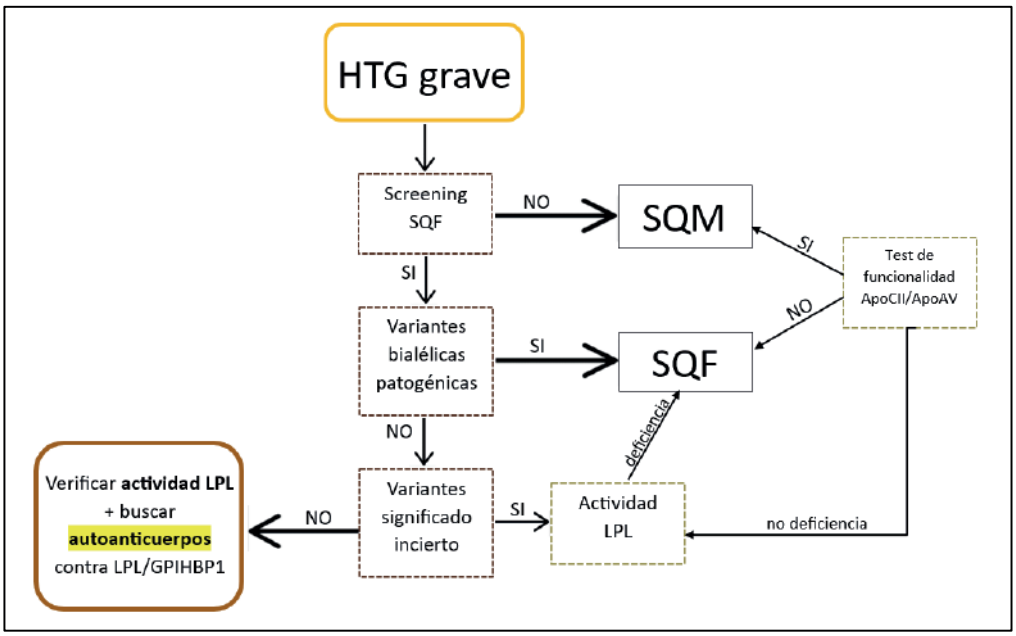

La glycosylphosphatidylinositol anchored high density lipoprotein binding protein 1 (GPIHBPI), es una proteína del endotelio capilar que juega un papel trascendental en el metabolismo lipídico. En condiciones normales, la LPL se une en el espacio subendotelial a GPIHBP1, que la transporta hacia la luz capilar del endotelio. Aquí la LPL llevará a cabo su función, hidrolizando los triglicéridos presentes en quilomicrones y otras moléculas, en ácidos grasos libres (5). Además de su función transportadora, GPIHBP1 estabiliza la estructura y actividad de la LPL, facilitando la captura de quilomicrones circulantes.

Cuando GPIHBP1 está ausente o es funcionalmente inactiva, LPL queda varada en el espacio intersticial, incapaz de llegar a su lugar de acción, resultando en un acúmulo de quilomicrones; lo que se traduce en un aumento de triglicéridos en el plasma sanguíneo con la consiguiente HTG.

La quilomicronemia por **anticuerpos anti-GPIHBP1** fue descrita por primera vez en 2017 por Beigneux et al., que más tarde publicó una serie de 22 casos con positividad para dichos anticuerpos. Todos ellos presentaban HTG-G y elevada incidencia de pancreatitis inducida por HTG (hasta el 50%) (6). En un estudio posterior llevado a cabo por Zhang et al., la positividad para anticuerpos anti- GPIHBP1 en pacientes con pancreatitis aguda inducida por HTG alcanzó una incidencia del 14.66% (1).

La presencia de anit-**GPIHBP1** es un factor de riesgo independiente para recurrencia a 2 años de pancreatitis inducida por HTG (1). El mecanismo por el cual se produce dicha pancreatitis aún no ha sido del todo definido, aunque se sospecha que podría estar relacionado con la toxicidad derivada de los ácidos grasos libres procedentes de la conversión desmesurada de triglicéridos, por medio de lipasas pancreáticas. No obstante, todavía no se han realizado biopsias tisulares de pacientes con anti-GPIHBP1, por lo que aún se desconoce si su presencia pudiera desencadenar inflamación local (6).

Dado que se trata de una causa poco frecuente de hipertrigliceridemia, se debe descartar en primer lugar la causa de HTG más frecuente: las secundarias, como son el alcohol, fármacos, diabetes mellitus o el hipotiroidismo.

En el contexto de una HTG-G, la presencia de anti-GPIHBP1 debería sospecharse en pacientes que presenten positividad para anticuerpos antinucleares o enfermedad autoinmune establecida, inicio brusco de quilomicronemia en ausencia de causas secundarias que la justifiquen, pobre respuesta al tratamiento y curso fluctuante.

El **manejo** de la HTG autoinmune es complicado, presentando en la mayoría de las ocasiones escasa respuesta a terapias convencionales. Puede incluir dieta baja en grasas, estatinas, sustitución por aceite MCT y plasmaféresis puntuales. En algunos estudios se propone el uso de Rituximab (7), un anticuerpo monoclonal anti-CD20 que destruye las células . Se han llegado a describir casos con desaparición anti-GPH1 tras dicho tratamiento, normalizándose los niveles de triglicéridos. Otro fármaco de reciente aparición es Volanesorsén (8), un oligonucleótido antisentido que inhibe la formación de apoC-III a través de su unión al ARNm. De esta manera, impide la traducción de apoC-III, eliminando un inhibidor del aclaramiento de los triglicéridos. De momento, solo cuenta con indicación aprobada para adultos con SQF confirmado genéticamente y con riesgo alto de pancreatitis.

Dicho lo cual, el seguimiento debe ser estrecho dado el curso fluctuante y riesgo de complicaciones. No debemos olvidar el estado nutricional de los pacientes, que a menudo se deteriora en el contexto de múltiples episodios de pancreatitis. No es infrecuente la desaparición espontánea de los anti-GPIHBP1 permitiendo la normalización puntual de los niveles de triglicéridos y LPL; que posteriormente reaparecen volviendo a un estado de HTG (6).

Aún se desconoce el mecanismo específico por el cual se producen los anti-GPIHBP1, por lo que es necesario seguir investigando en ese sentido (1). Por el momento, debemos dar a conocer esta posibilidad etiológica, de manera que cada vez sean más los profesionales que la consideren a la hora de realizar el diagnóstico diferencial en pacientes con HTG-G sin causa clara; y es que como dijo en su día Claude Bernard, *"quien no sabe lo que busca, no entiende lo que encuentra".*

BIBLIOGRAFÍA

1. Zhang et al. (2022). GPIHBP1 autoantibody is an independent risk factor for the recurrence of hypertriglyceridemia-induced acute pancreatitis. *Journal of Clinical Lipidology, 16*(5), 626-634.

2. Nawaz, H. et al. (2015). Elevated Serum Triglycerides are Independently Associated With Persistent Organ Failure in Acute Pancreatitis. *The American Journal of Gastroenterology, 110*(10), 1497-1503.

3. Rioja, J. et al. (2023). Role of lipoprotein lipase activity measurement in the diagnosis of familial chylomicronemia syndrome. *Journal of Clinical Lipidology, 17*(2), 272-280.

4. Rioja, J., et al. (2020). Evaluation of the chylomicron TG-to-VLDL TG-ratio for type I hyperlipoproteinemia diagnostic. *European Journal of Clinical Investigation, 50*(12).

5. Beigneux, A. et al (2017b). Autoantibodies against GPIHBP1 as a Cause of Hypertriglyceridemia. *The New England Journal of Medicine, 376*(17), 1647-1658.

6. Miyashita, K., et al. (2020). Chylomicronemia from GPIHBP1 autoantibodies. *Journal of Lipid Research, 61*(11), 1365-1376.

7. Lutz, J., et al (2020). Chylomicronemia From GPIHBP1 Autoantibodies Successfully Treated With Rituximab. *Annals of Internal Medicine, 173*(9), 764-765.

8. Agencia española de medicamentos y productos sanitarios. (06 de mayo 2022). Informe de Posicionamiento Terapéutico de Volanesorsén (Waylivra®) Síndrome de Quilomicronemia Familiar. Recuperado de https://www.aemps.gob.es

Caso 37 DIAGNÓSTICO Y MANEJO DE HEMORRAGIA SUPRARRENAL ESPONTÁNEA

AUTORES Y CENTROS DE TRABAJO

Damas Fuentes, M.; López Montalbán, A.; Fernández Valero, A.; Tinahones Madueño, F.J.

- *Unidad de Endocrinología y Nutrición. Hospital Universitario Virgen de la Victoria, Málaga*

INTRODUCCIÓN

La hemorragia suprarrenal se define por la presencia de sangrado dentro de la cápsula de la glándula suprarrenal. La sospecha diagnóstica es complicada porque se considera una presentación infrecuente, mientras que ninguna característica clínica o pruebas de laboratorio de rutina pueden alertar de inmediato sobre el diagnóstico y habitualmente sigue siendo un hallazgo incidental en imágenes de pacientes con mal estado general súbito.

PRESENTACIÓN DEL CASO

Presentamos el caso de un varón de 54 años, fumador con IAP 37 paquetes/año y bebedor de 3 UBE diarias, con único antecedente de hipertensión arterial en tratamiento con ramipril 5 mg con mala adherencia. Acude a urgencias por dolor intenso en fosa renal izquierda de aparición brusca, sin clínica acompañante ni precedente ni antecedente traumático previo. A la exploración tenía buen estado general con tendencia a hipertensión (TA 150/83 mmHg) y ligera taquicardia (105 latidos por minuto). La exploración abdominal era anodina excepto dolor a la palpación de fosa renal izquierda. En la analítica destacaba una insuficiencia renal con creatinina 1.6 mg/dl y filtrado glomerular 48 ml/min/1.73m^2).

Desde Urgencias se solicitó una ecografía de abdomen que mostraba ocupación de la fosa suprarrenal izquierda por una masa heterogénea de 15cms, por lo que se amplió el estudio a un TAC abdominal que objetivaba una masa hiperdensa de 12cm sugestiva de hemorragia suprarrenal probablemente secundaria a masa suprarrenal subyacente, que asociaba hematoma retroperitoneal extendiéndose por fascia pararrenal anterior y lateroconal caudalmente a la pelvis.

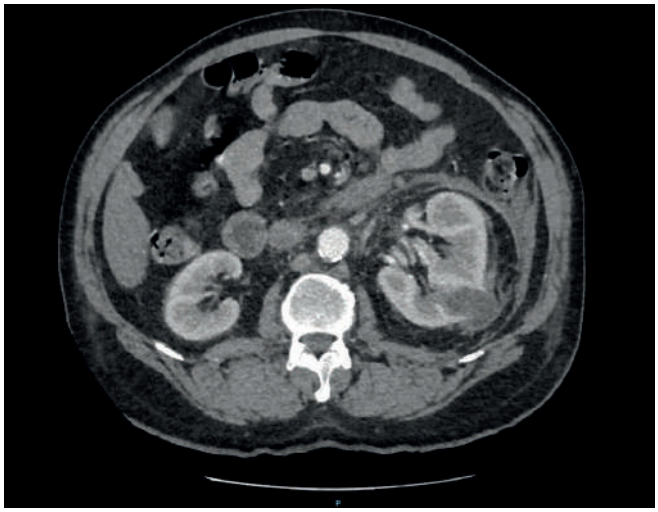

Dada la progresiva anemización se completó estudio inicial con un angioTAC abdominal en fase arterial que descartó signos de sangrado agudo. El paciente evolucionó favorablemente sin datos clínico de insuficiencia suprarrenal, evaluándose el eje suprarrenal con un cortisol basal de 22,3 mcg/dl.

DISCUSIÓN

Antes del desarrollo de la tomografía computerizada, la hemorragia suprarrenal era casi exclusivamente un hallazgo de autopsia. Grandes series de autopsias hospitalarias no seleccionadas informaron una incidencia de hemorragia suprarrenal unilateral o bilateral en 0,14% a 1,8% de las autopsias.

Las glándulas suprarrenales tienen una estructura vascular única, con abundante aflujo de sangre a través de 50-60 pequeñas ramas arteriales que derivan de tres arterias principales, pero el drenaje venoso se realiza a través de pocas ramas venosas a una sola vena, lo que resulta en una mayor propensión al sangrado. En condiciones de estrés fisiológico a producción de ACTH aumenta la vascularización y el flujo sanguíneo mientras el aumento de catecolaminas produce vasoconstricción de las vénulas. El exceso de catecolaminas en las vénulas estimula la agregación plaquetaria y predispone a la trombosis de las venas suprarrenales.

Las posibles etiologías de hemorragia suprarrenal son:

1. Tumor suprarrenal subyacente

En todos los pacientes con hemorragia suprarrenal debe considerarse la posibilidad de un tumor subyacente. En una revisión sistemática de masas suprarrenales hemorrágicas, alrededor del 50% eran feocromocitomas, el 20% eran malignos (carcinoma adrenocortical primario o metástasis, en su mayoría de cáncer de pulmón), y también se produjeron hemorragias en los adenomas. Los feocromocitomas son tumores muy vascularizados que producen un exceso de catecolaminas y esto aumenta el riesgo de hemorragia. El crecimiento rápido del carcinoma suprarrenal aumenta la presión intracapsular y predispone al desgarro capsular y la hemorragia, lo que explica por qué la hemorragia es menos probable en los tumores suprarrenales benignos en comparación con los malignos.

2. Sepsis

La hemorragia suprarrenal se describió típicamente en sepsis fulminante (síndrome de Waterhouse-Friedrichsen). Neisseria meningitidis es el microorganismo más frecuentemente asociado con hemorragia suprarrenal. La coagulopatía mediada por endotoxinas y el shock séptico predisponen a la hemorragia que es simplemente un marcador de estrés fisiológico grave más que una enfermedad per se y se ha relacionado con malos resultados clínicos.

3. Coagulopatía /anticoagulantes

La presencia de anticuerpos antifosfolípidos es un importante factor de riesgo identificable de hemorragia suprarrenal, más comúnmente bilaterales. La hemorragia suprarrenal es una manifestación rara del síndrome antifosfolípido (SAF), notificada en menos del 1 % de los pacientes en grandes series, sin embargo, la frecuencia de afectación de las glándulas suprarrenales en el SAF catastrófico oscila entre el 10% y 16%. La hemorragia suprarrenal como complicación del tratamiento anticoagulante es rara. Como anticoagulante, la heparina potencia el riesgo de sangrado, particularmente en el contexto de una enfermedad aguda. La hemorragia suprarrenal también puede ocurrir como parte de la trombocitopenia inducida por heparina.

4. Embarazo

El aumento del flujo sanguíneo vascular a la glándula suprarrenal y el estado de hipercoagulabilidad durante el embarazo son los probables factores predisponentes subyacentes.

5. Procedimientos endovasculares

La hemorragia suprarrenal también puede ocurrir como una complicación de las intervenciones endovasculares, como el cateterismo de la vena suprarrenal debido a ruptura de la vena suprarrenal o con menor frecuencia, disección, infarto, o trombosis. La tasa de ruptura de la vena suprarrenal después del cateterismo de la vena suprarrenal se informó como 0,6%. La hemorragia suprarrenal era por lo general, pero no siempre, unilateral, y estaba más comúnmente afectada la glándula suprarrenal derecha, reflejando la anatomía menos favorable para la cateterización.

6. Traumatismo abdominal

La hemorragia suprarrenal traumática suele surgir en el contexto de lesiones multiorgánicas. Se detectaron hematomas suprarrenales en 51 de 2692 (1,9%) tomografías computarizadas de trauma abdominal. La hemorragia suprarrenal traumática afecta más comúnmente a la glándula suprarrenal derecha y puede ser bilateral en el 5% de los casos. La predilección de la suprarrenal derecha por la hemorragia puede deberse al riesgo de que la glándula se comprima entre el hígado y columna vertebral dado que las fuerzas de desaceleración pueden desgarrar las arteriolas suprarrenales.

La insuficiencia suprarrenal se desarrollará en la mayoría de los casos de hemorragia suprarrenal bilateral. La insuficiencia suprarrenal primaria suele ocurrir una vez que el 90% de la corteza suprarrenal está afectada y puede haber un período de latencia entre el evento hemorrágico agudo y la aparición de insuficiencia suprarrenal aguda o crisis suprarrenal, indicando que la identificación temprana puede mejorar significativamente el resultado de estos pacientes. La hemorragia suprarrenal se asocia con una morbilidad significativa y mortalidad por crisis suprarrenal o secundaria a la condición predisponente. El diagnóstico clínico rápido, respaldado por parámetros bioquímicos y hallazgos de imagen, con evaluación de cortisol sérico y el inicio preventivo de tratamiento corticoideo sin demora es la clave para un manejo exitoso que puede mejorar el pronóstico.

Ningún signo o síntoma es específico de la hemorragia suprarrenal y la mayoría de las características clínicas presentes en el momento del diagnóstico pueden ser atribuido a otros problemas clínicos en curso. Por lo tanto, actualmente con el desarrollo de técnicas de imagen, las suprarrenales la hemorragia se está convirtiendo en un hallazgo incidental en exploraciones para otros fines, como dolor abdominal agudo y traumatismo.

Si se sospecha crisis suprarrenal, debe administrarse hidrocortisona 100 mg inmediatamente por vía intravenosa, seguido de 200 mg cada 24 horas, ya sea como infusión continua o 50 mg cada 6 horas. Además, debe administrarse sueroterapia intravenosa simultáneamente. En dosis altas, el tratamiento con hidrocortisona también proporciona una sustitución adecuada de mineralocorticoides. Posteriormente, la dosificación puede disminuirse gradualmente a medida que disminuye la gravedad del estrés La hemorragia suprarrenal suele tratarse de forma conservadora. La embolización endovascular de las arterias suprarrenales es un procedimiento mínimamente invasivo y puede ser necesario en casos de hemorragia suprarrenal activa e inestabilidad hemodinámica. Es el enfoque preferido para controlar una ruptura feocromocitoma, ya que la cirugía de urgencia conlleva un riesgo de mortalidad cercano al 50%. Si se carece de radiología intervencionista o el vaso sangrante es difícil de delinear, se debe considerar realizar una laparotomía exploradora.

CONCLUSIÓN

La hemorragia suprarrenal es una condición clínica heterogénea que no se reconoce en pacientes con enfermedades aguda. Se requiere un alto índice de sospecha para tomar una decisión adecuada y evitar la instauración de una crisis suprarrenal. El dolor abdominal inexplicado en un paciente gravemente enfermo con un factor predisponente de hemorragia debe alertar sobre la posibilidad del diagnóstico. La hemorragia suprarrenal puede ser la primera presentación de un trastorno hematológico subyacente o tumor suprarrenal tumor y, por lo tanto, el estudio adecuado por parte de un equipo multidisciplinar.

Caso 38

HALLAZGOS INESPERADOS EN UN F^{18}-DOPA PET

AUTORES Y CENTROS DE TRABAJO

González Gracia, L.; Dueñas Disotuar, S.; De Lara Rodríguez, I.; Romero Lluch, A.; Navarro González, E.

- *Hospital Universitario Virgen del Rocío. Sevilla*

Presentamos el caso de una mujer de 54 años sin antecedentes familiares de interés, diagnosticada en 1997 de un paraganglioma (PGL) yugulo-timpánico derecho y en 1998 de uno yugulo-carotídeo izquierdo, realizándose resección parcial de ambos. Tras inicio de clínica adrenérgica en 2017 se intervino de un feocromocitoma derecho, y en 2018, al constatar crecimiento de ambos glomus, recibió radioterapia local. Posteriormente, realizó controles únicamente morfológicos de cabeza y cuello por parte de Oncología Radioterápica, informándose de estabilidad de las lesiones en todo momento.

En agosto de 2022 comienza nuevamente con sintomatología sugestiva de crisis adrenérgicas e hipertensión arterial, por lo que es derivada a Medicina Interna que constata elevación de catecolaminas y solicita una I^{123}-MIBG siendo esta negativa. Es derivada entonces a nuestras consultas realizándose una F^{18}-DOPA PET donde se observan 5 nuevas lesiones hipermetabólicas (figuras 1 y 2) situadas en región cervical izquierda, hasta mayor izquierda del hueso hioides, sacro y, destacando entre ellas, una de 3 cm intracardiaca, confirmándose luego su localización en el septum de la aurícula izquierda mediante ecocardiografía y resonancia magnética cardíaca (figura 3). Tras comentarse el caso en un comité multidisciplinar y, teniendo en cuenta que la localización del PGL intracardíaco y su funcionalidad podría comprometer la supervivencia de la paciente, se decide embolizar y se consigue resecar de forma completa la lesión en diciembre de 2022 con diagnóstico anatomopatológico de paraganglioma sin signos histológicos de malignidad. Se solicitó asimismo estudio genético de la paciente, con resultado de mutación del gen de la succinato deshidrogenasa (SHD) D, el cual condiciona el síndrome paraganglioma-feocromocitoma hereditario tipo 1. Tras la intervención quirúrgica mejoraron las cifras tensionales y disminuyeron las catecolaminas sin alcanzar la normalización, lo cual indicaría que alguna de las otras lesiones descritas en la PET también sería productora, posiblemente la de localización sacra. La paciente continúa seguimiento en nuestras consultas, comprobándose estabilidad morfológica del resto de lesiones y en espera de realización de gammagrafía de receptores de somatostatina (Octreoscan) de cara a posible tratamiento con lutecio en caso de progresión.

Figura 1: *Imagen de F18-DOPA PET donde se observan las lesiones en múltiples localizaciones*

Figura 2: *Imagen de F18-DOPA PET con depósito patológico del trazador que parece situarse entre ambas aurículas y que presenta un tamaño de 30x25 mm*

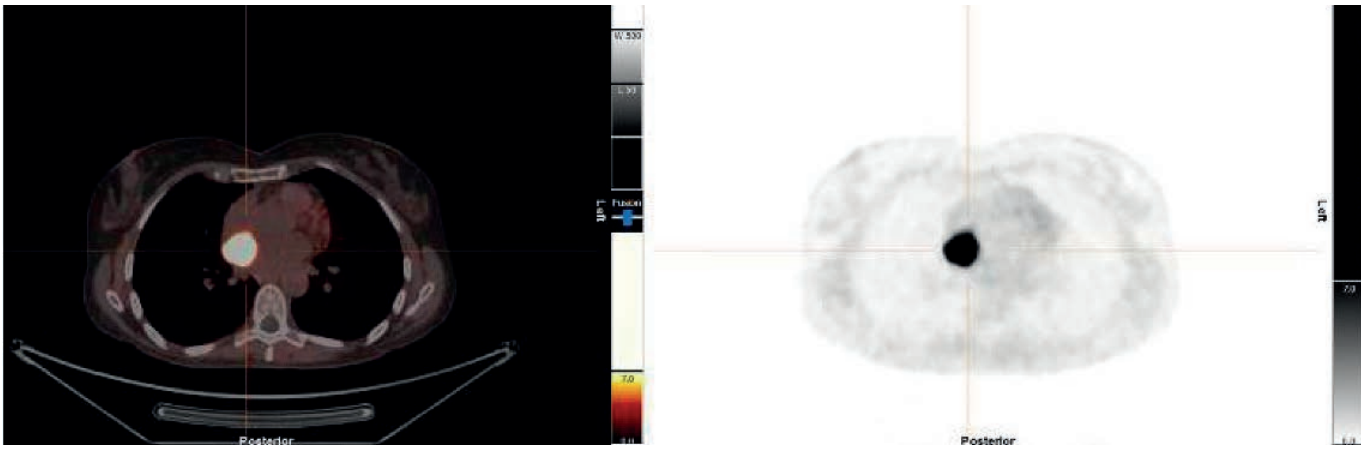

Figura 3: *Imagen de RMN cardíaca que confirma localización de la lesión*

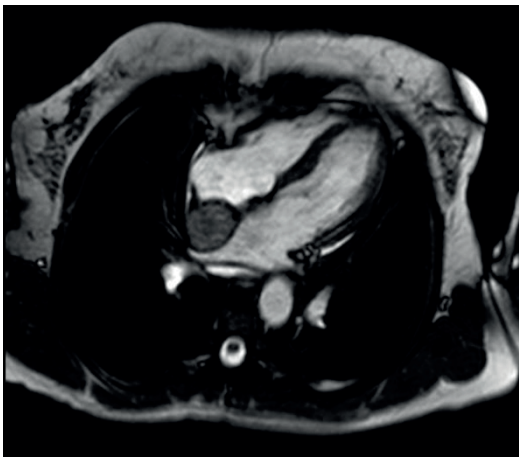

El PGL cardíaco es una entidad rara, con una incidencia de 0.001%–0.003% de todos los paragangliomas. Su localización más frecuente es la aurícula izquierda. La mayoría de ellos se relacionan con mutaciones genéticas con patrón de herencia en general autosómica dominante, sobre todo del gen SDHx (como en nuestro caso), por lo que suelen presentarse con síntomas noradrenérgicos como hipertensión arterial, sudoración, diaforesis, palpitaciones, cefalea y mareos. Asimismo, es posible su manifestación con dolor torácico y angina por compromiso de las arterias coronarias. La incidencia de malignidad se estima en un 6%, siendo el predictor de agresividad más importante la mutación en el gen SDHB. Por todo ello, y al igual que en el resto de PGL y feocromocitomas, en todo paciente diagnosticado de PGL cardíaco se recomienda realizar un despistaje de mutaciones germinales. El diagnóstico se lleva a cabo mediante un enfoque multimodal que incluya evaluación bioquímica con determinación de catecolaminas y cromogranina A (en aquellos no productores) y morfológica-funcional con PET (prueba de elección), RMN, TAC, MIBG, Octreoscan, etc según el caso. La cirugía se considera el tratamiento gold standard, sin embargo, dada la posible infiltración de los tejidos cardíacos y arterias coronarias, la resección puede resultar difícil o incluso imposible.

Respecto a las mutaciones en SDHD (síndrome paraganglioma-feocromocitoma hereditario tipo 1), producen típicamente paragangliomas de cabeza y cuello. Es la segunda mutación más frecuente del gen SDHx, tras el SDHB. Los PGL asociados a este síndrome son multifocales en aproximadamente el 60% de los pacientes y pueden ser malignos hasta en el 8% de los casos.

Exponemos este interesante caso por su localización tan inusual (intracardiaca) y para resaltar la importancia del despistaje genético de síndromes hereditarios en todos los pacientes con feocromocitomas o paragangliomas, por la implicación que conlleva de cara al seguimiento adecuado con estudios morfofuncionales dirigidos y en ocasiones de cuerpo entero según la mutación que presente y, a su vez, la necesidad del despistaje en el resto de los familiares de primera línea. Es conveniente también señalar la necesidad de equipos multidisciplinares liderados por un endocrinólogo para el correcto abordaje y seguimiento de estos pacientes.

BIBLIOGRAFÍA

1. Chan EY, Ali A, Umana JP, Nguyen DT, Hamilton DJ, Graviss EA, et al. Management of primary cardiac paraganglioma. J Thorac Cardiovasc Surg. 2022;164(1):158-166.

2. Tella SH, Jha A, Taïeb D, et al. Comprehensive review of evaluation and management of cardiac paragangliomas. Heart. 2020; 106(16): 1202–1210.

3. Pęczkowska M, Konsek-Komorowska SJ. Cardiac paraganglioma: A challenging diagnostic and treatment dilemma. Kardiol Pol. 2022;80(3):378–9

4. Hoekstra AS, Devilee P, Bayley JP. Models of parent-of-origin tumorigenesis in hereditary paraganglioma. Semin Cell Dev Biol. 2015; 43: 117–124.

5. Romero A, Navarro E, Casteràs A. Román. Grupo de trabajo MEN del área de conocimiento de Neuroendocrinología de la SEEN. Protocolo de estudio y despistaje de Paraganglioma/Feocromocitoma en pacientes portadores de mutaciones en SDHB, SDHC y SDHD. Enero de 2022.

Caso 39 CUANDO LA LUMBALGIA DEL EMBARAZO ES OTRA COSA

AUTORES Y CENTROS DE TRABAJO

Sánchez-Prieto Castillo, M.; Romo Remigio, R.C.; Soria Becerro, M.; Jiménez Aceituno, M.; Martínez Parra, P.

- *UGC Endocrinología y Nutrición. Hospital Universitario de Jaén*

PRESENTACIÓN DEL CASO

Antecedentes personales

G2P2A1, parto ahora por cesárea, parto previo hace 9 años, gestación sin incidencias, aborto a finales de 2021.

Alergia a pólenes, pero no ha hecho tratamiento con corticoides más allá de momentos puntuales, ciclos menstruales mensuales, regulares, no otros AP destacables o tratamientos crónicos.

Enfermedad actual

Nuestro caso consiste en una mujer de 37 años, gestante de 40 semanas que presenta lumbociatalgia de 2 meses de evolución, progresivamente incapacitante. Refiere no haber tenido nunca lumbalgia previamente.

La paciente inicia con la clínica alrededor del 7º mes del embarazo sin traumatismo ni desencadenante aparente.

Dado el cuadro y el mal control del dolor se decide por parte de Ginecología finalización de la gestación a las 40 semanas mediante cesárea que se realizó sin complicaciones.

Tras el parto la paciente continúa con lumbalgia de gran intensidad y limitación de la funcionalidad con incapacidad para la movilización de miembros inferiores por lo que se amplía el estudio; en las radiografías se aprecian fracturas hundimientos osteoporóticos de L2 y L3, fractura subcapital de cadera derecha desplazada, con ascenso diafisario femoral y esclerosis de bordes y osteoporosis difusa moteada de fémures distales y tibias proximales especialmente llamativo en tibia proximal derecha (Figura 1).

Ante los hallazgos de fracturas múltiples sin traumatismo se realiza interconsulta a nuestro servicio que comienza el estudio de osteoporosis severa.

Se realiza densitometría que confirma el diagnóstico con el siguiente resultado: Osteopenia en columna (T-score: -1.1/Z-score: -1.8) y osteopenia en fémur total con osteoporosis en cuello (TOTAL: T-score: -2.3/Z-score: -2.7; CUELLO: T-score: -2.7/Z-score: -3.0).

Puesto que la paciente no tiene deseo genésico y no se encuentra dando lactancia, se decide por parte de nuestro servicio, iniciar tratamiento con ácido alendrónico.

Figura 1:
(Izquierda) *Radiografía AP de columna lumbosacra.* (Derecha) *Radiografía axial de cadera derecha*

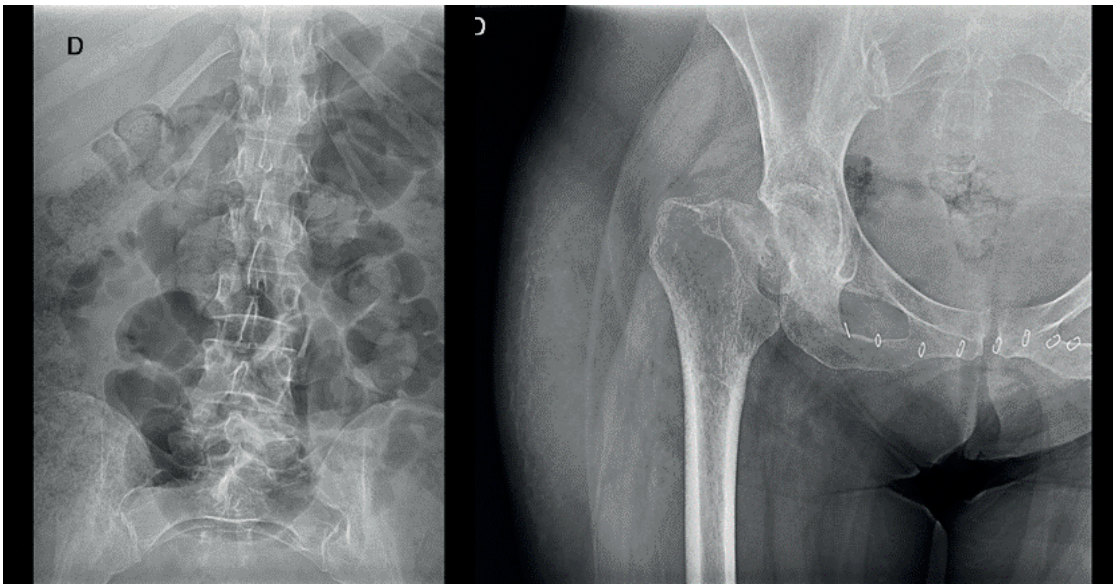

Figura 2: *Densitometría de fémur proximal*

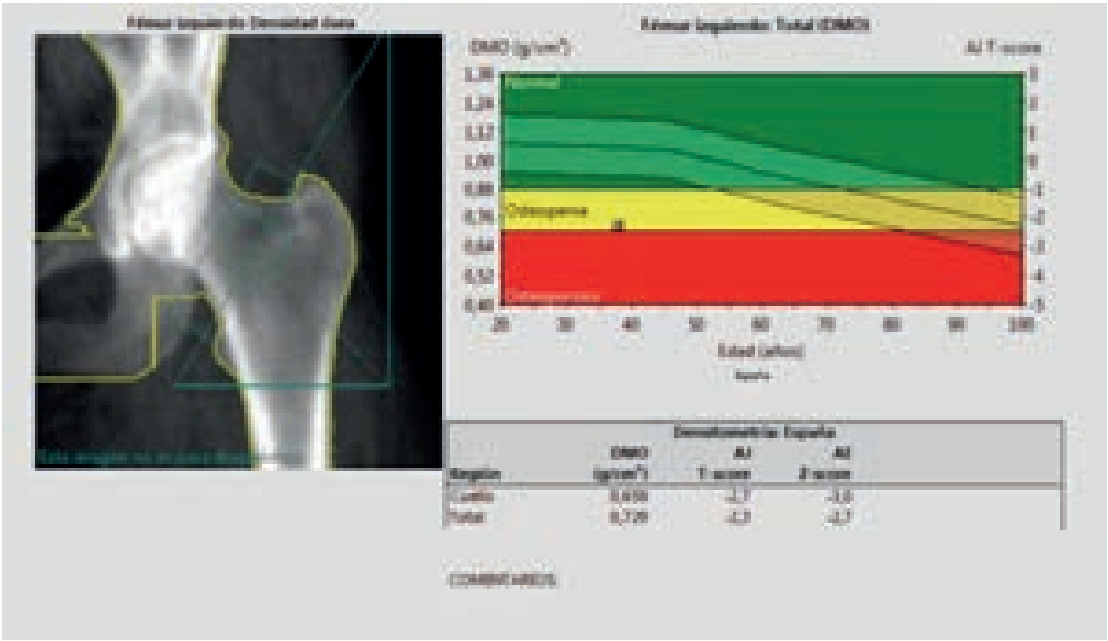

DISCUSIÓN

La lumbalgia tiene una alta prevalencia en la gestación; más de la mitad de las embarazadas presentan dolor lumbar en el último trimestre, por lo que no es un síntoma que se considere relevante, aunque en algunos casos puede serlo.

La osteoporosis asociada a embarazo y lactancia (PLO) es un subtipo raro de osteoporosis que a menudo ocurre durante las últimas semanas del embarazo y lactancia temprana. Los datos epidemiológicos de este tipo de osteoporosis son limitados, pero se estima que la prevalencia sea de 4-8 pacientes por millón de habitantes (1). La PLO afecta principalmente a

cuerpos vertebrales y cadera y la lumbalgia es el síntoma más frecuente con la que se manifiesta (2).

La bibliografía sobre esta patología es limitada y la fisiopatología sigue no estando clara. Los casos reportados señalan que la PLO es una patología relacionada con la edad, siendo más común su aparición en madres añosas.

En general, las mujeres embarazadas sufren pérdida de calcio durante las fases tardías de la gestación y lactancia. La caída en la densidad ósea en las embarazadas puede estar relacionado con la gestación y la osteopenia durante el tercer trimestre es objetivada con relativa frecuencia (3).

Esta patología puede aparecer en cualquier trimestre del embarazo, tampoco existe relación con el número de gestación, puede aparecer tanto en primigestas como en posteriores gestaciones sin necesidad de que se haya manifestado en la anterior (4).

Existe controversia en el estudio más detallado puesto que la gran mayoría de las pruebas complementarias están contraindicadas durante la gestación. En la mayoría de los casos se llega al diagnóstico y se comienza tratamiento una vez terminada gestación y lactancia.

Con respecto al tratamiento de esta patología, no existen guías de práctica clínica estandarizadas. Se ha registrado el uso de distintos fármacos como los bifosfonatos, denosumab, teriparatida y calcitonina. Los más comúnmente usados son los bifosfonatos, aunque estos podrían tener efectos secundarios tanto en la madre como en el feto por su depósito en masa ósea a largo plazo y por lo tanto está contraindicado su uso durante la lactancia (5). Sin embargo, no se han encontrado, por el momento, casos de efectos indeseados ni en madre ni en feto por el uso de estos fármacos (6). Se han descrito casos de tratamiento con denosumab y romosozumab (7). Si bien, se recomienda tener en cuenta numerosos factores para elegir el fármaco idóneo y son necesarios estudios más profundos para disponer de recomendaciones claras sobre esta patología.

BIBLIOGRAFÍA

1. Kyvernitakis I, Reuter TC, Hellmeyer L, Hars O, Hadji P. Subsequent fracture risk of women with pregnancy and lactation-associated osteoporosis after a median of 6 years of follow-up. Osteoporosis Int. 2018;29:135–42.
2. Smith R, Stevenson JC, Winearls CG, Woods CG, Wordsworth BP. Osteoporosis of pregnancy. Lancet. 1985;1:1178–80.
3. Della Martina M, Biasioli A, Vascotto L, Rinuncini D, Menegato AA, Liva S, Londero AP, Driul L, Marchesoni D Bone ultrasonometry measurements during pregnancy. Arch Gynecol Obstet. 2010;281:401–7.
4. Babbitt AM. Post-pregnancy osteoporosis (PPO) - a case study. J Clin Densitom. 1998;1:269–73.
5. Mastaglia SR, Watman NP, Oliveri B. Intravenous bisphosphonate treatment and pregnancy: its effects on mother and infant bone health. Osteoporos Int. 2010;21:1959–62.
6. Hellmeyer L, Kuehnert M, Ziller V, Schmidt S, Hadji P. The use of i. v.bisphosphonate in pregnancy- associated osteoporosis - Case study. Exp Clin Endocrinol Diabet. 2007;115:139–42.
7. Iolascon G MA, Toro G, Gimigliano F, Liguori S, Paoletta M. Pharmacological Therapy of Osteoporosis: What's New?. Clin Interv Aging. 2020;15:485–91.

Caso 40 REDIFERENCIACIÓN: CARCINOMA PAPILAR DE TIROIDES REFRACTARIO A RAI

AUTORES Y CENTROS DE TRABAJO

López Montalbán, A.; Fernández Valero, A.; Simón Frapolli, V.J.; García Alemán, J.; Tinahones Madueño, F.J.

- *Hospital Universitario Virgen de la Victoria, Málaga*

INTRODUCCIÓN

El cáncer de tiroides es la neoplasia endocrina más frecuente, representando entre 1-2% de todos los tumores sólidos. En la mayoría de casos presenta un pronóstico excelente, sin embargo, el 5-10% desarrolla enfermedad avanzada, siendo más frecuente la diseminación metastásica en pulmón y hueso.(1)(2)

En las últimas décadas, la incidencia del cáncer de tiroides (CT) está aumentando. La tasa de incidencia estimada por edad es tres veces mayor en mujeres que en hombres, siendo la proporción aproximada de 9:3 casos por cada 100.000 personas respectivamente.(3)

En el CDT, las metástasis óseas son principalmente osteolíticas y se asocian con un peor pronóstico que las metástasis pulmonares. Además, alrededor del 20% de las metástasis óseas del CDT son yodo-refractarias y conllevan una disminución significativa de la calidad de vida, por lo que es fundamental realiza un correcto estudio de extensión.(4)

CASO CLÍNICO

Presentamos el caso de un varón de 61 años que debuta con disfonía progresiva y masa en lóbulo tiroideo derecho con nódulos pulmonares subcentimétricos en ambos hemitórax sugerentes de metástasis pulmonares en TC.

Como antecedentes personales destaca ser exfumador (IPA aproximado 20) y exbebedor desde hace 14 años. Enfermedades previas: EPOC severo, HDA por duodenitis, HTA, FA paroxística, IC con FEVI 43%, NYHA III.

La broncoscopia mostró parálisis de cuerda vocal derecha y la ecografía-PAAF resultó positiva para células malignas compatible con carcinoma papilar de tiroides. El estudio de extensión concluyó un estadio T4aN1aM0(IVC), tratado con tiroidectomía total, vaciamiento bilateral y dosis de yodo radiactivo (161 mCi) en el que el rastreo posterior mostró focos de intensa captación en el lecho tiroideo y otro foco de discreta captación en mediastino alto, sin captación a nivel pulmonar. Ante estos hallazgos, se consideró cáncer de tiroides yodo-refractario, y se desestimó dar nueva dosis de I-131.

El paciente durante el seguimiento activo presentó estabilidad radiológica durante 5 años tras la intervención. Sin embargo, comienza con progresión ganglionar y pulmonar, por lo que se decide iniciar Sorafenib (ITK), el paciente presenta progresión tumoral a nivel local a los 6 meses y se suspende por fenómeno de escape. Además, recibe radioterapia paliativa hemostática de una lesión traqueal con el fin de ralentizar la tasa de crecimiento de las lesiones y linfadenectomía paliativa ya que la cirugía tiene un papel fundamental en el manejo de la recidiva local a nivel cervical.

Se incluye en un ensayo clínico con Lenvatinib (ITK) dada la nueva progresión ganglionar, consiguiendo reducción de los nódulos tumorales y estabilización radiológica durante 4 años, hasta suspenderse por toxicidad digestiva G3 y ocular G3. Tras suspensión, presentó de nuevo progresión tumoral a nivel ganglionar, pulmonar y SNC.

Se solicita panel de mutaciones, detectándose STARTRK BRAF V600E: se inicia terapia dirigida con Dabrafenib durante 11 meses, suspendiéndose por toxicidad en forma de artralgias G3 y queratitis herpética. Dada la rápida progresión, se inició nuevamente Dabrafenib durante 6 meses y posteriormente se realizó un nuevo estudio gammagráfico (RCT + SPECT-CT cérvico-torácico y toraco-abdominal) para estudiar una posible rediferenciación del tumor, mostrando captación de enfermedad tumoral a nivel del SNC, ganglionar, pulmonar y óseo. Dada la evolución clínica del paciente, el rastreo sugiere tejido tumoral con afinidad por el I-131 atribuible a probable rediferenciación tras el tratamiento recibido. Todos estos hallazgos no se observaron en los rastreos previos realizados años atrás.

La captación de RAI fue reestablecida, por lo que el yodo radioactivo se añadía como nueva línea de tratamiento en la estrategia terapéutica. Se administró tratamiento ablativo con 5550 MBq (150 mCi) de I-131, previa estimulación con TSH recombinante, observándose reducción de alguna de las lesiones, revelando la eficacia del tratamiento con yodo radioactivo. Sin embargo, no todas las lesiones respondieron, motivo por el que finalmente el radioyodo no fue efectivo para evitar el fallecimiento a los 6 meses de su administración.

DISCUSIÓN

El tratamiento con I-131 constituye un pilar fundamental en la terapia adyuvante de rutina de los pacientes con CDT de alto riesgo, por lo que supone un desafío el tratamiento de los pacientes refractarios al tratamiento. Aproximadamente, dos tercios de los CDT pierden la capacidad de captar yodo radiactivo por desdiferenciación, siendo refractarios a este tratamiento.(2)

Los pacientes con CDT de alto riesgo yodorrefractarios tienen mayor probabilidad de mostrar un peor pronóstico. Aproximadamente, el 5-15% de los CDT y hasta 50% de los CDT metastásicos son refractarios al tratamiento con RAI (RAI-R), presentando una tasa de supervivencia a los 10 años del 10%.(5)

Entre los criterios propuestos por la Guía de la European Thyroid Association (ETA) del 2019 para definir la enfermedad refractaria a RAI, destacan: ausencia de captación de RAI en todas o solo en algunas lesiones en la gammagrafía, progresión de la enfermedad a pesar de la captación de RAI y haber alcanzado la actividad de RAI máxima recomendada.(3)

En el estudio con 18F-FDG PET/TC, se ha observado que un hipermetabolismo significativo de las lesiones podría sugerir mayor refractariedad y posiblemente proporcionar información pronóstica mostrando una supervivencia significativamente peor. Esta técnica diagnóstica ha demostrado tener un papel en la detección de lesiones en pacientes con CDT con un rastreo gammagráfico con 131I negativo y niveles elevados de tiroglobulina.(5)(4)

Revisando la literatura, observamos un ensayo aleatorizado, multiinstitucional y abierto de fase 2 en dos brazos de pacientes con CDT con mutación V600E de BRAF, en el que se empleó Dabrafenib (brazo A) y la combinación de Dabrafenib con Trametinib (brazo B), evidenciando una tasa de respuesta objetiva en 9 de los 26 pacientes (35%) del brazo A, y en 8 de los 27

(30%) del brazo B, con una mediana de SLP de 11,4 y 15,1 meses, respectivamente.(6)

Otros estudios muestran resultados similares, en un estudio prospectivo de fase II de dos brazos, unicentro, se observó rediferenciación en 7 de 20 (35%) pacientes dos de seis (33%) en el brazo Trametinib (BRAF-WT) y cinco de catorce (36%) en el brazo Trametinib con Dabrafenib (BRAF-MUT).(7)

CONCLUSIONES

El objetivo del presente trabajo es introducir las novedosas terapias de rediferenciación del CDT refractario al yodo radiactivo disponibles en el momento actual.

Nuestro caso sugiere que, si hubiéramos podido usar este tipo de terapia años antes de que la enfermedad yodorrefractaria estuviera tan extendida, posiblemente sí que hubiéramos cambiado el curso de la enfermedad. Las terapias de rediferenciación y de restauración del NIS pueden ser eficaces, en nuestro caso lo fueron parcialmente, y representar una opción válida en los pacientes con cáncer de tiroides yodorrefractario, ya que han permitido recuperar una herramienta terapéutica potencialmente curativa basada en la terapia metabólica con radioyodo.

Las mutaciones del oncogén BRAF están presentes en aproximadamente 50% de los CPT.(7) En la literatura, se recogen estudios con inhibidores selectivos del BRAF que han conseguido restaurar el receptor NIS, reestableciendo la captación de RAI. Aunque los estudios se encuentran en desarrollo, se ha observado que la inhibición de la vía MAP-quinasa a corto plazo podría inducir la rediferenciación de las células tumorales tiroideas.(8)

La eficacia de la terapia RAI depende del grado de diferenciación celular, de las dosis absorbidas de radioyodo y de la radiosensibilidad de las células tumorales, por lo que la terapia de rediferenciación del NIS es una línea de investigación en evolución y con un posible potencial beneficio.(2)(9)

BIBLIOGRAFÍA

1. Siegel R, Ma J, Zou Z, Jemal A. Cancer statistics, 2014. CA Cancer J Clin. 2014;64(1):9–29.
2. Karapanou O, Simeakis G, Vlassopoulou B, Alevizaki M, Saltiki K. Advanced RAI-refractory thyroid cancer: an update on treatment perspectives. Endocr Relat Cancer. 2022;29(5):R57–66.
3. Fugazzola L, Elisei R, Fuhrer D, Jarzab B, Leboulleux S, Newbold K, et al. 2019 European Thyroid Association Guidelines for the Treatment and Follow-Up of Advanced Radioiodine-Refractory Thyroid Cancer. Eur Thyroid J. 2019;8(5):227–45.
4. Nervo A, Retta F, Ragni A, Piovesan A, Gallo M, Arvat E. Management of Progressive Radioiodine-Refractory Thyroid Carcinoma: Current Perspective. Cancer Manag Res. 2022;14(October):3047–62.
5. Berdelou A, Leboulleux S, Schlumberger M. Radioiodine-Refractory Thyroid Cancer: Molecular Basis of Redifferentiation Therapies, Management, and Novel Therapies. Pract Manag Thyroid Cancer A Multidiscip Approach. 2018;131:201–12.
6. Busaidy NL, Konda B, Wei L, Wirth LJ, Devine C, Daniels GA, DeSouza JA, Poi M, Seligson ND, Cabanillas ME, Sipos JA, Ringel MD, Eisfeld AK, Timmers C, Shah MH. Dabrafenib Versus Dabrafenib + Trametinib in BRAF-Mutated Radioactive Iodine Refractory Differentiated Thyroid Cancer: Results of a Randomized, Phase 2, Open-Label Multicenter Trial. Thyroid. 2022;32(10):1184-1192. doi: 10.1089/thy.2022.0115.
7. Weber M, Kersting D, Riemann B, Brandenburg T, Führer-Sakel D, Grünwald F, et al. Enhancing Radioiodine Incorporation into Radioiodine-Re-

fractory Thyroid Cancer with MAPK Inhibition (ERRITI): A Single-Center Prospective Two-Arm Study. Clin Cancer Res. 2022;28(19):4194–202.

8. Ho AL, Grewal RK, Leboeuf R, Sherman EJ, Pfister DG, Deandreis D, et al. Selumetinib-Enhanced Radioiodine Uptake in Advanced Thyroid Cancer. N Engl J Med. 2013;368(7):623–32.

9. Lamartina L, Anizan N, Dupuy C, Leboulleux S, Schlumberger M. Redifferentiation-facilitated radioiodine therapy in thyroid cancer. Endocr Relat Cancer. 2021;28(10):T179–91.

Caso 41 LIPODISTROFIA PARCIAL ASOCIADA A ENVEJECIMIENTO PREMATURO. A PROPÓSITO DE UN CASO

AUTORES Y CENTROS DE TRABAJO

Rodríguez Ortega, P.; Cózar Dueñas, M.; Hitos González, C.

- *Hospital Universitario Juan Ramón Jiménez, Huelva*

INTRODUCCIÓN

Las lipodistrofias son un conjunto heterogéneo de trastornos caracterizados por una deficiencia selectiva e irreversible del tejido adiposo en ausencia de deprivación nutricional o estado catabólico. El síndrome de Werner es una lipodistrofia tipo parcial causada por una variante homocigótica o heterocigota compuesta en el gen RECQL2, que codifica una exonucleasa nuclear. Sus manifestaciones aparecen en la primera y segunda década, presentando estatura baja, voz aguda, cataratas y esclerodermia. Además, es característica la resistencia a la insulina, por lo que van a desarrollar diabetes insulinopénica de autoinmunidad negativa. La malignidad es frecuente, siendo el melanoma una de las neoplasias más frecuentes.

Se presenta el caso de una mujer de 34 años en seguimiento en las consultas de Endocrinología por debut diabético a los 15 años. Como antecedentes familiares, su padre y una abuela paterna presentaban DM tipo 2. Como antecedentes personales, es fumadora y presenta hipotiroidismo primario, hipercolesterolemia, hirsutismo tratado con ACO y cirugía de catarata de ojo izquierdo intervenida hace 10 años.

Dada la edad de presentación de la diabetes y los antecedentes familiares, la primera entidad a descartar fue la diabetes tipo MODY, cuyo análisis genético fue negativo. Presentaba rasgos de envejecimiento prematuro y adelgazamiento en nalgas y cara y se confirmó una deleción en homocigosis de los exones 31 a 33 del gen WRN.

En diciembre de 2022 la paciente refiere cambio en pigmentación de nevus que presentaba en cara volar de muñeca derecha, y se diagnosticó un melanoma de extensión superficial que fue extirpado con éxito. Se ha descartado enfermedad cardiológica y neurológica.

DISCUSIÓN

Se necesita más investigación sobre las bases fisiopatológicas de esta enfermedad, ya que nos puede ayudar a entender el funcionamiento del envejecimiento, de elevada importancia en una población con una elevada esperanza de vida.

A pesar de la elevada prevalencia de esta enfermedad en Japón, existen casos en todo el mundo que se deben sospechar para evitar comorbilidades como el melanoma maligno, un tumor que acaba con la vida y que puede prevenirse mediante seguimiento periódico de los pacientes.

Caso 42 HIPERCOLESTEROLEMIA GRAVE POR ENFERMEDAD LISOSOMAL

AUTORES Y CENTROS DE TRABAJO

Alonso Gallardo, S.P.; Soria Utrilla, V.; Navas Vela, L.I.; González Molero, I.

- *Hospital Regional Universitario de Málaga*

Presentamos el caso de una mujer de 40 años derivada a nuestra unidad por hipercolesterolemia. No tenía antecedentes familiares de dislipemia ni de eventos cardiovasculares. En la analítica, destacaba colesterol total de 546 mg/dL (< 200), colesterol HDL 62 mg/dL (45 - 90), colesterol LDL 459 mg/dL (60 – 160) y TG 124 mg/dL (<150); además de una elevación de las transaminasas con bilirrubina normal. Había seguido tratamiento con estatinas con escasos resultados y mala tolerancia, por lo que se solicitó un estudio genético de causas de dislipemia, una ecografía de abdomen, una elastografía hepática, una ecografía doppler de troncos supraaórticos y un ecocardiograma, y se decidió cambiar el tratamiento por un fármaco inhibidor de PCSK9í

En la siguiente consulta, la analítica presentó una discreta mejoría con el nuevo tratamiento pautado: colesterol total 454 mg/dL, HDL 80 mg/dL, LDL 342 mg/dL, manteniéndose la elevación de las transaminasas. Con respecto al resto de pruebas, el ecocardiograma fue normal, el doppler de troncos supraaórticos presentaba un leve engrosamiento de la íntima a nivel del bulbo carotídeo, pero sin repercusión hemodinámica. En la ecografía de abdomen destacaba leve hepatomegalia con ecogenicidad normal (sin presencia de esteatosis en la elastografia hepática) y el estudio genético reveló la presencia de dos variantes (una patogénica y otra de significado incierto) que afectaban a alelos opuestos del gen LIPA (c.894G>A y c.887G>T).

El déficit de lipasa ácida lisosomal (LAL) es un trastorno lisosomal, con herencia autosómica recesiva por mutaciones en el gen LIPA, lo que da como resultado una deficiencia o ausencia completa de la actividad de la enzima LAL. Tiene una forma de presentación más leve (actividad enzimática 1-12%) que hace que el diagnóstico se produzca de forma tardía, conocida como enfermedad por almacenamiento de ésteres de colesterol (CESD) y cuyas manifestaciones clínicas más frecuentes son el daño hepático (siendo en ocasiones necesario el tratamiento mediante trasplante hepático) y la dislipemia grave. Existe un tratamiento dirigido para esta entidad, la sebelipasa alfa (Kanuma®), que es una forma recombinante de la enzima LAL.

Finalmente, y dados los hallazgos genéticos, se cuantificó la actividad enzimática de LAL que dio un resultado del 2%; por lo que se estableció el diagnóstico de LAL-D tipo CESD y se decidió iniciar el tratamiento dirigido con Kanuma®.

Tras varios meses de tratamiento, se consiguió una gran mejoría en el perfil lipídico y la normalización de las transaminasas.

El LAL-D es una patología rara con una baja prevalencia (aunque probablemente esté infradiagnosticada). Debe de sospecharse ante la presencia de alteraciones hepáticas o lipídicas persistentes, de causa desconocida. Llegar al diagnóstico es importante porque hay un nue-

vo enfoque terapéutico, que puede ayudar a prevenir la progresión de la enfermedad hepática y la aparición de eventos cardiovasculares; lo que conlleva un aumento de la supervivencia de estos pacientes.

BIBLIOGRAFÍA

1. Rajamohan F, Reyes AR, Tu M, Nedoma NL, Hoth LR, Schwaid AG, et al. Crystal structure of human lysosomal acid lipase and its implications in cholesteryl ester storage disease. J Lipid Res. 2020 Aug 1;61(8):1192–202.

2. Reiner Ž, Guardamagna O, Nair D, Soran H, Hovingh K, Bertolini S, et al. Lysosomal acid lipase deficiency -An under- recognized cause of dyslipidaemia and liver dysfunction. Atherosclerosis. 2014 Jul 1;235(1):21–30.

3. Siuffi-Campo S, Londoño-García R, Espinosa-Herrera YP, Pérez-Cadavid JC, Muñoz-Maya OG. Deficiencia de lipasa ácida lisosomal, una enfermedad subdiagnosticada. Reporte de caso. Hepatología. 2022 Jan 20;3(1):97–105.

4. Ezgü F. Safety of sebelipase alfa for the treatment of lysosomal acid lipase deficiency. Expert Opin Drug Saf. 2022;21(2):149–55.

Caso 43 TNE PANCREÁTICO CON METÁSTASIS HEPÁTICAS EN CONTEXTO DE NEUROFIBROMATOSIS TIPO 1

AUTORES Y CENTROS DE TRABAJO

Doulatram Gamgaram, V.K.; Ruiz García, I.; Hevilla Sánchez, F.

- *Hospital Regional Universitario de Málaga*

CASO CLÍNICO

Varón de 68 años procedente de Irlanda, diagnosticado hace 20 años de neurofibromatosis tipo 1. Intervenido de feocromocitoma derecho en 2005. Presenta ingreso reciente por colecistitis aguda tratada de forma conservadora con antibioterapia. En TAC de abdomen se observa lesión en proceso uncinado de 1.8 cm compatible con tumor neuroendocrino. A nivel hepático se observan lesiones en segmentos V, VI, VII y VIII sugestivas de microabscesos. Vesícula distendida, con colelitiasis y barro biliar, con leve engrosamiento de pared.

Se realiza PET-FDG con lesión hipermetabólica en proceso uncinado (SUvmáx 5.09). Se solicita estudio analítico resultando el TNE no funcionante, no se muestra captación en gammagrafía de receptores de somatostatina (Octreoscan). Se realiza ecoendoscopia para obtener muestra de la lesión pancreática, los resultados son de tumor neuroendocrino bien diferenciado (G1), KI 67<1%, mitosis 0/10 CGA.

En comité de tumores se decide solicitar RM de abdomen (ver evolución de los microabscesos) y solicitud de PET-TC con F18-DOPA En RM abdomen se observan múltiples lesiones hepáticas compatibles con metástasis y la lesión pancreática conocida de 20x19mm. (imagen 1) En el PET no se observan depósitos patológicos. Se solicita PET/TC con Ga68-DOTATOC en el que tampoco se ve captación.

Imagen 1: *Lesión de 19 x 20 mm, localizada en cabeza/proceso uncinado, que presenta restricción a la difusión sugestiva de tumor neuroendocrino*

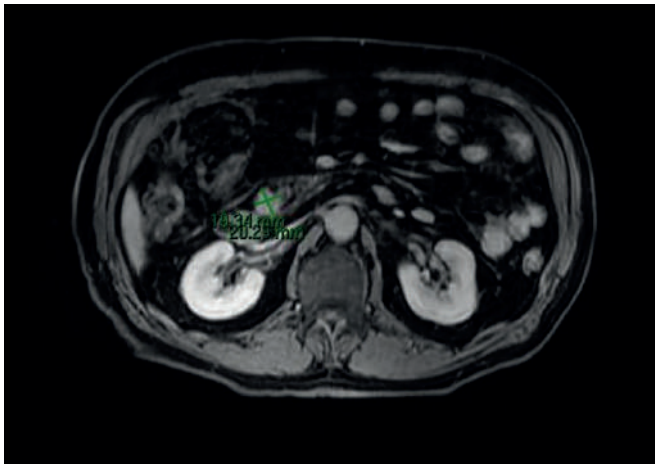

Se deriva al paciente a Oncología Médica y se inicia tratamiento con Everolimus 10mg/ 24 horas, presenta reacción cutánea generalizada, por lo que se decide no continuar con el tratamiento.

Se comenta nuevamente en el comité de tumores y se decide intervención quirúrgica en 2 tiempos. Se realiza primero la duodenopancreatectomía cefálica con preservación pilórica con resultado de tumor neuroendocrino bien diferenciado, G1, de 2.2 cms, extensa invasión vascular-linfática y afectación ganglionar (18).

Posteriormente se realizó la resección de las lesiones hepáticas, se realizan 2 en segmento II, 2 en segmento III, 1 en segmento IVa, 2 en segmento V, 1 en segmento VI inferior, 2 en

segmento VIII. Los resultados anatomopatológicos son de metástasis de tumor neuroendocrino bien diferenciado.

El caso expuesto muestra la importancia del manejo multidisciplinar para el diagnóstico, tratamiento y seguimiento de los tumores neuroendocrinos.

DISCUSIÓN

NEUROFIBROMATOSIS TIPO 1

La NF1, anteriormente conocida como enfermedad de von Recklinghausen, presenta una herencia autosómica dominante con una incidencia aproximada de 1/2600-3000 personas. Aproximadamente la mitad de los casos son hereditarios y la otra mitad se produce por mutaciones esporádicas.

La NF1 se produce por variantes patogénicas en el gen NF1, ubicado en el cromosoma 17q11.2. El gen codifica la proteína neurofibroma, que presenta actividad inhibitoria de la vía RAS por lo que actúa como un gen supresor de tumores.

Las manifestaciones clínicas de la neurofibromatosis tipo 1 son:

- Máculas café con leche, se trata de la primera manifestación con mucha frecuencia. Aproximadamente el 95% de los adultos con NF tipo 1 presentan máculas café con leche.

- Efélides: En región axilar o inguinal (signo de Crowe), aparecen más tarde que las máculas café con leche (habitualmente a los 3-5 años)

- Nódulos de Lisch: Son hamartomas pigmentarios en el iris, se observa en el 90% de los adultos con NF tipo-1.

- Neurofibromas: Son tumores benignos de la vaina de los nervios periféricos que se componen de una mezcla de células de Schwann, fibroblastos, células perineurales y mastocitos. Según su localización se clasifican en:
  1. Cutáneos: son el tipo más común, se localizan fundamentalmente en el tronco, tienen un comportamiento benigno.
  2. Plexiformes: se presenta en el 50% de los pacientes, se sitúan en las raíces nerviosas. Suelen tener también un comportamiento benigno, aunque podrían malignizar, lo cual debe sospecharse ante su aumento de tamaño o ante la aparición clínica de dolor.
  3. Subcutáneos: lesiones nodulares que crecen por debajo de la piel.

- Glioma del nervio óptico: Se presentan en aproximadamente el 15% de los niños menores de 6 años, suelen ser astrocitomas pilocíticos de bajo grado. En niños con tumores que afecten al quiasma óptico, pueden presentar pubertad prematura o tardía por lesión hipotalámica.

- Otras neoplasias: Los pacientes con NF tipo 1 presentan mayor riesgo de rabdomioscarcoma, tumores del estroma gastrointestinal, feocromocitomas, tumores neuroendocrinos, leucemia mielomonocítica juvenil, cáncer de mama, de ovario y melanoma

- Manifestaciones esqueléticas: Displasias óseas (la displasia del ala del esfenoides es características), pseudoartrosis, talla baja, escoliosis, osteoporosis

- Manifestaciones neurológicas: Disfunción cognitiva, problemas de aprendizaje, macrocefalia, neuropatía periférica, convulsiones.

El diagnóstico, se basa en los criterios NIH, siendo necesario la presencia de dos o más

criterios (o uno si hay antecedentes familiares de primer grado):

- ≥2 neurofibromas de cualquier tipo (o 1 neurofi broma plexiforme).
- ≥6 máculas "café con leche" (con un diámetro ≥5 mm en prepuberales o ≥15 mm en postpuberales).
- Efélides en región axilar o inguinal
- ≥2 nódulos de Lisch.
- Lesiones óseas características (cifoescoliosis, displasias óseas, pseudoartrosis congénita de tibia o radio).
- Glioma del nervio óptico.
- Una variante patogénica heterocigota de *NF1*

Se pueden realizar pruebas genéticas para confirmar el diagnóstico en casos dudosos y para realizar el screening familiar/ perinatal ((actualmente, son identificables el 95% de las mutaciones causantes de la enfermedad).

Las personas con NF1 deben ser atendidas por un equipo multidisciplinario de especialistas dedicados durante toda su vida. La atención longitudinal a personas con NF1 tiene como objetivo la detección temprana y el tratamiento sintomático de las complicaciones a medida que ocurren.

TUMOR NEUROENDOCRINO PANCREÁTICO

Los tumores neuroendocrinos pancreáticos son en general raros; tienen una incidencia de ≤1 caso por 100 000 personas por año y representan del 1 al 2 por ciento de todos los tumores pancreáticos. Los TNE pancreáticos representan menos del 3 por ciento de las neoplasias pancreáticas primarias. Aunque pueden manifestarse a cualquier edad, ocurren con mayor frecuencia entre la cuarta y la sexta década de la vida.

La mayoría de los TNE pancreáticos son esporádicos, pero pueden estar asociados con endocrinopatías hereditarias, incluida la neoplasia endocrina múltiple tipo I (MEN1), el síndrome de Von Hippel-Lindau (VHL), la neurofibromatosis tipo I (NF1) y la esclerosis tuberosa (tabla 2) . Aproximadamente del 80 al 100 por ciento de los pacientes con MEN1, hasta el 20 por ciento de los pacientes con VHL, el 10 por ciento de los pacientes con NF1 y el 1 por ciento de los pacientes con esclerosis tuberosa desarrollarán un TNE pancreático durante su vida.

El índice Ki-67 y el índice mitótico clasifican a estos tumores en G1,2 (bien diferenciados) y G3 (pobremente diferenciados con Ki-67 >20).

La cirugía continúa siendo el único tratamiento curativo en los casos de enfermedad localizada (G1, G2) >2 cm. Es importante realizar tratamiento médico previo a cirugía en caso de tumor funcionante.

En el caso de tumores G1 y G2 con metástasis hepáticas, muy pocos casos son candidatos a resección. En la enfermedad hepática irresecable, es posible realizar tratamiento locorregional con radiofrecuencia, quimioembolización o radioembolización.

En TNE avanzados, la elevada expresión de receptores de somatostatina, alta vascularización y alteración en diferentes rutas de señalización facilitan el empleo de terapia sistémica. Disponemos de cuatro grandes grupos de tratamiento médico:

– Análogos de somatostatina (octeótrido y lanreótido): tratamiento de primera línea en TNE bien diferenciados G1-G2, con Ki67<20%.

– Terapias dirigidas: Contra la angiogénesis (bevacizumab y sunitinib) e inhibidores de la

vía mTOR (everolimus oral, temsirolimus intravenoso).

– Quimioterapia (platinos): Tratamiento de primera línea en TNE pobremente diferenciados G3, con mayor índice proliferativo Ki67>20%

– Terapia con radionúclidos (Lu-DOTA-TATE): En nuestro país autorizada desde enero 2018 por la AEMPS. Indicado en TNE gastroenteropancreáticos metastásicos o inoperables, bien diferenciados (G1, G2) en progresión con análogos de somatostatina con sobreexpresión de receptores de somatostatina

BIBLIOGRAFÍA

1. Farschtschi S, Mautner VF, McLean ACL, Schulz A, Friedrich RE, Rosahl SK. The Neurofi bromatoses. Dtsch Arztebl Int. 2020 May 15;117(20):354-360.
2. Ruggieri M, Huson SM. The clinical and diagnostic implications of mosaicism in the neurofibromatoses. Neurology 2001; 56:1433.
3. Al-Sharefi A, Javaid U, Perros P, et al. Clinical Presentation and Outcomes of Phae-ochromocytomas/Paragangliomas in Neurofibromatosis Type 1. Eur Endocrinol 2019; 15:95.
4. Ejerskov C, Krogh K, Ostergaard JR, et al. Gastrointestinal Symptoms in Children and Adolescents With Neurofibromatosis Type 1. J Pediatr Gastroenterol Nutr 2018; 66:872.
5. Klimstra DS, Kloppell G, La Rosa S, Rindi G. Classification of neuroendocrine neoplasms of the digestive system. In: WHO Classification of Tumours: Digestive System Tumours, 5th ed, WHO Classification of Tumours Editorial Board (Ed), International Agency for Research on Cancer, Lyon 2019. p.16.
6. Dasari A, Shen C, Halperin D, et al. Trends in the Incidence, Prevalence, and Survival Outcomes in Patients With Neuroendocrine Tumors in the United States. JAMA Oncol 2017; 3:1335.
7. Norlén O, Stålberg P, Zedenius J, Hellman P. Outcome after resection and radiofrequency ablation of liver metastases from small intestinal neuroendocrine tumours. Br J Surg 2013; 100:1505.

Caso 44 HIPOGONADISMOS EN ENDOCRINOLOGÍA. CUANDO TRATARLOS NO ES SUFICIENTE

AUTORES Y CENTROS DE TRABAJO

Hernández Reina, C.; Dueñas Disotuar, S.; De Lara Rodríguez, I.; González Gracia, L.; Oulad Ahmed, B.; Amuedo Domínguez, S.; Canelo Moreno, J.M.; Baena Ariza L; Torres Degayón S.; Soto Moreno, A.

- *Servicio de Endocrinología y Nutrición. Hospital Universitario Virgen del Rocío, Sevilla*

INTRODUCCIÓN

El hipogonadismo es un trastorno endocrino caracterizado por el déficit de hormonas sexuales o un fallo en la acción de las mismas. Sabemos que puede deberse a un defecto a nivel gonadal, lo que conocemos como hipogonadismo primario o hipergonadotropo, o bien a nivel del eje hipotálamo-hipofisario en cuyo caso hablamos de hipogonadismo secundario o hipogonadotropo. Determinar el origen del hipogonadismo es fundamental para llevar a cabo un correcto abordaje terapéutico.

CASO CLÍNICO

Presentamos el caso de un varón que consultó a los 13 años en las consultas de Endocrinología por talla baja. Al historiar al paciente, no presentaba ningún antecedente médico de interés. A la exploración física, medía 146,5 cm (p2, -2.5 DE), presentaba un IMC de 18.17 kg/m2, un grado de desarrollo puberal G1-G2 y un volumen testicular de 5 cc. La edad ósea estaba retrasada 2 años y la talla diana adulta calculada era 168 ± 5 cm. No presentaba anosmia. Analíticamente se objetivaron los siguientes valores: testosterona 0.6 nmol/l, FSH 0.6 Ui/l y LH 0.1Ui/l; lo que resultaba compatible con niveles hormonales prepuberales. Para el estudio de talla baja, se llevaron a cabo tanto el test de hipoglucemia insulínica como la estimulación con ejercicio, siendo este último normal, motivo por el cual se descartó tratamiento con GH. Durante el seguimiento y dado que a la edad de 17 años persistían valores prepuberales de gonadotropinas y testosterona baja, se realizó un test de estímulo con LHRH cuyo resultado fue de no respuesta. Además se practicó un TC y RM hipofisaria que resultaron normales. La velocidad de crecimiento del paciente fue de 3.6-4 cm/año, llegando a alcanzar una estatura de 169.5 cm a los 19 años, con desarrollo puberal G3. En ese momento, se inició tratamiento con undecanoato de testosterona 1000 mg/trimestral. Tras 2-3 años de tratamiento, el paciente pierde seguimiento y reaparece a la edad de 34 años en nuestras consultas, sin tratamiento y con un patrón hormonal en analítica de hipogonadismo hipogonadotropo. Además se realiza densitometría ósea que muestra datos compatibles con osteoporosis (T-score en columna lumbar -2,9 y T-score en fémur izquierdo -3).

Con el objetivo de encontrar la causa del hipogonadismo, se solicitó nueva RM hipofisaria y, esta vez sí, estudio genético en busca de mutaciones que pudiesen justificarlo. Para nuestra sorpresa, el estudio genético identificó en homocigosis una variante patogénica en el gen HFE asociada a hemocromatosis, que como sabemos puede ser una causa infrecuente de hipogonadismo. A raíz de dicho hallazgo se realizó despistaje de otras complicaciones asociadas a esta enfermedad.

DISCUSIÓN

El diagnóstico de hipogonadismo masculino se basa en signos y síntomas clínicos junto con niveles de testosterona disminuidos. La presentación clínica dependerá de la edad de debut. Para llevarlo a cabo es necesario recoger una historia clínica completa que recabe información acerca de la historia familiar, enfermedades sistémicas, consumo de fármacos o tóxicos, hábitos alimentarios y actividad física.[1] Además debemos realizar una evaluación auxológica correcta que incluya peso, talla, velocidad de crecimiento, evaluación del desarrollo puberal así como rasgos sindrómicos.[2] Para que los valores analíticos de testosterona sean fiables, necesitaremos al menos dos determinaciones matutinas. También es necesario conocer los niveles de LH y FSH para valorar el origen del defecto y determinar si el hipogonadismo es primario o secundario.

Es importante recordar que el retraso puberal se debe hasta en un 60% de casos al retraso constitucional de crecimiento y pubertad (RCCP). Este supone la causa más común de talla baja y retraso puberal, afectando al 2% de los adolescentes, principalmente varones los cuales presentan antecedentes familiares de retraso puberal hasta en un 50-75% de casos. Característicamente, estos sujetos sufren una desaceleración del crecimiento durante la edad puberal que recuperan espontáneamente más adelante así como un retraso en la maduración ósea. El diagnóstico de RCCP requiere de la exclusión de otras posibles causas, principalmente patologías orgánicas, genéticas o nutricionales. En estos pacientes el tratamiento hormonal no estaría indicado a menos que supusiese un distrés psicológico importante.[2]

Distinguir de forma correcta el RCCP del hipogonadismo hipogonadotropo permanente es especialmente difícil durante una evaluación inicial, ni siquiera los niveles de GnRH basales o estimulados son capaces de diferenciarlos. Recientemente, se ha establecido la utilidad de nuevos biomarcadores como la inhibina B para el correcto diagnóstico de estas entidades.[2]

Los posibles orígenes del hipogondismo secundario, como el de nuestro caso, se clasifican en congénitos o adquiridos. Las formas congénitas pueden presentarse como hipogonadismos aislados en los que el resto de hormonas hipotálamo-hipofisarias permanecen intactas, o bien combinados, que se caracterizan por el déficit de múltiples hormonas hipofisarias que constituyen entidades genéticas aún menos prevalentes (algunos genes afectados en estos casos son HESX1, PROP1, LHX3 y LHX4)[1]. La causa más representativa de hipogonadismo secundario congénito aislado es el síndrome de Kallmann que asocia anosmia y malformaciones. El primer gen asociado a este síndrome fue ANOS1 (un gen ligado al cromosoma X previamente conocido como KAL1) que codifica la proteína anosmina 1. Posteriormente se han identificado otros genes que codifican proteínas que trabajan conjuntamente con la anosmina 1 como FGFR1, KISS1 y KISS1R. Existen además otros síndromes que cursan con hipogonadismo aislado como el son el Prader-Willi o el CHARGE.

Entre las causas de hipogonadismo hipogonadotropo adquirido destacan los tumores del área selar o paraselar (craneofaringiomas, prolactinomas, germinomas…), radioterapia, cirugía, traumatismos, enfermedades infiltrativas (sarcoidosis, hemocromatosis, histiocitosis…), hipofisitis secundaria a inmunoterapia o infecciones del SNC.[3]

En la hemocromatosis, una absorción excesiva de hierro conduce a su depósito en diversos órganos, determinando la disfunción de los mismos.[5] El hipogonadismo es la endocrinopa-

tía no diabética más frecuente de esta entidad y se produce debido al depósito de hierro en las células gonadotropas hipofisarias. El diagnóstico de esta enfermedad pasa por determinar valores de hierro, ferritina y transferrina sérica, así como el índice de saturación de la transferrina. Este defecto gonadal podría ser reversible mediante el tratamiento precoz de la hemocromatosis con flebotomías, en cuyo caso se debería retirar el tratamiento hormonal sustitutivo una vez que los valores de hierro se normalizasen y poder así reevaluar la función gonadal.[6] El diagnóstico de esta entidad, permitiría no solo filiar el hipogonadismo sino poder prevenir otras complicaciones asociadas como la cirrosis o la miocardiopatía que, a fin de cuentas, condicionarían el pronóstico de nuestro paciente.

Presentamos este caso clínico con el objetivo de señalar la importancia de no solo tratar sino filiar el hipogonadismo de manera adecuada, ya que el pronóstico, comorbilidad y tipo de seguimiento requerido por el paciente dependerán siempre de la causa del mismo.

BIBLIOGRAFÍA

1. Richard-Eaglin A. Male and Female Hypogonadism. Nurs Clin North Am. 2018 Sep;53(3):395-405. doi: 10.1016/j.cnur.2018.04.006.
2. Gaudino R, De Filippo G, Bozzola E, Gasparri M, Bozzola M, Villani A, Radetti G. Current clinical management of constitutional delay of growth and puberty. Ital J Pediatr. 2022 Mar 24;48(1):45. doi: 10.1186/s13052-022-01242-5.
3. Salonia A, Rastrelli G, Hackett G, Seminara SB, Huhtaniemi IT, Rey RA, Hellstrom WJG, Palmert MR, Corona G, Dohle GR, Khera M, Chan YM, Maggi M. Paediatric and adult-onset male hypogonadism. Nat Rev Dis Primers. 2019 May 30;5(1):38. doi: 10.1038/s41572-019-0087-y.
4. Grupo de trabajo de la Sociedad Española de Endocrinología y Nutrición (SEEN). Manual de Endocrinología y Nutrición de la SEEN. Edición online. https://manual.seen.es/home
5. Kowdley, Kris V.; Brown, Kyle E.; Ahn, Joseph; Sundaram, Vinay (2019). ACG Clinical Guideline. The American Journal of Gastroenterology, 114(8), 1202–1218. doi:10.14309/ajg.0000000000000315
6. Pelusi C, Gasparini DI, Bianchi N, Pasquali R. Endocrine dysfunction in hereditary hemochromatosis. J Endocrinol Invest. 2016 Aug;39(8):837-47. doi: 10.1007/s40618-016-0451-7.

Caso 45 INVASIÓN FÚNGICA TIROIDEA EN PACIENTE CON INMUNOTERAPIA

AUTORES Y CENTROS DE TRABAJO

Martínez Silla, E.; Andreo López, M.C.; Redondo Torres, E.; Rodríguez Juárez, R.; García Sánchez, J.

- *Servicio de Endocrinología y Nutrición. Hospital Universitario San Cecilio, Granada*

CASO CLÍNICO

Varón de 79 años en seguimiento por el servicio de Hematología por una leucemia linfática crónica de reciente diagnóstico. Se encuentra en tratamiento activo para la leucemia con ibrutinib como primera línea. Entre sus antecedentes personales, hipertensión arterial, diabetes mellitus tipo 2 con buen control metabólico, dislipemia y síndrome de apnea del sueño. Acude a Urgencias por fiebre asociada a sudoración profusa y tos productiva desde hace una semana. No refiere otra sintomatología por órganos y aparatos. A la exploración, consciente, orientado, con crepitantes bibasales y sibilantes generalizados a la auscultación respiratoria.

Es ingresado en Hematología con juicio clínico de sepsis de origen respiratorio en paciente inmunodeprimido. Durante el ingreso presenta evolución tórpida a pesar de antibioterapia, persistiendo picos febriles asociados a disminución del nivel de consciencia y deterioro del estado general. Se solicitan nuevas pruebas de imagen para filiar el cuadro que informan: masa pulmonar que sugiere aspergilosis pulmonar angioinvasiva en TC de tórax y lesión en ganglios de la base que sugiere infección por criptococcus en RMN craneal. Además, PCR positiva para P. jirovecii en lavado broncoalveolar. Tras ajustar tratamiento a resultados, y no observarse mejoría clínica, se solicita PET-TC para descartar causa hematológica de la fiebre. Informa de intenso hipermetabolismo irregular tiroideo y áreas quístico-necróticas sobre bocio intratorácico.

A la anamnesis, el paciente no refiere antecedentes personales o familiares de patología tiroidea. Tampoco presenta clínica hipertiroidea. Sí refiere cambios en la voz y molestias compresivas cervicales (disfonía y disfagia). En la analítica: TSH 0.02 (VN 0.38-5.33), FT4 1.15 (VN 0.38-1.5), FT3 1.77 (VN 2.5-3.9), tiroglobulina 0.1 (VN 1.6-50), anticuerpo anti peroxidasa tiroidea 0.5 (VN 0-10), anticuerpo anti receptor TSH 0.82 (0-1.75). TSH previas en valores normales. En la ecografía tiroidea describen un bocio multinodular con nódulo TIRADS 4 de 3.3 cm de diámetro en el lóbulo tiroideo izquierdo, además de adenopatías sospechosas de malignidad en región supraclavicular izquierda. Tras los hallazgos en la ecografía se solicita gammagrafía tiroidea. Esta informa de nódulo frío en lóbulo tiroideo izquierdo, que coincide topográficamente con el nódulo TIRADS 4 descrito previamente. Se realiza PAAF del nódulo tiroideo y posterior cultivo donde se observa: inflamación mixta con elementos granulomatosos y presencia de hifas fúngicas no tabicadas, gruesas y con salida a 90º, compatibles con mucor.

Se inicia tratamiento antifúngico intravenoso dirigido, con mejoría clínica del paciente, por lo que se procede al alta hospitalaria con seguimiento posterior.

DISCUSIÓN

La mucormicosis invasiva es una infección que suele afectar a población inmunocomprometida. La diabetes mellitus, neoplasias hematológicas, pacientes trasplantados, así como en tratamiento inmunosupresor son factores de riesgo para desarrollar la enfermedad. (1)

En este caso, el paciente había sido diagnosticado de leucemia linfática crónica hacía 2 meses y se encontraba en tratamiento con ibrutinib. A pesar de ser considerado menos inmunosupresor que la quimioterapia convencional, el tratamiento con ibrutinib, un inhibidor de la tirosina quinasa, se ha visto asociado a infecciones fúngicas invasivas, especialmente en los primeros meses de tratamiento (1).

La afectación tiroidea en la mucormicosis es poco frecuente y presenta una alta mortalidad (2). En la mayoría de los casos descritos, la invasión del tiroides ocurre por propagación hematógena o linfática en el contexto de una infección diseminada, siendo la afectación aislada del tiroides muy rara.

La infección presenta rápida progresión y una de sus complicaciones más graves a nivel tiroideo es la compresión de la vía aérea superior o su colapso debido a la parálisis de las cuerdas vocales. (3) En nuestro caso, el paciente presentaba molestias compresivas cervicales y disfonía que habían progresado durante el ingreso. Al ser la infección fúngica tiroidea tan atípica, un alto índice de sospecha es crucial para el diagnóstico precoz.

El diagnóstico de la mucormicosis tiroidea se confirma mediante biopsia del tejido o cultivo del hongo, aunque este último presenta una baja sensibilidad. A nivel anatomopatológico, la evidencia de licuefacción de la glándula tiroidea en pacientes inmunocomprometidos debería hacernos sospechar una infección oportunista. (1)

En cuanto al tratamiento, la combinación de terapia antifúngica intravenosa y desbridamiento quirúrgico del tejido tiroideo afectado es esencial para prevenir la diseminación de la infección y propagación a tejidos adyacentes. (2,4) La duración del tratamiento antifúngico dependerá de la resolución de los signos de lesiones activas en pruebas de imagen, mejoría clínica del paciente, así como de su estado de inmunosupresión. (5)

BIBLIOGRAFÍA

1. Ghez, D., Calleja, A., Protin, C., Baron, M., Ledoux, M.-P., Damaj, G. et al. (2018). Early-onset invasive aspergillosis and other fungal infections in patients treated with ibrutinib. Blood, 131(17), 1955–1959.
2. Teo, S. C. F., Fu, E. W. Z., Bundele, M. M., Hoe, J. et al. (2022). Intravascular large B-cell lymphoma associated with sudden stridor arising from thyroid mucormycosis and concomitant bacterial infection. Annals of the Academy of Medicine, Singapore, 51(3), 189–191.
3. Prasad, N., Manjunath, R., Bhadauria, D., Marak, R. S. K., Sharma, R. K., Agarwal, V., Jain, M., & Gupta, A. (2018). Mucormycosis of the thyroid gland: A cataclysmic event in renal allograft recipient. Indian Journal of Nephrology, 28(3), 232.
4. Suo, L., & Dunn, J. J. (2020). The brief case: Cutaneous fungal infection in a pediatric patient with newly diagnosed acute Lymphocytic leukemia. Journal of Clinical Microbiology, 58(3).
5. Yong, J. Y., Chong, K. L., Gan, W. F., & Zaidan, N. Z. (2023). Mucormycosis: A case series. Cureus.

Caso 46 UNA CAUSA INFRECUENTE DE INSUFICIENCIA ADRENAL E HIPOGONADISMO SECUNDARIO

AUTORES Y CENTROS DE TRABAJO

Hayón Ponce, M. (1); De Gusmão Ramos Marques Pinto, M.I. (2); Blánquez Martínez, D. (3); Hassan Bennis, M. (4)

- *(1) Endocrinología y Nutrición, Hospital Universitario de Ceuta*
  (2) Medicina Familiar y Comunitaria, Hospital Universitario de Ceuta
  (3) Farmacia Hospitalaria, Hospital Universitario de Ceuta
  (4) Oncología Médica, Hospital Universitario de Ceuta

El acetato de megestrol (AM) es un progestágeno sintético que se utiliza frecuentemente para estimular el apetito en pacientes con caquexia cancerosa (1). El AM puede producir multiples efectos secundarios entre los que destacan los eventos tromboembólicos. Además de la enfermedad tromboembólica, el AM puede causar supresión sintomática del eje hipotálamo-hipofisario-suprarrenal (HPA) (2) y en pacientes masculinos, también puede producir una deficiencia de andrógenos al suprimir el eje gonadal (3, 4).

A continuación, presentamos el caso de un paciente con cáncer de recto metastásico en tratamiento con AM que presentó supresión tanto del eje suprarrenal como gonadal.

Varón de 76 años con cáncer de recto metastásico, tratado mediante resección transanal, quimioterapia y radioterapia neoadyuvante, remitido desde Oncología por cifras de cortisol basal < 1 µg/dL. Estaba en tratamiento con capecitabina 2150 mg cada 24h, calcifediol 0.266mcg cada 15 días, colestiramina 4g cada 12 horas, venlafaxina 225mg cada 24h, rosuvastatina 10mg y acetato de megestrol 800mg cada 24h. Refería disminución del apetito, fatiga y sensación de mareo al ponerse de pie.

En la exploración física, el paciente estaba hemodinámicamente estable y no mostraba signos de insuficiencia suprarrenal.Se descartó tratamiento previo con corticoides. Se solicitó una nueva analítica para confirmar los resultados, en la que destacaba cortisol a las 8 A.M de 1.6 ug/dL (VN 3.7-19.4 ug/dL), ACTH 5 pg/ml (VN 7-63 pg/ml) , testosterona total 0.98 ng/ml (VN 1.27-10.2 ng/ml), FSH 2.3 UI/L (VN 0.95-11.95UI/L) ,LH 0.40 UI/L (VN 0.57-12.07UI/L). El resto de hormonas hipofisarias, suprarrenales y electrolitos fueron normales. La RMN hipofisaria fue normal.

Tras excluir todas las posibles causas, se consideró que el acetato de megestrol era responsable de su hipocortisolismo e hipogonadismo secundario. Se recomendó al paciente que suspendiera el acetato de megestrol de forma progresiva y se indicó tratamiento sustitutivo con hidroaltesona 20mg 1 comprimido en desayuno y 1/2 comprimido en la merienda. Tras la instauración del tratamiento el paciente refería notable mejoría clínica; tras 3 meses se suspendió el tratamiento sustitutivo con hidroaltesona y se normalizaron los valores de ACTH (12,5 pg/ml), cortisol (17,2 µg/dl) y testosterona 1.47 ng/ml.

DISCUSIÓN

El AM ha demostrado estimular el apetito en pacientes con anorexia y caquexia cancerosa. Sin embargo, se han descrito múltiples efectos secundarios que incluyen tromboembolismo, hiperglucemia, síndrome de Cushing , insuficiencia suprarrenal (IA) e hipogonadismo (5).

El AM tiene propiedades similares a los glucocorticoides con un 46% de afinidad por los receptores de glucocorticoides en comparación con el 25% del cortisol (6). Debido a esta alta afinidad, el AM se ha asociado con síntomas como hiperglucemia, diabetes y síndrome de Cushing (7). Sin embargo, la fisiopatología de la IA inducida por AM no está del todo clara. Se sugiere que el AM podría tener propiedades duales agonistas y antagonistas del receptor de glucocorticoides (agonista débil de los receptores de glucocorticoides y antagonista de los glucocorticoides endógenos más potentes), o una mayor capacidad del AM para suprimir el eje HPA que de ejercer actividad glucocorticoide periférica (7). Otra posible explicación es que la IA pueda deberse al incumplimiento de la medicación por parte de los pacientes o debido a un estado de estrés que sobrecarga el eje HPA ya suprimido (8).Por estos motivos, el AM nunca debe suspenderse bruscamente, sino que se deben considerar dosis de esteroides progresivas en situaciones de estrés que puedan desencadenar una IA aguda.

El AM también puede producir hipogonadismo. Existen varias hipótesis de sus posibles causas desencadenantes aunque se desconoce el mecanismo exacto del hipogonadismo inducido por AM.En el estudio de Bodenner (9), se observó una disminución del 50% en los niveles de LH y un aumento en los niveles de prolactina; mientras que el grupo de Geller (10), observaron que el tratamiento con AM disminuía el número de receptores de andrógenos.

En nuestro caso, el eje HPA estaba suprimido, como lo demuestra el cortisol matutino indetectable y los niveles de testosterona y LH eran inferiores al rango de normalidad. Sin embargo, el paciente no refería síntomas evidentes de IA ni de hipogonadismo.

La IA y el hipogonadismo pueden pasar desapercibidos en pacientes con cáncer avanzado, ya que se puede presentar con síntomas inespecíficos que incluyen fatiga, dolor en las articulaciones, anorexia, molestias gastrointestinales, hipoglucemia, trastornos del sueño y falta de concentración. Aunque el hipogonadismo puede no presentarse de manera tan aguda como la IA ni causar la muerte, debe ser valorado, ya que tiene consecuencias a largo plazo como son el riesgo de osteoporosis, sarcopenia y aumento de la grasa corporal.

Por lo tanto, se debe considerar la monitorización tanto del HPA como del eje gonadal en pacientes que reciben AM y es necesaria una mayor conciencia del impacto de la MA en ambos ejes.

BIBLIOGRAFÍA

1. Pascual Lopez A, Roque i Figuls M, Urrutia Cuchi G, Berenstein EG, Almenar Pasies B, Balcells Alegre M, et al. Systematic review of megestrol acetate in the treatment of anorexia-cachexia syndrome. J Pain Symptom Manage. 2004;27(4):360-9.
2. Delitala AP, Fanciulli G, Maioli M, Piga G, Delitala G. Primary symptomatic adrenal insufficiency induced by megestrol acetate. Neth J Med. 2013;71(1):17-21.
3. McKone EF, Tonelli MR, Aitken ML. Adrenal insufficiency and testicular failure secondary to megestrol acetate therapy in a patient with cystic fibrosis. Pediatr Pulmonol. 2002;34(5):381-3.
4. Dev R, Del Fabbro E, Bruera E. Association between megestrol acetate treatment and

symptomatic adrenal insufficiency with hypogonadism in male patients with cancer. Cancer. 2007;110(6):1173-7.

5. Ruiz Garcia V, Lopez-Briz E, Carbonell Sanchis R, Gonzalvez Perales JL, Bort-Marti S. Megestrol acetate for treatment of anorexia-cachexia syndrome. Cochrane Database Syst Rev. 2013;2013(3):CD004310.

6. Kontula K, Paavonen T, Luukkainen T, Andersson LC. Binding of progestins to the glucocorticoid receptor. Correlation to their glucocorticoid-like effects on in vitro functions of human mononuclear leukocytes. Biochem Pharmacol. 1983;32(9):1511-8.

7. Mann M, Koller E, Murgo A, Malozowski S, Bacsanyi J, Leinung M. Glucocorticoidlike activity of megestrol. A summary of Food and Drug Administration experience and a review of the literature. Arch Intern Med. 1997;157(15):1651-6.

8. Leinung MC, Liporace R, Miller CH. Induction of adrenal suppression by megestrol acetate in patients with AIDS. Ann Intern Med. 1995;122(11):843-5.

9. Bodenner DL, Medhi M, Evans WJ, Sullivan DH, Liu H, Lambert CP. Effects of megestrol acetate on pituitary function and end-organ hormone secretion: a post hoc analysis of serum samples from a 12-week study in healthy older men. Am J Geriatr Pharmacother. 2005;3(3):160-7.

10. Geller J, Albert J, Geller S. Acute therapy with megestrol acetate decreases nuclear and cytosol androgen receptors in human BPH tissue. Prostate. 1982;3(1):11-5.

Caso 47 OTRA CAUSA DE ELEVACIÓN DE CATECOLAMINAS MÁS ALLÁ DEL FEOCROMOCITOMA

AUTORES Y CENTROS DE TRABAJO

Navarro-Pelayo Torres, I. (1); Fokina, T. (1); Vico-Jiménez, J. (1); Siles-Guerrero, V. (2); Muñoz-Garach, A. (2); López-De la Torre Casares, M. (2)

- *(1) Servicio de Cardiología*
  (2) Servicio de Endocrinología y Nutrición
  Hospital Universitario Virgen de las Nieves, Granada

INTRODUCCIÓN

El feocromocitoma es una neoplasia secretora de catecolaminas procedente de la médula suprarrenal, que está presente en menos del 0,2% de los pacientes con hipertensión arterial (HTA). Afecta por igual a ambos sexos y se concentra en la población entre la cuarta y la quinta década de la vida. Hasta el 60% de ellos son incidentalomas, siendo algunos esporádicos y otros debidos a un síndrome familiar[1].

Una de las situaciones en las que se puede sospechar un feocromocitoma es ante una HTA resistente a la terapia con tres o más fármacos. Esta HTA se presenta típicamente en forma de paroxismos, aunque también puede ser mantenida. La determinación de catecolaminas en sangre y orina, así como el estudio del hiperaldosteronismo y del hipercortisolismo deben formar parte del estudio de la HTA secundaria.

Como exponemos en el siguiente caso, en ocasiones, los diagnósticos finales son complejos y nos pueden llegar a sorprender.

PRESENTACIÓN DEL CASO

Presentamos el caso de un hombre de 57 años con antecedentes personales de hipercolesterolemia, HTA desde hace 10 años con proteinuria en rango no nefrótico, temblor de reposo y síndrome parkinsoniano estudiado por Neurología, en tratamiento con antiparkinsonianos. Tiene padre con diagnóstico de enfermedad de Párkinson y abuela paterna con temblor esencial.

Es derivado al servicio de Endocrinología desde las consultas externas de Medicina Interna por sospecha de feocromocitoma tras estudio patológico de HTA secundaria, hecho por mal control de la tensión desde hace un año a pesar de tres fármacos antihipertensivos. Los valores analíticos en orina de dopamina fueron de 20.799µg/24h (65-450), de noradrenalina 129µg/24h (15-90) y de adrenalina 4,5µg/24h (0,5-30). Se realizó un TAC de abdomen sin contraste intravenoso que fue informado como normal, sin encontrar alteraciones en las glándulas suprarrenales ni nódulos extradrenales.

El paciente no había presentado en ningún momento clínica de palpitaciones, diaforesis, cefalea, *flushing* o dolor torácico. Se repitió el estudio analítico a fin de descartar un error de laboratorio dados los niveles elevados tan extremos de dopamina. Además, se completó el estudio de causas de HTA secundaria incluyendo el estudio de hiperaldosteronismo e hipercortisolismo. El tratamiento antihipertensivo fue sustituido para evitar la interferencia farmacológica.

En la revisión posterior, persistían niveles inapropiadamente altos de dopamina (18.872µg/24h) con resto de catecolaminas y metanefrinas normales. El test de Nugent obtuvo una supresión adecuada, y la aldosterona fue de 179 pg/mL (38-150) con una renina suprimida (<0,3pg/mL). Considerando que hubiera una influencia de la levodopa en las alteraciones analíticas, se consensuó con Neurología suspender dicho fármaco de forma progresiva y reevaluar posteriormente la producción hormonal. A las dos semanas, las catecolaminas y metanefrinas en orina se normalizaron totalmente, obteniendo niveles de dopamina de 310µg/24h. Se descartó así un feocromocitoma productor de dopamina y se confirmó la sospecha de que la elevación de catecolaminas era secundaria al agonista dopaminérgico.

El estudio analítico se repitió de nuevo para confirmar los niveles elevados de aldosterona junto con una renina suprimida, solicitándose además un TAC con contraste en el que se detectó una imagen nodular densa y heterogénea de 14mm en la glándula suprarrenal izquierda. Los valores de aldosterona continuaban elevados, con un cociente aldosterona/renina en suero de 94,3 (1-32,5).

Se expuso el caso en el comité clínico interdisciplinar, decidiéndose realizar una gammagrafía suprarrenal con ^{131}I-yodocolesterol para caracterizar mejor la lesión, un SPET-TAC abdominal y un cateterismo de venas suprarrenales, para confirmar la sospecha diagnóstica de hiperaldosteronismo primario responsable de la HTA mal controlada. Medicina nuclear describió la lesión como "un depósito de actividad en la región correspondiente a la glándula suprarrenal izquierda, sugerente de proliferación celular compatible con un adenoma suprarrenal funcionante".

Evolución de la excreción de dopamina en orina de 24h (µg/24h) tras suspender la levodopa

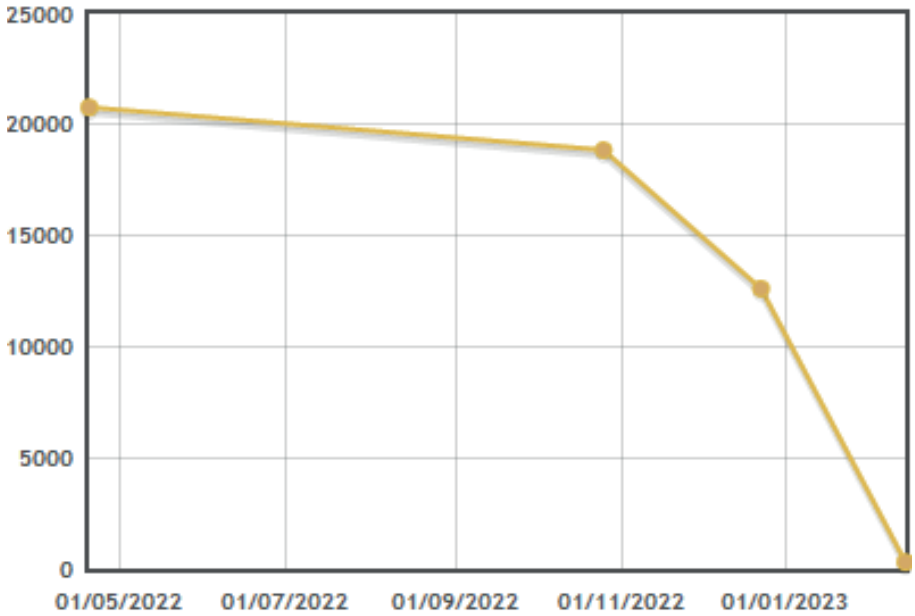

SPECT-TAC abdominal: lesión hipercaptante en glándula suprarrenal izquierda en plano axial y coronal de TAC

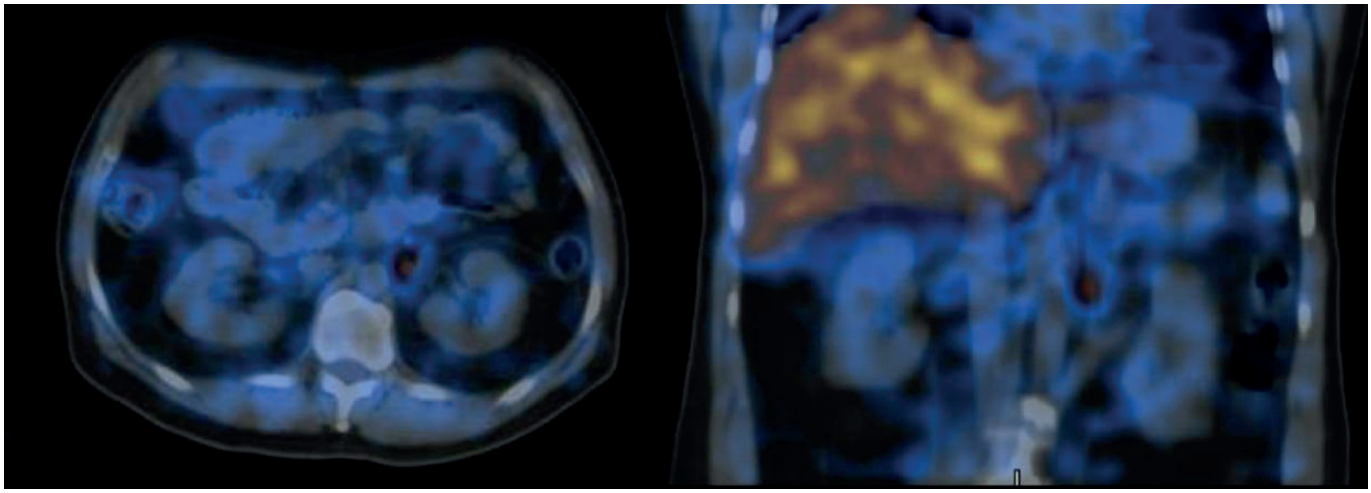

El cateterismo de venas suprarrenales confirmó la lateralidad de la secreción de aldosterona. En la muestra venosa obtenida de la vena suprarrenal izquierda se observó una aldosterona elevada con renina suprimida, en presencia de una aldosterona en valores normales en la muestra derecha, tratándose así de un hiperaldosteronismo primario por un adenoma suprarrenal izquierdo funcionante responsable de la HTA secundaria.

Cateterismo de ambas venas suprarrenales: tras acceder de forma bilateral por las venas femorales superficiales se cateterizaron las venas suprarrenales y se tomaron muestras simultáneas de ambas venas y de la vena cava inferior

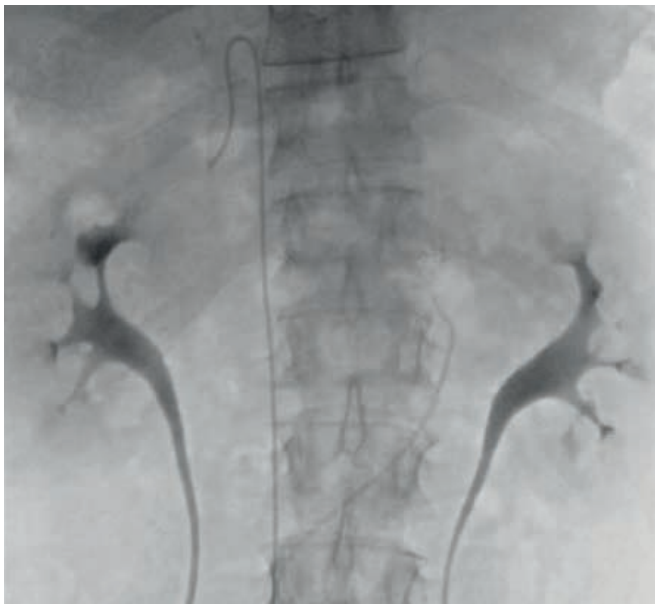

DISCUSIÓN

La presentación clínica del feocromocitoma incluye la HTA resistente a fármacos, además de la triada clásica de cefalea, palpitaciones e hiperhidrosis, u otros síntomas menos frecuentes como la fatiga, las náuseas, la pérdida de peso, la fiebre o el *flushing*. Para su diagnóstico se solicitan catecolaminas y metanefrinas en sangre y orina de 24h, junto con una prueba de imagen como un TAC o una resonancia magnética abdominal, confirmando la lesión posteriormente mediante una prueba de medicina nuclear [la gammagrafía con MIBG (meta-yodo-benzil-guanidina)]. El tratamiento, tras una correcta preparación médica, consiste en la extirpación quirúrgica de la lesión[2].

No obstante, el feocromocitoma es una neoplasia rara, y las catecolaminas pueden elevarse por otras muchas razones. Los antecedentes personales de los pacientes y la medicación que toman es un aspecto fundamental para realizar un correcto diagnóstico diferencial. Se sabe que existen fármacos que alteran las

pruebas de detección de metabolitos libres y fraccionados en sangre y orina de las catecolaminas, recomendándose retirarlos previamente al menos dos semanas. Es el caso de la metildopa, la levodopa, el labetalol, el sotalol, algunos antidepresivos como los ISRS, y algunos antipsicóticos (IMAO, clorpromazina, imipramina) y antihistamínicos[3].

El hiperaldosteronismo primario (HAP) es otra causa relativamente frecuente de HTA secundaria, afectando al 5-10% de los pacientes con hipertensión. Un cociente de la concentración plasmática de aldosterona y la actividad de renina plasmática debería de obtenerse en pacientes con hipertensión e hipopotasemia, incidentaloma suprarrenal e hipertensión, o hipertensión resistente a fármacos[4]. Los incidentalomas suprarrenales suelen ser lesiones benignas, asintomáticas y normalmente no funcionantes. No obstante, los adenomas productores de aldosterona (síndrome de Conn) son responsables de la mayoría de los casos de HAP, junto con la hiperplasia suprarrenal bilateral.

El cateterismo venoso suprarrenal ante la sospecha de un HAP estaba justificado en nuestro caso. No hay que olvidar que su indicación se plantea en caso de cumplir algún criterio de los siguientes: adenoma unilateral mayor de 1cm en pacientes mayores de 40 años, HAP confirmado pero con prueba de imagen negativa, micronódulos unilaterales menores de 1cm, macronódulos bilaterales o hiperplasia adrenal unilateral. Para llegar a esta prueba, es aconsejable antes la exposición del caso en una sesión clínica multidisciplinar (formada, a ser posible, por endocrinólogos, urólogos, cirujanos, radiólogos y nefrólogos) para una correcta y consensuada toma de decisiones entre los distintos especialistas. Asimismo, previamente a esta prueba intervencionista, debería realizarse una gammagrafía con 131I-yodocolesterol, que permita caracterizar funcional y morfológicamente con TAC la masa suprarrenal[5].

CONCLUSIÓN

La toma de fármacos por razones médicas ajenas a la especialidad de Endocrinología es una causa relativamente frecuente de alteraciones endocrinas. Con este caso, hacemos hincapié en la relevancia de una anamnesis rigurosa que permita conocer la medicación y el resto de enfermedades de los pacientes para realizar un correcto diagnóstico diferencial. De igual forma, la colaboración estrecha entre especialistas en el estudio secuencial de las posibles causas de HTA secundaria facilita llegar al diagnóstico certero. La toma de decisiones de forma apresurada y la descontextualización de los resultados de las pruebas complementarias fuera del marco clínico pueden llevar a cometer si no errores diagnósticos.

BIBLIOGRAFÍA

1. Farrugia FA, Charalampopoulos A. Pheochromocytoma. *Endocr Regul*. Jul 1 2019;53(3):191-212. doi:10.2478/enr-2019-0020

2. Lenders JWM, Duh Q-Y, Eisenhofer G, et al. Pheochromocytoma and Paraganglioma: An Endocrine Society Clinical Practice Guideline. *The Journal of Clinical Endocrinology & Metabolism*. 2014;99(6):1915-1942. doi:10.1210/jc.2014-1498

3. Young WF, Jr., Calhoun DA, Lenders JWM, Stowasser M, Textor SC. Screening for Endocrine Hypertension: An Endocrine Society Scientific Statement. *Endocrine Reviews*. 2017;38(2):103-122. doi:10.1210/er.2017-00054

4. Young WF, Jr. Adrenal causes of hypertension: pheochromocytoma and primary aldosteronism. *Rev Endocr Metab Disord*. Dec 2007;8(4):309-20. doi:10.1007/s11154-007-9055-z

5. Rodado Marina S, Aguirre Sánchez-Covisa M, García Vicente A, et al. Contribución de la gammagrafía con yodocolesterol al diagnóstico y caracterización de masas suprarrenales silentes. *Revista Española de Medicina Nuclear e Imagen Molecular*. 2004;23(3):166-173.

Caso 48

CUANDO ESTUDIANDO UNA SILLA TURCA VACÍA SE ACABA TRATANDO UNA FORMA RARA DE OSTEOPOROSIS INFANTO-JUVENIL…

AUTORES Y CENTROS DE TRABAJO

Segarra Balao, A.; Vera Tuñón, E.; Casamayor Escriva. L.; Jiménez Aceituno, M.

- *Hospital Universitario de Jaén*

Mujer de 24 años con antecedentes de síndrome dismórfico detectado precozmente, no filiado con exactitud y sin diagnóstico genético, que englobaba: hipoacusia, hipodoncia, coalición astrágalo-calcánea bilateral y otras dismorfias menores. Taquicardia por reentrada intranodal tratada mediante ablación. Nivel cognitivo normal.

En seguimiento por Ginecología has por baches amenorreicos con ecografía vaginal compatible con síndrome de ovarios poliquísticos (SOP) en tratamiento con anticonceptivos hormonales (ACHOs)., detectan niveles de prolactina elevados en analítica y solicitan RMN centrada en hipófisis objetivándose una silla turca parcialmente vacía, motivo por el que derivan a la paciente a Endocrinología.

La paciente comentaba oligoamenorrea e hirsutismo, sin otra clínica acompañante. La hiperprolactinemia era leve de venopunción directa y estando tratada con ACHOs. Se estudió a la paciente tras lavado de contraceptivos con resultados que descartaban hiperprolactinemia o disfunción hipofisaria: FSH 3.8 mUI/mL, LH 13.7 mUI/mL, Estradiol 73 pg/mL, ACTH 20.7 pg/mL, Cortisol 21,4 µg/dL. GH 0.76 ng/mL, IGF1 313 ng/mL. Prolactina 28.9 ng/mL (22.5 ng/mL a los 30 min), perfil tiroideo normal.

Como nos comentaban fracturas previas, con escaso traumatismo y aparentes por fragilidad se solicitó densitometría ósea confirmando la presencia de osteoporosis en columna. (DEXA corregida para percentiles de población infanto-juvenil en columna 0,867 g/cm2, -2,6 DE).

La paciente presentaba varios estudios genéticos realizados desde la infancia precoz, todos dirigidos exclusivamente hacia genes de hipoacusia. Se decidió solicitar un exoma, cuyo resultado confirmaba una mutación activadora del gen NOTCH2, asociado al Síndrome de Hajdu-Cheney, una rara entidad, que supone una alteración de los osteoclastos con su hiperactivación lo que conlleva osteoporosis precoz, fracturas y acrosteólisis.

Tras el diagnóstico se decidió tratamiento con ácido zoledrónico, lo más ensayado en la literatura, aunque la paciente no toleró bien ya que presentó un cuadro pseudogripal muy acusado con nauseas-vómitos e intolerancia oral precisando incluso sueroterapia transitoria.

DISCUSIÓN DEL CASO

El síndrome de Hajdu-Cheney (HCS) es una enfermedad genética rara que causa acroosteólisis y osteoporosis generalizada, acompañada de una serie de trastornos esqueléticos del desarrollo y múltiples manifestaciones clínicas y radiológicas. La prevalencia de esta enfermedad es inferior a una persona en un millón (<1/1.000.000), existiendo tan solo 100 casos a nivel mundial (4 en España).

Tiene una herencia autosómica dominante, aunque hay varios casos esporádicos no hereditarios. Está causada por una mutación heterocigótica del gen NOTCH2, situado en el cromosoma 1p13-p11. Debido a la variabilidad en la expresión de dicho gen, se pueden encontrar pacientes con diferencias fenotípicas, presentando un espectro clínico amplio y específico que es raro encontrar en su totalidad en un solo paciente.

Los receptores NOTCH son un grupo de receptores implicados en variedad de funciones celulares, específicamente en la señalización intracelular y en la diferenciación de las células madres neuronales. También se relaciona con síndromes congénitos, como el Alagille; enfermedades adquiridas, como síndromes linfoproliferativos (LAL-T) o cáncer; se sabe que es importante en el desarrollo esquelético y regula la homeostasis ósea, desempeñando un papel tanto en la condrogénesis como en la osteoclastogénesis y la osteoblastogénesis; y en la coordinación de la embriogénesis craneofacial. Se ha relacionado con arteriopatía cerebral y válvula aórtica bicúspide.

En las mutaciones activadoras del NOTCH2 del HCS, el desarrollo esquelético normal se ve afectado, provocando un déficit de densidad ósea que conduce a una displasia esquelética generalizada. La osteoporosis es uno de los signos más característicos, junto con la acroosteólisis de las falanges distales, por aumento de la actividad osteoclástica (ver Figura 1).

Existen tres características principales: fenotipo variable con alta variabilidad, con amplio espectro clínico de presentación y progresión dependiente de la edad. Las complicaciones clínicas más frecuentes son además de fracturas de huesos largos, la invaginación basilar con alteraciones neurológicas, la hidrocefalia, la siringomielia, baja estatura debida al colapso vertebral e infecciones respiratorias por la restricción ventilatoria causada por deformidades torácica. Existe un subgrupo de pacientes que presentan dos signos distintivos: peroné serpentino y riñones poliquísticos.

Actualmente no existe un tratamiento curativo y eficaz para esta patología. Los bifosfonatos son la terapia más usada en las publicaciones de la literatura actual para la mejora y prevención de osteoporosis, junto con vitamina D, describiéndose datos de mejoría pero a corto-medio plazo. Existen casos puntuales de tratamiento con Denosumab y Romosozumab, en los que la densidad ósea aumentó y la acroosteolisis no progresó tras un año de tratamiento. Se necesitarían datos basados en ensayos específicos y de efectos a largo plazo de las distintas posibilidades terapeúticas. Es especialmente difícil plantear un tratamiento antiosteoporótico dada la edad precoz de muchos pacientes, algunos como nuestro caso mujeres en edad fértil.

En cada paciente es necesario también abordar las complicaciones con tratamientos específicos y multidisciplinares (rehabilitación, implantes cocleares, etc.), para intentar una mejora en la calidad y esperanza de vida.

Figura 1: *Efecto de la mutación activadora del gen NOTCH2*

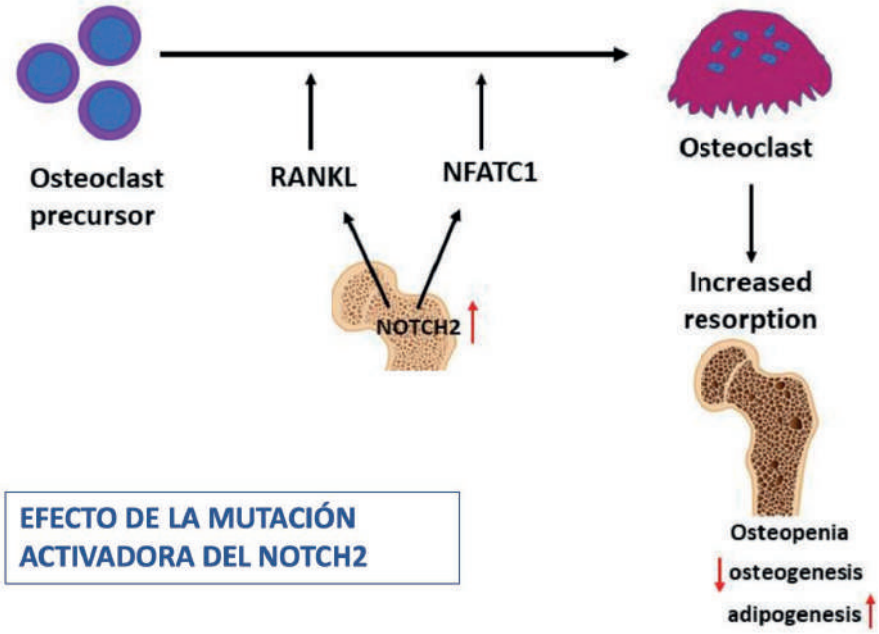

BIBLIOGRAFÍA

1. Cortés-Martín J, Díaz-Rodríguez L, Piqueras-Sola B, Rodríguez-Blanque R, Bermejo-Fernández A, Sánchez-García JC. Síndrome de Hajdu-Cheney: una revisión sistemática de la literatura. Int J Medio Ambiente Salud Pública. 2020 Agosto 25;17(17):6174. DOI: 10.3390/IJERPH17176174. PMID: 32854429; PMCID: PMC7504254.

2. Pakvasa M, Haravu P, Boachie-Mensah M, Jones A, Coalson E, Liao J, Zeng Z, Wu D, Qin K, Wu X, Luo H, Zhang J, Zhang M, He F, Mao Y, Zhang Y, Niu C, Wu M, Zhao X, Wang H, Huang L, Shi D, Liu Q, Ni N, Fu K, Lee MJ, Wolf JM, Athiviraham A, Ho SS, He TC, Hynes K, Strelzow J, El Dafrawy M, Reid RR. Notch signaling: Its essential roles in bone and craniofacial development. Genes Dis. 2020 Apr 11;8(1):8-24. doi: 10.1016/j.gendis.2020.04.006. PMID: 33569510; PMCID: PMC7859553.

3. Zanotti S., Smerdel-Ramoya A., Stadmeyer L., Durant D., Radtke F., Canalis E. Notch inhibe la diferenciación de osteoblastos y provoca osteopenia.*Endocrinología*.2008;149(8):3890–3899.

4. Regev M.,Pode-Shakked B., Jacobson J.M., Raas-Rothschild A., Goldstein D.B., Anikster Y. Fenotype variability in Hajdu-Cheney syndrome. Eur. *J. Med. Genet*.2019;62:35–38. doi: 10.1016/j.ejmg.2018.04.015

5. Sakka S., Gafni R.I., Davies J.H., Clarke B., Tebben P., Samuels M., Saraff V., Klaushofer K., Fratzl-Zelman N., Roschger P., et al. Bone Structural Characteristics and Response to Bisphosphonate Treatment in Children With Hajdu-Cheney Syndrome. *J. Clin. Endocrino. Metab*.2017;102:4163–4172. DOI: 10.1210/JC.2017-01102

6. Yavropoulou MP, Yovos JG El papel de la señalización de Notch en el desarrollo y la enfermedad de los huesos. Horm Atenas Grecia. 2014; 13 (1):24–37.

7. Pittaway J.F.H., Harrison C., Rhee Y., Holder-Espinasse M., Fryer A.E., Cundy T., Drake W.M., Irving M.D. Bisphosphonate therapy for spinal osteoporosis in Hajdu-Cheney syndrome—New data and literature review.*Orphanet J. Rare Dis*.2018;13:47. DOI: 10.1186/S13023-018-0795-5.

8. Kim KJ, Hong N, Lee S, Shin S, Rhee Y. Exploratory use of romosozumab for osteoporosis in a patient with Hajdu-Cheney syndrome: a case report. Osteoporos Int. 2023 May;34(5):1005-1009. doi: 10.1007/s00198-023-06668-z. Epub 2023 Jan 9. PMID: 36622389.

Caso 49 UNA MASA TIROIDEA PÉTREA

AUTORES Y CENTROS DE TRABAJO

Caballero Segura, M.J. (1); Carral San Laureano, F. (1); Ariza Jiménez, J.A. (2); Galván Díaz, B. (1); Tomé Fernández-Ladreda, M. (1); Jiménez Millán, A.I. (1)

- *(1) UGC Endocrinología y Nutrición, Hospital Universitario de Puerto Real, Puerto Real (Cádiz)*
  (2) UGC Endocrinología y Nutrición, Hospital Universitario de Valme, Sevilla

CASO CLÍNICO

Presentamos el caso de un varón de 48 años de origen alemán que derivaron a consulta de Endocrinología por tumoración a nivel tiroideo. Como antecedentes de interés era fumador y tenía múltiples familiares tiroidectomizados por bocios multinodulares hiperfuncionantes. El paciente percibió dos meses antes un bulto cervical izquierdo de crecimiento progresivo que en las últimas semanas se había acompañado de disfonía y lesiones cutáneas pruriginosas.

En nuestra primera exploración nos llamó la atención un bocio izquierdo de gran tamaño y consistencia pétrea, por lo que decidimos realizarle ecografía y PAAF en el mismo acto. En la ecografía apreciamos a nivel del LTI una masa sólida de más de 5 cm difícil de delimitar, muy hipoecoica y heterogénea con posibles microcalcificaciones en su interior. Se puncionó en 4 ocasiones de forma dificultosa por la gran dureza de la lesión y solo se pudo extraer material con la aguja de calibre 18G. También se visualizaron adenopatías laterocervicales izquierdas de aspecto patológico que se puncionaron para citología y determinación de tiroglobulina en el lavado de aguja.

Se solicitó un TC cérvico-torácico que objetivó una masa de 9 cm dependiente del LTI con extensa necrosis que contactaba sin plano de separación con tráquea, esófago y arteria carótida común, y colapsaba la vena yugular interna generando trombosis de la misma. Se extendía intratorácicamente con marcado desplazamiento traqueal y adenopatías mediastínicas. La citología de la masa fue informada como sospechosa de carcinoma sin poder especificar y la punción de la adenopatía fue negativa para células malignas y tiroglobulina en el lavado. Ante estos resultados, se presentó el caso en el comité de tumores del hospital de referencia que descartó actitud quirúrgica.

Imagen 1: *TC cérvico-torácico al diagnóstico*

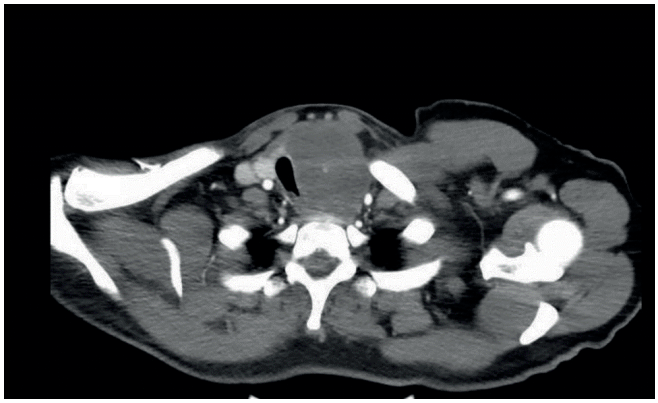

En esta situación, decidimos realizar una BAG de la lesión para filiar la neoplasia y permitir el inicio de tratamiento sistémico por Oncología. De nuevo la técnica fue dificultosa por la consistencia de la lesión y se extrajo escaso tejido necrótico, lo que obligó a ingresar al paciente para realizar una biopsia quirúrgica. El resultado histológico fue de leiomiosarcoma,

un tumor maligno del músculo liso cuyo origen tiroideo es extremadamente raro.

CONTEXTO Y REVISIÓN DE LA LITERATURA

El leiomiosarcoma primario tiroideo es un tumor maligno mesenquimal que se origina en el escaso músculo liso presente en la glándula tiroidea, localizado fundamentalmente en las paredes vasculares.[1] Es una neoplasia extremadamente rara con menos de 40 casos publicados en la literatura.[2] La edad media de presentación es 61,4 años con un rango entre los 39 y 90 años.[3]

Se caracteriza por una masa cervical anterior de rápido crecimiento y comportamiento agresivo que invade y comprime tejidos adyacentes.4 Produce metástasis a distancia en un 40% de los casos pero a diferencia del carcinoma anaplásico son poco frecuentes las metástasis linfáticas.[3]

El diagnóstico prequirúrgico es difícil y la biopsia quirúrgica suele requerir estudio inmunohistoquímico para diferenciarlo de otros tumores malignos.4 Presenta una alta tasa de recidiva local a pesar de cirugía radical, quimioterapia y radioterapia, y ningún tratamiento ha demostrado prolongar la supervivencia. Su pronóstico es muy pobre con más de un 60% de fallecimientos en el primer año tras el diagnóstico.[3]

En nuestro caso el curso de la enfermedad fue especialmente agresivo con infiltración / compresión del resto de órganos cervicales, incluido el nervio laríngeo con parálisis de cuerda vocal; metástasis linfáticas cervicales y mediastínicas, y metástasis a distancia pulmonares. La respuesta a quimioterapia intensiva fue escasa y el paciente falleció a los 4 meses del diagnóstico.

BIBLIOGRAFÍA

1. Talha Bashir M, Bradish T, Rasul U, Shakeel M. Primary thyroid leiomyosarcoma: a diagnostic and therapeutic challenge. BMJ Case Rep. 2021 Abr; 14 (4): e236399.
2. Dubrava J, Martanovic P, Pavlovicova M, Babal P. Primary thyroid leiomyosarcoma with transvenous extension to the right atrium: a case report. Eur Heart J Case Rep. 2022 May; 6 (5): ytac193.
3. İlhan Şahin M, Vural A, Yüce I, et al. Thyroid leiomyosarcoma: presentation of two cases and review of the literature. Braz J Otorhinolaryngol. 2016 Nov-Dic; 82 (6): 715-721.
4. Reddy B, Aggarwal V, Kumar Ajmani A, et al. Primary Leiomyosarcoma of the Thyroid Gland - A Rare Malignancy. Eur Endocrinol. 2019 Abr; 15 (1): 44-46.

Caso 50 UNA CAUSA POCO FRECUENTE DE DIABETES INSÍPIDA CENTRAL

AUTORES Y CENTROS DE TRABAJO

Fernández Valero, A.; Simón Frapolli, V.J.; Damas Fuentes, M.; Maraver Selfa, S.; Tinahones Madueño, F.J.

- *Servicio de Endocrinología y Nutrición, Hospital Universitario Virgen de la Victoria, Málaga*

PRESENTACIÓN DEL CASO CLÍNICO

Mujer de 64 años remitida desde neurología para estudio por polidipsia. En seguimiento por su parte, por trastorno mnésicos.

Como antecedentes personales: Hipertensión arterial. Dislipemia. Carcinoma de mama in situ tratado con cirugía y radioterapia en 2016, sin evidencia de enfermedad actual. Bocio multinodular normofuncionante con nódulo tiroideo derecho de 17x12x15 mm con PAAF benigna. Osteoartrosis y fibromialgia.

Refería cuadro de un año de evolución de polidipsia (ingesta de unos 6-8 litros al día) y poliuria de inicio brusco, que le despertaba por la noche.

En la analítica inicial se objetivó una natremia y osmolalidad plasmática (OsmP) en límite alto (145 mg/dl y 294 mOsm/L) junto con una con una diuresis de 5 litros con osmolalidad urinaria (OsmU) baja (55 mOsm/kg).

Dado que la sospecha clínica era de DI se decidió ingreso para realización de test de restricción hídrica.

Tabla 1: *Test de restricción hídrica*

HORA	OsmU	OsmP	NA suero
9 H	76	306	148
10 H	85	301	147
11 H	100	306	148
12 H	108	309	149
13 H	119	311	151

Los resultados fueron compatibles con DI:

– OsmU <300 mOsm/Kg
– OsmP >295 con OsmU < al doble de la OsmP.

Tabla 2: *Tras administración de desmopresina*

HORA	OsmU	OsmP	NA suero
15 H	765	307	148
16 H	503	310	149
17 H	301	307	141

Se objetiva un aumento de OsmU de > 50%. Nos indica que hay respuesta a la ADH por lo que nos encontramos ante una DI de causa central (hipofisaria) total (la OsmU es <300 y se eleva >50%). Por lo que se inició tratamiento con Desmopresina.

Para completar el estudio etiológico, se solicitó una RMN de hipófisis en la que se objetivó:

"engrosamiento significativo del tallo hipofisario con captación de contraste de aproximadamente 5 mm que en el contexto clínico sugiere hipofisitis. No se identifica con normalidad en el estudio sin contraste la hiper señal típica de la neurohipófisis (indicador de reserva de ADH)".

Además se realizó:

- Perfil hormonal, destacaba: Cortisol 12.4**, FSH 17, LH 2, estradiol < 12
- Test de ACTH con 1 mcg: buena respuesta. Nivel basal de cortisol normal (22.3 mcg/dl) y alcanzando 28.9 mcg/dl tras estímulo.
- Autoinmunidad negativa.
- Enzima Convertidora Angiotensina 5.6 (VN 13.3 -63.9).
- Mantoux negativo.
- Serologías víricas negativas.

En el periodo de seguimiento apareció una erupción papular liquenoide en zona lumbar central y pliegues intermamarios por lo que fue valorada por dermatología, y dado mala respuesta a corticoides, se decidió biopsiar, con resultado de: "Histiocitosis de células de Langerhans".

Se completó el estudio de extensión con PET-TC en el que se objetivó: "captación difusa de ambos lóbulos hepáticos (SUVmáx 6.64), valorar etiología inflamatoria/infiltrativa por su enfermedad." De forma paralela presentó elevación progresiva de transaminasas (último control: AST 117, ALT 263, GGT 927).

Figura 3: *PET- TC con hipercaptación en lóbulos hepáticos*

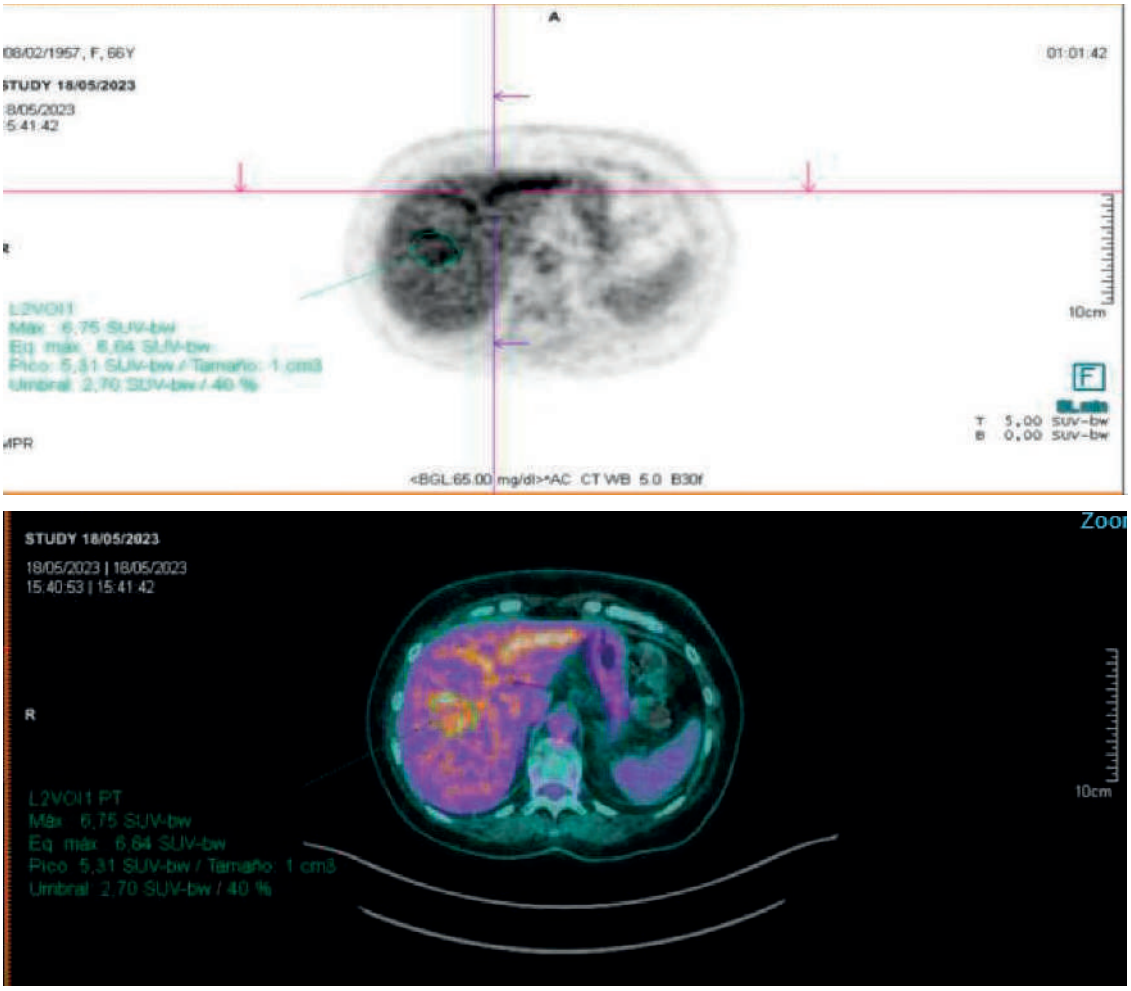

DISCUSIÓN

La DI es un síndrome de poliuria-polidipsia caracterizado por la eliminación de gran volumen de orina diluida. Se puede clasificar como:

- DI nefrogénica: "resistencia a la hormona arginina-vasopresina (AVP-R)" disminución de sensibilidad a la acción de la ADH (<3% de los casos).
- DI central/ hipotalámica hipofisaria/ neurogénica: "deficiencia de hormona arginina-vasopresina (AVP-D)" déficit en la síntesis o secreción de la ADH. El tipo más frecuente.

Los síntomas principales son la poliuria y la polidipsia. Resulta difícil por la presentación clínica diferenciar si se trata de un cuadro de origen neurogénico o nefrogénico. Clásicamente se ha considerado que los pacientes con AVP-D presentan una sintomatología más abrupta, con nicturia importante desde el inicio.

A la hora de realizar el diagnóstico lo primero es confirmar con una recogida de orina de 24 horas la presencia de poliuria, definida como producción > 40 ml/kg de peso al día con OsmU < 300 mOsm/kg o menor a la plasmática.

Objetivada la poliuria, es necesario realizar una prueba funcional que nos permita confirmar el diagnóstico y diferenciar el tipo de DI:

- Test de restricción hídrica (clásicamente ha sido la prueba de referencia).
- Copeptina tras suero salino hipertónico.
- Copeptina tras arginina.

Una vez realizada una de las anteriores y establecido el diagnóstico de AVP-D (excepto en el caso del postoperatorio inmediato de cirugía de la región selar dónde alrededor del 20% de los pacientes presentarán un cuadro de DI transitoria o permanente) el siguiente paso es solicitar una RMN hipofisaria con intención de encontrar una lesión tumoral o infiltrativa que justifique la clínica. Entre las causas de infiltración inflamatoria se encuentran autoinmune, sarcoidosis, tuberculosis o histiocitosis de células de Langerhans.

En nuestro caso al realizar la RMN se objetivó una imagen compatible con una infundíbulo neurohipofisitis linfocítica que se caracteriza por:

- Engrosamiento difuso del tallo hipofisario con diámetro > 3,5 mm.
- Pérdida de la hiperintensidad de la neurohipófisis observada en las imágenes en T1 de la RMN en condiciones normales (indicador de la reserva de ADH).

Las pruebas complementarias realizadas descartaron la causa autoinmune (autoinmunidad negativa), infecciosa (serologías y Mantoux negativo) y sarcoidosis (ECA normal)

La histiocitosis de células de Langerhans es un trastorno histioicítico neoplásico. Se trata de un trastorno clonal de las células mieloides malignas impulsado por la activación de la vía de señalización de la proteína quinasa activada por mitógenos (MAPK)/quinasa regulada por señales extracelulares (ERK) (también conocida como la vía Ras-Raf-MEK-ERK). En más de la mitad de los casos está presente la mutación *BRAF V600E*.

Es más común en niños que en adultos, siendo en estos últimos la tasa de incidencia de 1-2 casos por cada millón (probablemente infradiagnósticada).

Puede presentarse en un sólo órgano (HCL monosistémica) o afectar a múltiples sistemas de órganos de manera simultánea o secuencial (HCL multisistémica). Esto determina el pronóstico y el manejo.

Los órganos afectados con mayor frecuencia son:

- Hueso: son características las lesiones líticas
- Piel: aproximadamente 40%. Erupción eczematosa y/o pápulas de color marrón a púrpura
- Pulmones: tos, disnea, neumotórax espontáneo (tabaco)
- Pituitaria: 25% ADV-P (+/- afectación de hipófisis anterior)
- Sistema nervioso central: síntomas de neurodegeneración (ataxia, trastornos mnésicos..)
- Ganglios linfáticos, tiroides, timo…

Menos frecuentes:

- Médula ósea: neoplasias hematológicas
- Bazo: esplenomegalia, citopenias
- Hígado: hepatomegalia, elevación de enzimas hepáticas.

La clínica va a depender del grado de afectación de la enfermedad. El diagnóstico de certeza viene dado por la biopsia y confirmación anatomopatológica e inmunohistoquímica. Una vez se tiene la sospecha o confirmación del diagnóstico se debe completar el estudio con:

- Pruebas de laboratorio: hemograma y coagulación, enzimas hepáticas, evaluación hormonal hipofisaria.
- PET/TC incluyendo extremidades distales en todos los pacientes.
- Médula ósea: si afectación hematológica.
- Pruebas funcionales pulmonares: si sintomatología respiratoria o radiografía alterada.

El tratamiento óptimo no está claro y va a depender del grado de afectación.

En el caso de HCL monosistémica (hueso, piel, pulmón o hipófisis) puede ser suficiente con tratamiento dirigido. En el caso de la afectación hipofisaria con reemplazo hormonal sería suficiente. Nuestra paciente tenía AVP-D así como afectación de la hipófisis anterior con déficit de FSH/LH por lo que se inició tratamiento con desmopresina y no fue necesario tratamiento hormonal sustitutivo dado la edad de la paciente.

Sin embargo, en la HCL multisistémica hay que plantear el tratamiento con quimioterápicos sistémicos. Se han adoptado esquemas de tratamientos similares a lo establecido en niños, ya que hay más estudios sobre esta población. En general, en adultos se prefiere cladibridina o citarabina porque ha mostrado mejores resultados. Por otra parte, los inhibidores de BRAF/MAP están estudio y parece que se están obteniendo buenos resultados.

BIBLIOGRAFÍA

1. 26. Diabetes insípida: deficiencia de ADH y resistencia a la acción de la ADH. Manuel de Endocrinología y Nutrición de la SEEN (online), 2023.
2. Goyal G, Tazi A, Go RS et al. International expert consensus recommendations for the diagnosis and treatment of Langerhans cell histiocytosis in adults. Blood. 2022 Apr 28;139(17):2601-2621. doi: 10.1182/blood.2021014343. PMID: 35271698.
3. Tojo A, Kobayashi M. Langerhans cell histiocytosis in adults: Advances in pathophysiology and treatment. Cancer Sci. 2018 Dec; 109(12): 3707–3713. doi: 10.1111/cas.13817
4. Salama HA, Jazie AR, Alhejazi Y et al. Highlights of the Management of Adult Histiocytic Disorders: Langerhans Cell Histiocytosis, Erdheim-Chester Disease, Rosai-Dorfman Disease, and Hemophagocytic Lymphohistiocytosis. Clin Lymphoma Myeloma Leuk. 2021 Jan; 21(1): e66e75. doi: 10.1016/j.clml.2020.08.007
5. Allen C, Merad M, McClain K. Langerhans-Cell Histiocytosis . N Engl J Med 2018;379:856-68. DOI: 10.1056/NEJMra1607548

Caso 51 NO TODA PTH ELEVADA ES UN HIPERPARATIROIDISMO

AUTORES Y CENTROS DE TRABAJO

Gómez Pino, J.; Del Arco Romualdo, B.; Moreno-Torres Taboada, C.; Gonzalo Marín, M.; Olveira Fuster, G.

- *Hospital Regional Universitario de Málaga*

Se presenta el caso clínico de un varón de 68 años, sin alergias medicamentosas conocidas ni hábitos tóxicos, así como ausencia de antecedentes familiares de patologías del metabolismo fosfocálcico.

Como antecedentes personales relevantes, el paciente estaba diagnosticado de hipotiroidismo primario (con autoinmunidad negativa) y había estado en tratamiento rehabilitador por una tendinopatía aquílea derecha calcificante (también presentaba calcificaciones en la inserción de ambos tendones rotulianos). Además, estaba en seguimiento por Reumatología por una osteomalacia secundaria a la toma de antiepilépticos, para la cual estaba en tratamiento con dieta rica en calcio + carbonato de calcio + calcitriol.

El paciente fue derivado a consulta de Endocrinología por haber presentado en varias analíticas sanguíneas calcemias bajas (a pesar de haberse ido incrementando progresivamente las dosis de carbonato de calcio y calcitriol) y valores elevados de PTH (de hasta 220 pg/mL).

En la valoración inicial en la consulta de Endocrinología, no se evidenció ningún rasgo fenotípico de osteodistrofia hereditaria de Allbright (no talla baja, no cuello corto, no complexión robusta, no braquidactilia, no obesidad). Sin embargo, dada la conjunción de hipocalcemia y elevación de PTH (con niveles adecuados de vitamina D), se sospechó un posible pseudohipoparatiroidismo, por lo que se solicitó estudio genético. Tras dicho estudio, se confirmó el diagnóstico de pseudohipoparatiroidismo tipo 1b ("portador de una alteración genética consistente en un patrón de hipometilación unido a una delección del gen STX16").

Actualmente, el paciente se encuentra en tratamiento con carbonato de calcio 1,25 g (1 comprimido al día) + carbonato de calcio 1,5 g/colecalciferol 400 UI (2 comprimidos al día) + calcitriol 250 ng (2 comprimidos al día) + levotiroxina 50 mcg (1 comprimido al día), habiendo presentado en la última analítica sanguínea de control un calcio corregido de 8,3 mg/dL, un fósforo de 3,1 mg/dL, 25-OH-vitamina D de 28,1 ng/mL y cifras de PTH de 210,4 pg/mL.

Se comenta el diagnóstico y las diferentes manifestaciones clínicas del pseudohipoparatiroidismo y de otros trastornos relacionados (pseudopseudohipoparatiroidismo, heteroplasia ósea progresiva, acrodisostosis), así como su abordaje y seguimiento en la consulta.

Caso 52 EN LA REGIÓN CERVICAL

AUTORES Y CENTROS DE TRABAJO

Muñoz Garach, Araceli; Escobar Sevilla, J.; Palacios Morenilla, C.B.

- *Hospital Universitario Virgen de las Nieves, Granada*

PRESENTACIÓN DEL CASO

Paciente de 62 años con antecedentes de carcinoma ductal infiltrante pT1a tratado mediante mastectomía y en tratamiento con anastrozol es derivada a Consultas externa de Endocrinologia por nódulo tiroideo captante el PET - TAC, realizándose Ecografía de tiroides donde se aprecia un nódulo sólido de 2 x 2.1 x 3.1 cm (AP xT x CC), hipoecogénico, márgenes bien definidos localizado en LTI, sin evidencia de calcificaciones, con vascularización en su interior a la exploración doppler. Presenta unas dimensiones aproximadas Categoría TIRADS 4. La PAAF revela que se trata finalmente una Neoplasia folicular. Durante el seguimiento el paciente presenta en analíticas de rutina hipercalcemia sobre 12'6 mg/dL corregido, asintomática, precisando tratamiento intravenoso, hallándose hiperparatiroidismo primario (HPPT), siendo la localización curiosamente adyacente a la neoplasia tiroidea y tras de esta, motivo por el que no fue descrito con anterioridad, siendo la particularidad del caso. Estando pendiente de intervención quirurgica a dia de la fecha.

DISCUSIÓN

La coexistencia del carcinoma no medular de tiroides (CNMT) y el hiperparatiroidismo primario (HPPT) tiene una descripción extraordinaria en la literatura, si bien acontece.

Por separado el Hiperparatiroidismo tiene una incidencia aproximada de 50 casos por 100.000 personas-año, situación que ha sido cambiante según décadas y reportada en U.S.A., su predominio es femenino 2:1 y de debut entre la 5° y 6° década de la vida. Por otra parte, la neoplasia folicular tiene una prevalencia estimada de 13 '5 por 100.000 habitantes y una predominio femenino 2'5: 1 y similar debut etario.

La asociación tiene su primera descripción en 1956 (Ogburn y Black) describiendo series de 3 casos. Desde entonces el aumento de las pruebas de imagen y las intervenciones ha hecho aumentar las prevalencias entre un 2-11 % en paciente sometidos a cirugía por HPPT. La mayoría de los casos incluyen un CNMT oculto, incidental y de características incidentales. En nuestro caso el factor confusor es la neoplasia de mama previa que se había interpuesto entre la verdadera causa de la alteración de la calcemia.

No se ha demostrado una patogenia común y actualmente parece haber consenso en el carácter coyuntural del hallazgo. Sí parece subyacer cierto aumento de riesgo para pacientes que han sido sometidos a radioterapia en cabeza y cuello.

Las pruebas de imagen son cardinales para la patología tiroidea y paratiroidea, si bien precisa de una adecuada valoración clínica preliminar. La dificultad de estos casos radica en discernir entre entidades. Diagnosticar ambas

y esclarecer localización, extensión, recidiva, intención quirúrgica prioritaria y un sinfín de particularidades técnicas de ambas entidades. En este caso, en concreto, la superposición física es un factor limitante a tener en cuenta. La concordancia interpruebas suele de ser útil en esos casos: gammagrafía, ecografía y TAC son aproximaciones complementarias en muchos casos y su conjunción puede resultar útil. Todo ello convierte a este caso de interés para el conocimiento clínico.

La ecografía se ha demostrado útil en diversas cohortes. Su reproducibilidad e inocuidad no son discutibles. La totalidad de los enfermos descritos tenían imágenes obtenidas prequirúrgicas Esta prueba se convierte de probada utilidad para estos casos ya que permite identificarlos simultáneamente, describir metástasis linfática o nódulos y su alcance y localización para así seleccionar la técnica quirúrgica idónea, evitando segunda cirugías.

El uso indiscriminado en algunas ocasiones de pruebas como la ecografía cervical o la TAC pero también el aumentado uso de técnicas funcionales como el PET - FDG puede hacer que la coexistencia de estas situaciones no sea infrecuente en un futuro próximo.

El número de artículos que demuestra coexistencia de HPPT y CNMT está en aumento, aun así no existe una estrategia común de abordaje clínico, analítico o quirúrgico. Parece que la tendencia a intervenir HPPT con paratiroidectomía mínimamente invasiva genera como beneficios incisiones más pequeñas, menor morbilidad, pero menos exposición de las glándulas tiroides, lo que genera preocupaciones sobre la posibilidad de pasar por alto patología tiroidea coexistente.

En cuanto al CNMT, la tiroidectomía total o lobectomía con disección necesaria de los ganglios linfáticos cervicales es un consenso según las directrices de la Asociación Estadounidense de Tiroides (ATA). Con base en lo anterior, la paratiroidectomía mínimamente invasiva para HPPT con tiroidectomía total selectiva o lobectomía para nódulos tiroideos parece ser la forma principal en la actualidad.

BIBLIOGRAFÍA

1. Dai DJ, Peng DF, Guo MG, Yin J, Bao YQ, Zhou J. Synchronous primary hyperparathyroidism, follicular thyroid carcinoma, and papillary thyroid carcinoma. Chin Med J (Engl). 2019 Jan 20;132(2):240-241. doi: 10.1097/CM9.0000000000000018. PMID: 30614854; PMCID: PMC6365297.

2. Alajaimi A, Altooq N, Chandran N, Alderazi Y. Synchronous Parathyroid Carcinoma and Noninvasive Follicular Thyroid Neoplasm With Papillary-Like Nuclear Features. Cureus. 2022 Apr 10;14(4):e24006. doi: 10.7759/cureus.24006. PMID: 35547459; PMCID: PMC9088708.

3. Weber AL, Randolph G, Aksoy FG. The thyroid and parathyroid glands. CT and MR imaging and correlation with pathology and clinical findings. Radiol Clin North Am. 2000 Sep;38(5):1105-29. doi: 10.1016/s0033-8389(05)70224-4. PMID: 11054972.

4. Shen J, Wu Q, Wang Y. The role of ultrasound in the diagnosis of the coexistence of primary hyperparathyroidism and non-medullary thyroid carcinoma. BMC Med Imaging. 2019 Jan 18;19(1):7. doi: 10.1186/s12880-019-0306-8. PMID: 30658569; PMCID: PMC6339388.

5. Krause UC, Friedrich JH, Olbricht T, Metz K. Association of primary hyperparathyroidism and non-medullary thyroid cancer. Eur J Surg. 1996 Sep;162(9):685-9. PMID: 8908448.

Caso 53 MASA SUPRARRENAL PRODUCTORA DE CORTISOL Y ANDRÓGENOS: UN DIAGNÓSTICO INUSUAL

AUTORES Y CENTROS DE TRABAJO

Tomé Fernández-Ladreda, M.; Caballero Segura, M.; Galván Díaz, B.; Carral San Laureano, F.; Ayala Ortega, M.C.; Jiménez Millán, A.I.

- *Hospital Universitario de Puerto Real (Cádiz)*

INTRODUCCIÓN

Los tumores de células oncocíticas son lesiones que se localizan habitualmente en riñón, glándula tiroidea o glándulas salivares. Las neoplasias oncocíticas adrenales son lesiones extremadamente raras e incluyen a los oncocitomas suprarrenales, oncocitomas suprarrenales de potencial maligno incierto y al carcinoma adrenocortical variante oncocítica. Desde el primer caso descrito en 1991 hasta 2021, se han diagnosticado solo 56 casos de carcinoma suprarrenal oncocítico[1].

CASO CLÍNICO

Presentamos el caso de una mujer de 55 años de edad que ingresa en el Hospital por un cuadro de hipertensión arterial mal controlada y edemas. Entre sus antecedentes personales destaca tabaquismo de unos 20 cigarrillos al día e HTA que trataba en domicilio con Olmesartán 40 mg con control tensional adecuado de forma habitual y empeoramiento progresivo en los últimos 2-3 meses.

Estaba siendo estudiada desde hacía 4 meses en Medicina Interna por aparición de petequias y astenia con sospecha inicial de enfermedad sistémica habiéndose realizado TAC de Abdomen que evidenciaba masa de 77 mm dependiente de glándula suprarrenal izquierda.

A la exploración durante la hospitalización presentaba equimosis generalizadas en miembros, especialmente en extremidades superiores, obesidad troncular, plétora facial y marcada miopatía proximal. No hirsutismo ni estrías rojo-vinosas en abdomen. Las cifras de TA a nuestra valoración se encontraban en torno a 150/90 mmHg tras añadir Amlodipino 10 mg al tratamiento.

Se realiza analítica que muestra marcada elevación de cortisol libre en orina de 24 horas (CLU: 624 µg/24h 5 – 170) con ACTH disminuida (3,4 pg/ml), hipopotasemia (3,1 mEq/L 3,5-5) y cortisol nocturno elevado (25,3 µg); además presentaba niveles muy elevados de andrógenos (Testosterona 182 ng/dL 9 - 37 Androstendiona 6,76 ng/mL 0,75 - 3,10 Deshidroepiandrosterona sulfato 3274 µg/dL 30 – 182). Se descartó la hiperproducción de catecolaminas o aldosterona. Se realiza RM de Abdomen que muestra lesión de aspecto heterogéneo de 93 mm dependiente de glándula suprarrenal izquierda (Imagen 1)

Se ajusta el tratamiento antihipertensivo, añadiendo Espironolactona 100 mg/día con mejoría del control tensional y normalización de los niveles de K+.

Se realiza PET/TC que muestra intenso metabolismo a nivel de la glándula suprarrenal izquierda (SUV máximo 9,2) sugestivo de malignidad.

Imagen 1:
RM de Abdomen. Masa suprarrenal izquierda

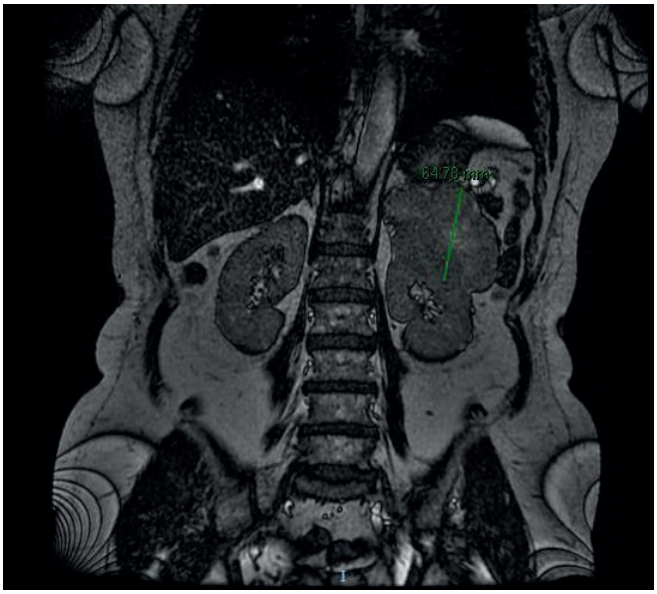

Ante la elevada sospecha de carcinoma adrenocortical se decide suprarrenactomía izquierda preferente. Se inicia tratamiento inhibidor de la esteroidogénesis suprarrenal previo a la cirugía para control del hipercortisolismo, inicialmente se prescribe ketoconazol 200 mg cada 12 horas presentando la paciente en la revisión a las 2 semanas un marcado empeoramiento clínico y analítico con cifras de cortisol libre en orina de 24 horas 2697 µg/24h (4 veces el valor pre-tratamiento) lo cual sugería una respuesta paradójica al tratamiento con kenoconazol. Modificamos el tratamiento por metirapona 250 mg cada 8 horas con mejoría clínica y normalización de cortisol libre urinario previo a la intervención quirúrgica.

Se realizó suprarrenalectomía izquierda por laparoscopia sin incidencias. La anatomía patológica describía una neoplasia de patrón multinodular constituida por células epitelioides monomorfas, de núcleos redondeados y citoplasma eosinófilo finamente granular compatible con aspecto oncocítico. Teniendo en cuenta los criterios anatomopatológicos de malignidad de Lin-Weiss-Bisceglia la lesión únicamente cumplía un criterio menor (peso>200 gramos). No cumplía ningún otro criterio mayor o menor (índice mitótico<5 mitosis/50 campos de gran aumento, sin datos de invasión vascular o capsular, sin necrosis o presencia de mitosis atípicas). Por tanto se informó como oncocitoma suprarrenal de potencial maligno incierto.

Tras la intervención quirúrgica la paciente desarrolló una insuficiencia suprarrenal secundaria al hipercortisolismo previo por lo que realizaba tratamiento con hidrocortisona 25 mg al día dividido en 3 dosis, los niveles de andrógenos se normalizaron. No recibió tratamiento adyuvante con mitotane al no cumplir criterios de malignidad. Sin embargo, realizamos seguimiento de forma trimestral con realización de TAC de Abdomen.

Al año de la intervención quirúrgica la paciente nos refiere empeoramiento del control tensional y reaparición de equimosis en miembros superiores. Se realiza determinación de cortisol libre en orina de 24 horas tras suspender la hidrocortisona con valor de 246 mcg/24 (5-170) horas así como elevación de andrógenos (Testosterona 98 ng/dL 9 – 37; Deshidroepiandrosterona sulfato 1198 µg/dl 30 – 182). Se realiza TAC de Abdomen que muestra varias lesiones nodulares a nivel subfrénico izquierdo, la mayor de aproximadamente 6 cm, sugestiva de recidiva tumoral (Imagen 2). Se ha solicitado una revisión de la Anatomía Patológica tras los últimos hallazgos llegándose a la misma conclusión pero la determinación de la expresión de Ki67 que no había sido realizada previamente fue elevada (60-70%). En el momento actual la paciente se encuentra a la espera de realización de PET/TC con vistas a decidir la actitud terapéutica, se ha reiniciado metirapona con adecuado control del hipercortisolismo.

Imagen 2: *TAC de Abdomen 1 año tras la cirugía. Recidiva tumoral*

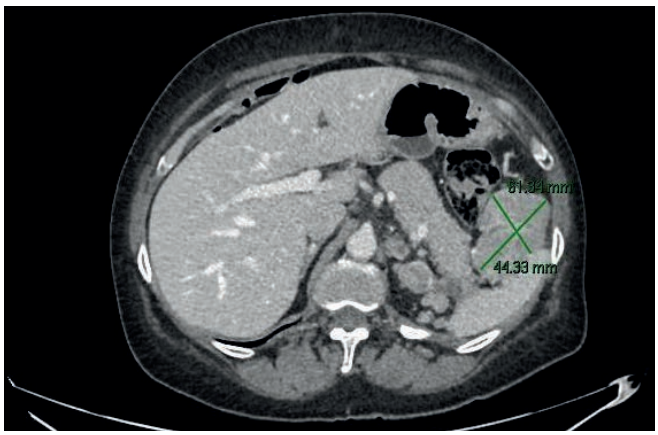

DISCUSIÓN

Los oncocitomas suprarrenales son un subtipo inusual de tumor suprarrenal. Son más frecuentes en mujeres y suelen afectar de forma preferente a la glándula suprarrenal izquierda. Más de 2/3 de los oncocitomas suprarrenales son no funcionantes y en su mayoría benignos aunque hasta un 41% de estas lesiones presentan potencial maligno incierto.

Habitualmente es difícil realizar el diagnóstico de Carcinoma adrenocortical variante oncocítica siendo el único criterio incuestionable para su diagnóstico la presencia de metástasis o invasión capsular/vascular[2].

Los criterios de Weiss no son aplicables en estas lesiones dadas las características celulares de este subtipo histológico, se utiliza por tanto la clasificación de Lin-Weiss-Bisceglia (LWB) que consiste en 3 criterios mayores: índice mitótico >50 mitosis por 50 campos de gran aumento, mitosis atípicas o invasión vascular; y 4 criterios menores: >10 cm o >200 gramos, necrosis, invasión capsular o invasión sinusoidal. Las neoplasias oncocíticas sin ningún criterio mayor o menor son clasificadas como benignas; los tumores que cumplan únicamente criterios menores son clasificados como borderline o de potencial maligno incierto y aquellas lesiones con algún criterio mayor se consideran malignas[3].

En nuestro caso la paciente fue diagnosticada inicialmente de un tumor oncocítico suprarrenal de potencial maligno incierto dado que solo cumplía un criterio menor de la clasificación de LWB. Desafortunadamente al año de la intervención quirúrgica ha presentado recidiva del tumor en el lecho quirúrgico y está pendiente del estudio de extensión.

Nuestro caso evidencia las limitaciones de los actuales sistemas de clasificación histológica de las neoplasias adrenales. Se han propuesto algunas alternativas como el Score predictivo de Helsinki que se obtiene de la suma de: 3 puntos, si el índice mitótico es superior a 5 mitosis por 50 campos de gran aumento; 5 puntos, si se observa necrosis y del valor del índice de Ki-67 Los valores superiores a 8,5 se han asociado a la presencia de metástasis y valores superiores a 17 a mal pronóstico4. En nuestro caso al presentar la lesión un índice de proliferación Ki-67 elevado nos encontraríamos ante una lesión de mal pronóstico y aseguraría el diagnóstico de carcinoma adrenocortical variante oncocítica. Otra opción sugerida por algunos autores es la determinación de Fosfohistona H3 (PHH3) útil para estimar el índice de proliferación en lesiones suprarrenales[3].

En conclusión, aunque en la mayoría de los casos las neoplasias suprarrenales oncocíticas son tumores benignos y no funcionantes existe un porcentaje no desdeñable de casos de tumores funcionantes y de potencial maligno incierto y en algunos casos puede tratarse de una variante oncocítica de un carcinoma de suprarrenal. Los sistemas de clasificación anatomopatológicos pueden ser imprecisos en los casos de variantes oncocíticas cobrando importancia otros parámetros como el Ki67 o PHH3 y otras escalas como la de Helsinki.

BIBLIOGRAFÍA

1. Lam A.K.-Y. Adrenocortical Carcinoma: Updates of Clinical and Pathological Features after Renewed World Health Organisation Classification and Pathology Staging. *Biomedicines*. 2021;9:175. doi: 10.3390/biomedicines9020175.

2. Argyriou P., Zisis C., Alevizopoulos N., Kefaloyannis E.M., Gennatas C., Petraki C.D. Adrenocortical oncocytic carcinoma with recurrent metastases: A case report and review of the literature. World J. Surg. Oncol. 2008;6:134. doi: 10.1186/1477-7819-6-134.

3. Huang CP, Dai MS, Kao CC, Tsai WC, Yu CP. A Case of Oncocytic Adrenal Cortical Neoplasm with Uncertain Malignant Potential Turned Out to Be Oncocytic Adrenal Cortical Carcinoma with Distant Metastasis: Could Pathology Do Better Initially? Medicina (Kaunas). 2022 Jul 6;58(7):900. doi: 10.3390/medicina58070900. PMID: 35888619; PMCID: PMC9316612.

4. Pennanen M, Heiskanen I, Sane T, Remes S, Mustonen H, Haglund C, Arola J. Helsinki score-a novel model for prediction of metastases in adrenocortical carcinomas. Hum Pathol. 2015 Mar;46(3):404-10. doi: 10.1016/j.humpath.2014.11.015. Epub 2014 Dec 9. PMID: 25582500.

NUTRICIÓN

Caso 54

OSTEOPOROMALACIA: A PROPÓSITO DE UN CASO

AUTORES Y CENTROS DE TRABAJO

Napky Rajo, J.S.; Silva Fernández, M.; Lozano Aida, C.; Gómez Almendros, R.

- *Servicio de Endocrinología y Nutrición, Hospital Universitario Torrecárdenas, Almería*

INTRODUCCIÓN

El estudio de las enfermedades metabólicas óseas es amplio y complejo, y en ocasiones estos trastornos pueden superponerse[1].La osteomalacia y la osteoporosis son osteopatías metabólicas conocidas que incluso se pueden presentar como una entidad mixta, descrita por algunos autores como osteoporomalacia[2-4].

En la anorexia nerviosa pueden coincidir ambos trastornos[1,5] y, por tanto, desarrollarse una osteoporomalacia, debido a la desnutrición, hipoestrogenemia crónica y déficit de vitamina D. Especialmente si coexisten comorbilidades psiquiátricas que limiten la exposición solar[6]. La prevalencia de esta osteopatía metabólica se desconoce[1].

A continuación, presentamos un caso poco frecuente donde distintos factores fisiopatológicos favorecen el desarrollo de una enfermedad metabólica ósea mixta. En este caso se superpone una osteomalacia sobre una osteoporosis, es decir, una osteoporomalacia.

CASO CLÍNICO

Describimos el caso de una mujer de 42 años con antecedente de anorexia nerviosa asociada a un trastorno obsesivo compulsivo que fue derivada desde atención primaria por hipoproteinemia con edema. En la anamnesis destaca amenorrea desde hace 7 años y edema de miembros inferiores de 5 meses de evolución. En la exploración física tenía un aspecto caquéctico, edemas en miembros inferiores **(Imagen 1.0)** e importante cifosis dorsal.

En los análisis se determinó anemia ferropénica, hipoproteinemia, déficit de magnesio, zinc y déficit grave de vitamina D, elevación de fosfatasa alcalina y alteración leve de las transaminasas. Se indicó tratamiento con suplementos nutricionales orales, sulfato ferroso y vitamina D, y se solicitó una tomografía axial computarizada (TAC) abdominopélvica para descartar patología neoplásica asociada.

En la TAC se objetivó una fractura de rama pubiana derecha parcialmente consolidada, fracturas antiguas a nivel sacroilíaco, múltiples fracturas vertebrales de aspecto bicóncavo **(Imagen 2.0)** y deformidad del tórax en campana. En la densitometría ósea se objetivó osteoporosis grave y la gammagrafía no demostró fracturas recientes ni depósitos patológicos.

Tras tres meses de soporte nutricional la paciente presentó resolución del edema **(Imagen 1.0),** niveles normales de vitamina D, proteínas totales, fosfatasa alcalina, calcio, parathormona y normalización del hemograma.

DISCUSIÓN

Describimos el caso de una paciente de 42 años con antecedentes de anorexia nerviosa,

amenorrea hipotalámica y un trastorno obsesivo compulsivo. El caso se agrava con una malnutrición proteico-calórica y el desarrollo de edemas en miembros inferiores que obligan a la paciente buscar asistencia médica. Cabe a destacar la deficiencia crónica de vitamina D secundaria a los bajos aportes nutricionales y una escasa exposición a la luz solar, y la deficiencia de estrógenos ocasionada por la amenorrea hipotalámica contribuyeron al desarrollo de una enfermedad metabólica ósea.

El déficit grave de vitamina D junto a la elevación de fosfatasa alcalina, los datos densitómetros y la singularidad de las fracturas bicóncavas vertebrales, pélvica y sacroilíaca hicieron sospechar una enfermedad metabólica ósea mixta, osteomalacia superpuesta a osteoporosis, causada por desnutrición crónica y el déficit estrogénico propio de una amenorrea hipotalámica, secundarias a anorexia nerviosa de larga evolución. La normalización de la fosfatasa alcalina tras la suplementación de la vitamina D **(Imagen 3.0)** apoyaron este diagnóstico.

CONCLUSIÓN

La osteomalacia en las formas más avanzadas se caracteriza por los hallazgos radiológicos de vertebras bicóncavas o deformidad de los huesos largos con pseudofracturas de Looser. La biopsia ósea de la cresta transilíaca es la forma más precisa de confirmar el diagnostico, sin embargo, no suele realizarse en la práctica clínica por ser una técnica invasiva. Por tanto, el diagnóstico suele realizarse a partir de una combinación de datos clínicos, de laboratorio y hallazgos radiológicos. En el tratamiento es crucial tratar la enfermedad de base, aunque la suplementación de con vitamina D se puede considerar la piedra angular del tratamiento.

ANEXO

Imagen 1.0:

Edemas de miembros inferiores, antes y después de iniciar la suplementación nutricional oral

Imagen 2.0: *Fractura bicóncava de los cuerpos vertebrales T10, T11, T12, L1, L2, L3 y L5 con pérdida de altura máxima de la vertiente anterior del cuerpo vertebral T12 y L3 que alcanza el 80/90 % asociado a mínima afectación del muro posterior principalmente de la fractura vertebral T12-L1, condiciona cifosis dorsal e hiperlordosis lumbar*

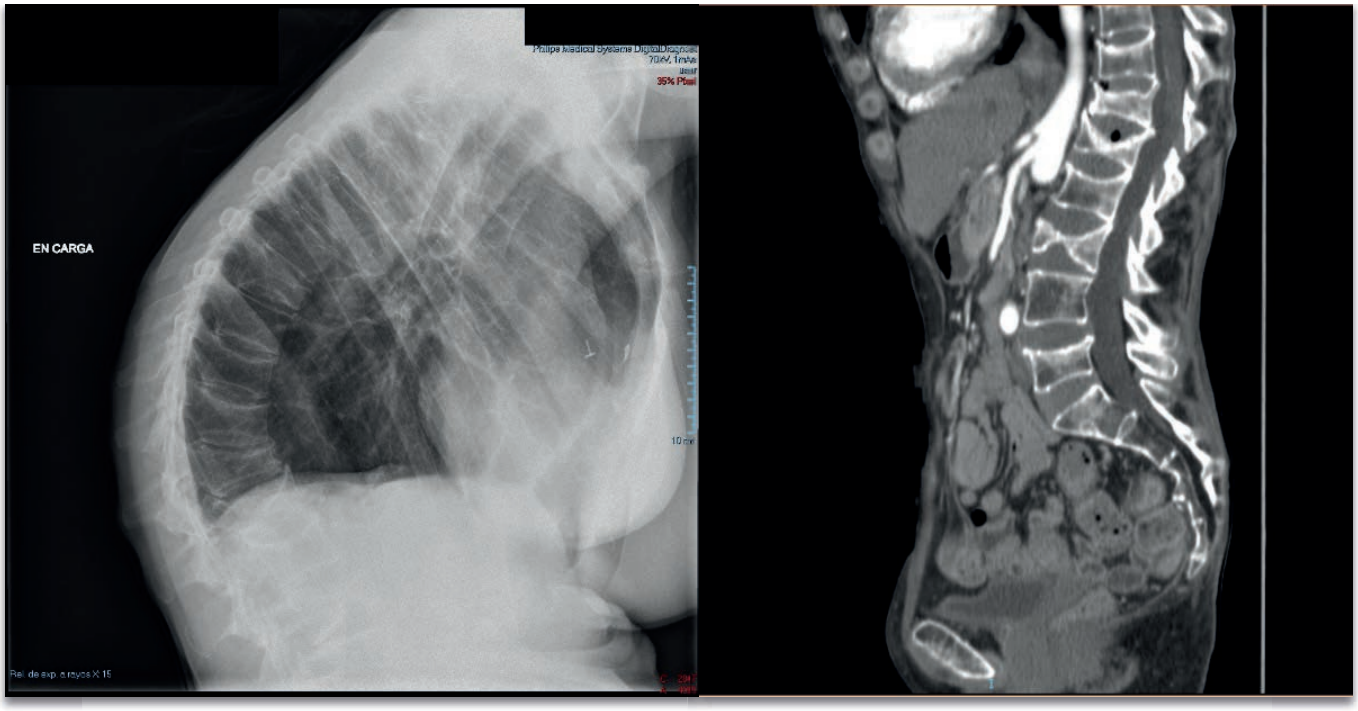

Imagen 3.0: *Evolución de la fosfatasa alcalina tras el tratamiento con calcifediol*

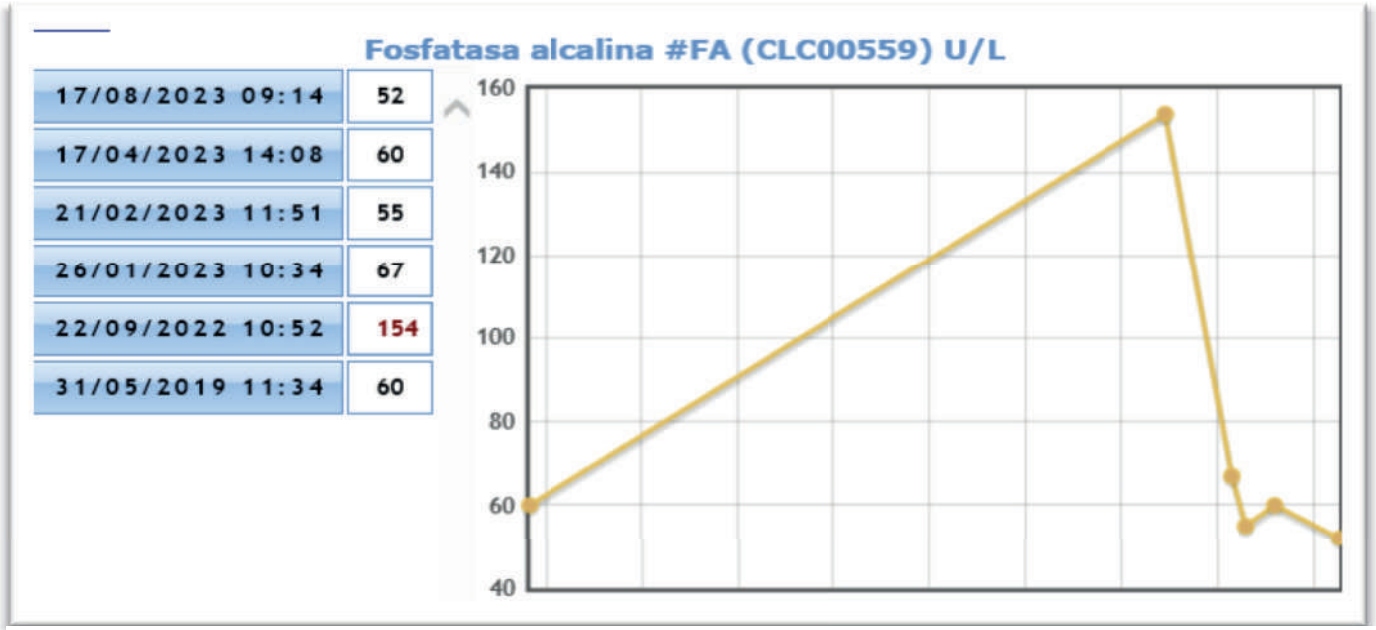

REFERENCIAS BIBLIOGRÁFICAS

1. Cianferotti, L. (2022). Osteomalacia Is Not a Single Disease. *International Journal of Molecular Sciences, 23*(23), 14896. https://doi.org/10.3390/ijms232314896
2. Bartl, R., Bartl, C. (2017). Drug-Induced Osteoporomalacia. In: Bone Disorders. Springer, Cham. https://doi.org/10.1007/978-3-319-29182-6_81
3. Ochoa, Carlos Darío, Toro, Carlos E, Ramírez, Fabián, Mercado, Jaime, Olivares, Orlando, Restrepo, José Félix, Rondón, Federico, & Iglesias-Gamarra, Antonio. (2010). Enfermedades metabólicas óseas: análisis clínico y radiológico en cinco casos. *Revista Colombiana de Reumatología,* 17(2), 123-131. Retrieved March 18, 2023, from http://www.scielo.org.co/scielo.php?script=sci_arttext&pid=S0121-81232010000200006&lng=en&tlng=es.
4. D'Amore, M., Minenna, G., D'Amore, S., Scagliusi, P., & Caprio, S. (2005). Lo strano caso di un paziente affetto da acromegalia con osteoporomalacia senza ipogonadismo [The strange case of a patient affected by acromegaly with osteoporomalacia without hypogonadism]. *Reumatismo*, 57(4), 291–294. https://doi.org/10.4081/reumatismo.2005.291
5. Oliveri, B., Gomez Acotto, C., & Mautalen, C. (1999). Osteomalacia in a patient with severe anorexia nervosa. *Revue du rhumatisme (English ed.),* 66(10), 505–508.
6. Ukinc K. (2009). Severe osteomalacia presenting with multiple vertebral fractures: a case report and review of the literature. *Endocrine, 36*(1), 30–36. https://doi.org/10.1007/s12020-009-9209-8

Caso 55 LO QUE SE OCULTABA TRAS UN DIAGNÓSTICO DE DISFAGIA PSICÓGENA 8 AÑOS DESPUÉS

AUTORES Y CENTROS DE TRABAJO

García Sánchez, J. (1); García Piorno, A. (2); Andreo López, M.C. (1); Martínez Silla, E. (1); Rodríguez Juárez, R. (1); López-Ibarra Lozano, P.J. (1)

- *(1) Hospital Universitario Clínico San Cecilio, Granada*
  (2) Hospital General Universitario Gregorio Marañón, Madrid

INTRODUCCIÓN

La esofagitis eosinofílica (EEo) es considerada una enfermedad crónica, inmune/mediada por antígenos, caracterizada clínicamente por síntomas relacionados con disfunción esofágica e histológicamente por inflamación predominante mediadas por eosinófilos. En las últimas tres décadas, su prevalencia a nivel global se ha incrementado afectando sobre todo a adultos varones de entre 20 y 30 años, aunque también es posible su aparición en la infancia. La patogenia de la EEo es una interacción de factores genéticos, ambientales y del sistema inmunitario del huésped siendo algunos factores de riesgo el tabaquismo, la exposición a AINEs, IBPs o antibióticos y la admisión a la unidad de cuidados intensivos neonatales durante la infancia.

CASO CLÍNICO

Varón de 16 años con antecedentes personales de múltiples alergias (polen, epitelio de gato, de perro y alimentarias), ERGE, rinitis extrínseca, pectum excavatum y síndrome de Wolff-Parkinson-White en seguimiento por Cardiología. Se encuentra en tratamiento con domperidona y ranitidina a demanda. No tiene hábitos tóxicos. Es estudiante e independiente para las actividades básicas de la vida diaria.

Comienza seguimiento en Digestivo pediátrico a los 8 años por disfagia a sólidos refiriendo necesidad de masticar bien los alimentos, duraciones prolongadas de las ingestas y atragantamientos frecuentes con cualquier tipo de alimento asociando vómitos. Además, comenta deposiciones caprinas. A pesar de ello, mantiene buen desarrollo ponderoestatural conservando normopeso en todo momento.

Durante su seguimiento se realizan múltiples pruebas complementarias: analíticas con resultados anodinos, gastroscopia con toma de biopsias sin hallazgos significativos, tránsito esofagogastroduodenal que resultó normal y test de ureasa que descartó infección por H. Pylori. Por último, se intentó realizar una manometría esofágica pero no fue tolerada por el paciente.

Tras la ausencia de enfermedad orgánica demostrada y el mantenimiento de la clínica, el paciente es diagnosticado de disfagia psicógena e inicia seguimiento por la Unidad de Psiquiatría Infantil por "probable fobia específica y miedo irracional".

Con 16 años acude a urgencias por un episodio al ingerir lentejas de atragantamiento con sensación de cuerpo extraño en esófago, sialorrea, saliva con contenido hemático, dolor retroesternal y dificultad para la deglución de sólidos y líquidos.

En ese momento el paciente se encontraba hemodinámicamente estable, la exploración física incluyendo movilidad cervical, orofaríngea y exploración de hipofaringe con fibroscopia fue normal y la analítica no poseía alteraciones significativas. En la radiografía cervical no se observaron cuerpos extraños tampoco. Tras valoración por ORL y digestivo; y la imposibilidad para avanzar con el gastroscopio de adultos por estenosis esofágica se decide ingreso en la Unidad de Digestivo. Se inicia tratamiento con 40mg c/12h de omeprazol intravenoso, propionato de fluticasona deglutida 800 mcg c/12h, sucralfato y nutrición parenteral periférica.

Ilustración 1

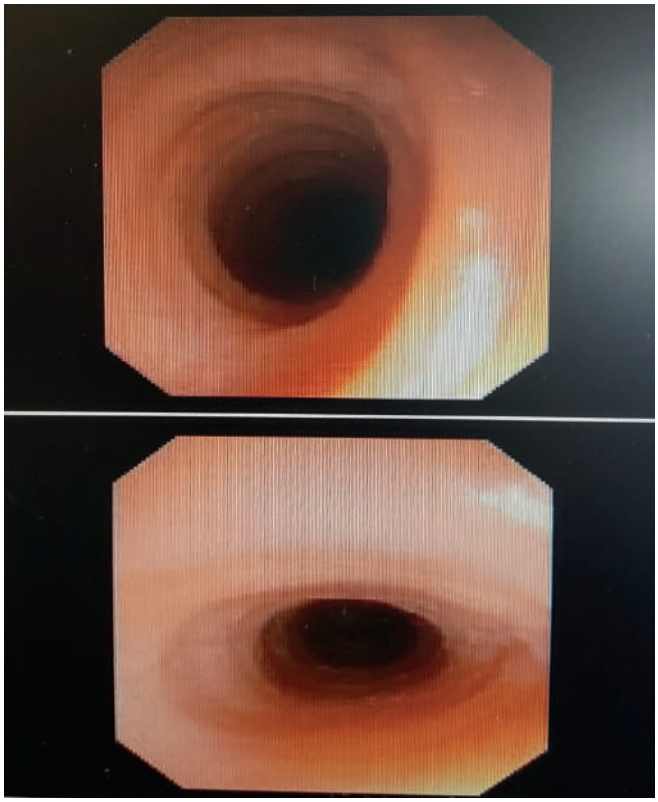

Durante su ingreso, se realiza gastroscopia (Ilustración 1) con un gastroscopio pediátrico en la que informan de "mucosa pálida de aspecto fibrótico y con morfología traquealizada. En esófago proximal se objetiviza estenosis que impide el paso del gastroscopio por lo que no es posible completar la exploración. Imagen altame8nte sugestiva de esofagitis eosinofílica". Además, se realiza un tránsito esofagogastroduodenal (Ilustración 2) en el que se visualiza "disminución del calibre de tercio superior de esófago de aproximadamente 10cm de extensión craneocaudal con irregularidad de los pliegues mucosos con imágenes reticulares lineales teniendo en cuenta la edad, localización y antecedentes alérgicos del paciente sugiere como primera posibilidad diagnóstica esofagitis eosinofílica". A destacar que durante su evolución se objetiviza leucocitos en rango con eosinofilia relativa y absoluta (10.2%).

Desde la Unidad de Aparato digestivo, debido a que la estenosis es muy larga y el calibre esofágico era muy estrecho, se propone la colocación de prótesis biliares de 10cm de longitud telescopadas. En ese momento se realiza interconsulta a Nutrición desde donde recomendamos sustituir el tratamiento propuesto por la implementación de una dieta de exclusión e inicio de suplementación oral nutricional mediante fórmula elemental (elemental 028 extra líquido). Este producto supone una dieta elemental líquida nutricionalmente completa que se usa para el tratamiento dietético de alergias severas, patologías que cursan con alteración severa del tracto gastrointestinal o estados de malabsorción. Tiene una densidad calórica de 0,86 Kcal/ml y una distribución de macronutrientes de 37,2% de grasas (Perfil lipídico rico en ácido oleico (35% MCT y 65% LCT)), 51,2 % de hidratos de carbono y 11,6% de proteínas. Se fue disminuyendo la cantidad de nutrición parenteral aportada y aumentando la cantidad de suplementación oral ante la buena tolerancia por parte del paciente hasta cubrir las necesidades calórico proteicas. A su vez se inició tolerancia a líquidos claros (agua, té, etc.) con buenos resultados de tolerabilidad. Finalmente, el paciente pudo ser dado de alta con seguimiento en consulta y continuando con el tratamiento iniciado durante la hospitalización.

Ilustración 2

DISCUSIÓN

La EoE supone la segunda causa de esofagitis crónica tras la enfermedad por reflujo gastroesofágico y es la principal causa de disfagia e impactación alimentaria en niños y adultos jóvenes. En niños, además de los síntomas comentados también puede presentarse reflujo, diarrea, dolor abdominal, retraso del crecimiento o alteración del desarrollo e incluso perforación esofágica llegando a suponer la primera causa de perforación esofágica espontánea.

La endoscopia digestiva alta es la primera prueba diagnóstica ante la sospecha de Eeo. A pesar de ello, en el 30% de los casos el aspecto es normal por lo tanto es imprescindible la toma de biopsias en pacientes con sospecha. La duración de la enfermedad no tratada es el principal factor de riesgo de remodelación esofágica, fibrosis y estenosis.

El objetivo del tratamiento es la mejoría o resolución de síntomas y la remisión de la actividad histológica. Las últimas guías de consenso (AGA/JTF) indican que los IBPs, los corticoides orales y la terapia dietética pueden ser considerados como tratamiento de primera línea teniendo que individualizar según las características y preferencias del paciente. La realización de dilatación endoscópica se reserva para casos de estenosis o esófago de calibre estrecho que no ha respondido a los tratamientos previamente descritos. El tratamiento dietético supone una opción dirigida a la causa de la enfermedad con el objetivo de identificar los desencadenantes y eliminarlos de la dieta a largo plazo. Existen tres modalidades: dieta elemental, dieta dirigida por pruebas de alergia y dieta de eliminación o empírica. La dieta elemental supone el tratamiento dietético más efectivo y se limita normalmente a pacientes con síntomas graves o refractariedad. Consiste en evitar todos los alérgenos alimentarios potenciales y sustituirla por una fórmula nutricional completa con aminoácidos libres.

CONCLUSIONES

Este caso se pone de manifiesto que la EEo quizás sea una enfermedad frecuente pero infradiagnosticada y ejemplifica que el retraso diagnóstico del paciente con EEo condiciona un aumento de la morbilidad de estos pacientes. Nos encontramos ante un ejemplo de complicación y severidad de síntomas cuando la enfermedad evoluciona sin un tratamiento dirigido, en este caso al no haber sido diagnosticada por la inespecificidad de la sintomatología y la ausencia de hallazgos en las pruebas realizadas. Para concluir, es fundamental un manejo multidisciplinar para llevar a cabo una toma de decisiones adecuada y tener en cuenta el papel fundamental del tratamiento dietético suponiendo una herramienta eficaz y sin graves ni frecuentes efectos secundarios.

BIBLIOGRAFÍA

1. Chen JW. Management of Eosinophilic Esophagitis: Dietary and Nondietary Approaches. Nutr Clin Pract. 2020 Oct;35(5):835-847.
2. Votto M, De Filippo M, Lenti MV, Rossi CM, Di Sabatino A, Marseglia GL, Licari A. Diet Therapy in Eosinophilic Esophagitis. Focus on a Personalized Approach. Front Pediatr. 2022 Jan 20;9:820192.
3. Visaggi P, Mariani L, Pardi V, Rosi EM, Pugno C, Bellini M, Zingone F, Ghisa M, Marabotto E, Giannini EG, Savarino V, Marchi S, Savarino EV, de Bortoli N. Dietary Management of Eosinophilic Esophagitis: Tailoring the Approach. Nutrients. 2021 May 12;13(5):163.
4. Hirano I, Chan ES, Rank MA, Sharaf RN, Stollman NH, Stukus DR, Wang K, Greenhawt M, Falck-Ytter YT; AGA Institute Clinical Guidelines Committee; Joint Task Force on Allergy-Immunology Practice Parameters. AGA institute and the joint task force on allergy-immunology practice parameters clinical guidelines for the management of eosinophilic esophagitis. Ann Allergy Asthma Immunol. 2020 May;124(5):416-423.
5. Lucendo et al. Esofagitis eosinofílica: diagnóstico y tratamiento actual basado en la evidencia. Gastroenterología y hepatología. 2018; 41(4): 281-291.
6. Dhar A, Haboubi HN, Attwood SE, Auth MKH, Dunn JM, Sweis R, Morris D, Epstein J, Novelli MR, Hunter H, Cordell A, Hall S, Hayat JO, Kapur K, Moore AR, Read C, Sami SS, Turner PJ, Trudgill NJ. British Society of Gastroenterology (BSG) and British Society of Paediatric Gastroenterology, Hepatology and Nutrition (BSPGHAN) joint consensus guidelines on the diagnosis and management of eosinophilic oesophagitis in children and adults. Gut. 2022 Aug;71(8):1459-1487.
7. Muir A, Falk GW. Eosinophilic Esophagitis: A Review. JAMA. 2021 Oct 5;326(13):1310-1318.
8. Bashaw H, Schwartz S, Kagalwalla AF, Wechsler JB. Tutorial: Nutrition Therapy in Eosinophilic Esophagitis-Outcomes and Deficiencies. JPEN J Parenter Enteral Nutr. 2020 May;44(4):600-609

Caso 56 CUANDO SE TE VA LA PINZA

AUTORES Y CENTROS DE TRABAJO

Alzás Teomiro, C.M.; García Ramírez, M.I.; Rebollo Román, A.; Molina Puerta, M.J.

- *Hospital Universitario Reina Sofía, Córdoba*

CASO CLÍNICO

Presentamos el caso de un paciente de 38 años que, inicialmente, es valorado en Aparato Digestivo por epigastralgia de 2 meses de evolución y síndrome emético, con vómitos de contenido alimentario (en torno a 4-5 episodios diarios y de predominio posprandial), asociando pérdida de peso (8 kg en 2 meses). El peso actual del paciente era de 68kg, con una talla de 179 cm y un IMC de 21,22 kg/m2.

Dentro del estudio realizado, en la EDA solicitada se aprecia un desgarro con sangrado activo, tratándose mediante adrenalina y endoclips.

1 mes después, persiste la sintomatología en el paciente, con mejoría del dolor, pero con persistencia de los vómitos, asociando hiporexia, rechazo a la ingesta y progresión en la pérdida ponderal.

Se realiza entonces interconsulta a Salud Mental y a Endocrinología y Nutrición.

Acude a nuestras consultas, ya valorado por Salud Mental, que descarta TCA, y con un TC de abdomen, que informa de una sospecha de síndrome de pinza aortomesentérica, con una distancia entre la aorta y la arteria mesentérica superior de 6 mm (normal a partir de 8-10 mm), que comprime duodeno y podría justificar la clínica del paciente.

El paciente es derivado a Cirugía General, que programa y realiza una intervención mediante Bypass duodenoyeyunal, sin complicaciones durante el ingreso y con buena evolución postoperatoria.

Un año después de la cirugía, y tras una mejoría inicial con recuperación ponderal, comienza de nuevo con vómitos diarios posprandiales, dolor epigástrico y alcanzando su peso mínimo desde que inició el seguimiento (59 kg), con una desnutrición proteico-calórica acusada.

Se realiza estudio completo nuevamente, con normalidad en los resultados (TAC, EDA, tránsito, gammagrafía de vaciamiento gástrico). Es estudiado además por M. Interna descartando causas secundarias de síndrome emético.

Comentado caso en comité multidisciplinar, se decide reintervenir al paciente mediante Bypass en Y de Roux.

Tras un postoperatorio sin incidencias, el paciente en las revisiones en consulta continúa presentando vómitos, aunque en menor frecuencia, pérdida de peso y empeoramiento de los parámetros nutricionales y morfofuncionales.

Dada refractariedad a dieta oral, suplementos nutricionales y resto de tratamiento, y ante la insistencia del paciente, se decide realizar una PEG para NEP.

Pese a esta medida y garantizando el refuerzo nutricional, la situación del paciente no mejora, y persistiendo normalidad en todas las pruebas realizadas, se interconsulta de nuevo a Salud Mental, que diagnostica un TCA secundario al proceso de base.

DISCUSIÓN

El síndrome de la pinza aortomesentérica o síndrome de Wilkie, es una causa poco frecuente de oclusión intestinal alta, caracterizado por la oclusión de la tercera porción duodenal debido a un estrechamiento en el ángulo que forman la arteria aorta abdominal y la arteria mesentérica superior.

Cuenta con una frecuencia extremadamente baja, con una incidencia aproximada del 0,2%. Es más frecuente en mujeres y adultos jóvenes, y en la mayoría de los casos existe una pérdida de peso acusada previa al diagnóstico.

El principal mecanismo propuesto para la aparición de este síndrome es la disminución o pérdida de la grasa mesentérica, que sirve como delimitador del espacio formado entre los vasos anteriormente mencionados.

Se ha asociado la aparición de este síndrome a la infección por VIH, a determinadas neoplasias, a la diabetes mellitus, a traumatismos, a la cirugía de la escoliosis y a la pérdida brusca de peso, evidenciándose recientemente en la literatura casos ligados a la cirugía bariátrica.

Los mecanismos que posibilitarían la obstrucción duodenal son los siguientes: 1) la presencia de un ángulo aortomesentérico agudo (usualmente menor de 25º); 2) un ligamento de Treitz corto que ocasione una posición anormalmente elevada de dicha porción duodenal; 3) la presencia de variantes anatómicas anómalas de la arteria mesentérica superior o de algunas de sus ramas.

Los síntomas que presenta este síndrome son inespecíficos, y la clínica puede presentarse de manera súbita o como cuadro crónico. En ambas presentaciones predominan los síntomas típicos de oclusión intestinal alta, variando su intensidad, consistentes en: náuseas y vómitos, dolor abdominal de mayor reflejo en epigastrio, pirosis y regurgitación, saciedad precoz, pérdida de peso, y alivio de la clínica con los cambios posturales, especialmente con el decúbito prono y el decúbito lateral izquierdo.

La exploración física no es específica, siendo más frecuentes la distensión abdominal y las molestias difusas a la palpación. Los parámetros de laboratorio tampoco muestran alteraciones específicas del síndrome, y suelen aparecer alteraciones hidroelectrolíticas en función de la intensidad y cronicidad de los vómitos, así como parámetros compatibles con desnutrición.

El *Gold Standard* para establecer el diagnóstico del síndrome es el angioTC, que acompañado de una alta sospecha por parte del clínico, cuenta con una sensibilidad y especificidad cercanas al 100% si se cumplen los siguientes criterios: 1) obstrucción abrupta en la tercera porción del duodeno, con peristalsis activa, 2) un ángulo aortomesentérico menor a 25º (normal de 38º a 65º) y 3) fijación alta del duodeno por el ligamento de Treitz o variantes anatómicas de la arteria mesentérica superior.

El angioTC ha desplazado como prueba de referencia al tránsito abdominal baritado y a la arteriografía.

El tratamiento inicial de este cuadro es conservador, y suele presentar una buena respuesta en los cuadros agudos. El abordaje inicial

consta de realizar una adecuada reposición hidroelectrolítica en el paciente y nutrir mediante la colocación de una sonda nasogástrica siendo posible la alimentación mediante posiciones que liberen la obstrucción y causen apertura del ángulo aortomesentérico por efectos mecánicos (prono, decúbito lateral izquierdo) o mediante la colocación de una sonda nasoyeyunal.

La cirugía está indicada en los siguientes supuestos: 1) fracaso del tratamiento conservador, 2) enfermedad de larga evolución con pérdida ponderal progresiva y 3) complicaciones asociadas a reflujo biliar y estasis.

La duodenoyeyunostomía es el procedimiento quirúrgico de elección, con una tasa de éxito superior al 90% frente a las otras opciones, que cuentan con mayor número de complicaciones y de fracaso, como la operación de Strong o la gastroyeyunostomía.

BIBLIOGRAFÍA

- González Hermosillo-Cornejo, D. , Díaz Girón-Gidi, A. , Vélez-Pérez, F. , Lemus-Ramírez, R. , & Andrade Martínez-Garza, P. (2016). Síndrome de Wilkie. Reporte de un caso. Cirugía y Cirujanos, 85 (1). doi: 10.1016/j.circir.2015.08.009
- Oliva-Fonte, Carlos, Fernández-Rey, Cristina Lidia, Pereda-Rodríguez, Javier, & González-Fernández, Ana María. (2017). Síndrome de Wilkie o pinza aortomesentérica. Revista Española de Enfermedades Digestivas, 109(1), 62-63.
- Martínez, H., Martínez, S., Sánchez-Ussa, S., Pedraza, M., & Cabrera, L. F. (2019). Laparoscopic management for Wilkie´s syndrome. Manejo laparoscópico para el síndrome de Wilkie. Cirugia y cirujanos, 87(S1), 22–27. https://doi.org/10.24875/CIRU.18000571
- Irastorza-Terradillos, I., Álvarez-Abad, I., Santidrián-Martínez, J. and Vitoria-Cormenzana, J. (2010). Dolor abdominal recurrente por síndrome de la arteria mesentérica superior. Anales de Pediatría, 73(3), pp.150-151.

Caso 57 GASTROPARESIA DE ORIGEN PARANEOPLÁSICO CON UN COMPLEJO ABORDAJE NUTRICIONAL

AUTORES Y CENTROS DE TRABAJO

León Idougourram, S.; García Ramírez, M.I.; Alzás Teomiro, C.M.; Muñoz Jiménez, C., Herrera Martínez, A.D., Gutiérrez Alcalá, S.; Calañas Continente, A.J.

- *Hospital Universitario Reina Sofía, Córdoba.*

CASO CLÍNICO

Enferma de 50 años que ingresó en Neurología por síndrome constitucional de meses de evolución y debilidad de miembros inferiores de inicio distal y progresión proximal. Fue diagnosticada de una polineuropatía de predominio sensitivo y axonal con anticuerpos onconeuronales anti-Hu y anti-Ri positivos. Con la sospecha de síndrome paraneoplásico se solicitó PET-TAC que sólo mostró una adenopatía paratraqueal infracentimétrica con hipermetabolismo cuya biopsia resultó negativa para malignidad.

Durante el ingreso sufrió empeoramiento progresivo, extendiéndose la afectación neuropática a miembros superiores, con náuseas y vómitos incoercibles e intolerancia oral absoluta a pesar de ausencia de obstrucción intestinal, iniciando tratamiento con nutrición parenteral total (NPT). Bioquímicamente destacaba una hipopotasemia grave que precisó suplementación con dosis elevadas de potasio IV. Se planteó entonces estudio para despistaje de hipercortisolismo ACTH-dependiente ectópico que resultó positivo, con RM hipofisaria y Octreoscan negativos. Posteriormente se inició nutrición enteral total a través de gastroyeyunostomía combinada con NPT debido a múltiples interrupciones de la nutrición enteral por hiperemesis persistente. Poco después ingresó en UCI por shock séptico de origen polifocal evidenciándose en TAC abdominal un íleo paralítico, manteniendo a la paciente con NPT de manera exclusiva. Se inició tratamiento con ketoconazol a través de la sonda (200 mg/8h) con mejoría progresiva de la paresia gastrointestinal, mayor estabilidad hemodinámica y descenso de las necesidades de potasio. Tras esta mejoría transitoria comenzó de nuevo con deterioro clínico a pesar de dosis crecientes de ketoconazol. En un PET-TAC de control se evidenció, en esta ocasión, crecimiento de adenopatías paratraqueales con diagnóstico anatomopatológico de metástasis de carcinoma de células pequeñas. La paciente inició tratamiento quimioterápico y tras recibir dos ciclos finalmente falleció. El estudio molecular postmortem de la muestra adenopática mostró expresión del gen POMC, precursor polipeptídico de la ACTH, lo que confirmó el síndrome de Cushing paraneoplásico.

DISCUSIÓN

Los síndromes neurológicos paraneoplásicos (SNP) son enfermedades autoinmunes asociadas con riesgo de diversas neoplasias, marcados por autoanticuerpos específicos y que pueden afectar a cualquier parte del sistema nervioso central o periférico, la unión neuromuscular y el músculo. La patogenia de los SNP está relacionada con una expresión aberrante en el tumor de un antígeno que normalmente se expresa solo en el sistema nervioso lo que provocaría un ataque inmunitario dirigido contra el tumor y el sistema nervioso.

La evaluación de estos pacientes es compleja y suele incluir el reconocimiento del síndrome clínico, la exclusión de otras causas, la determinación de autoanticuerpos y la búsqueda de tumores. Es, por tanto, fundamental, hacer un adecuado diagnóstico diferencial.

Se han descrito varios autoanticuerpos específicos en asociación con estos trastornos, definiendo diferentes subtipos de SNP. La determinación de estos, proporcionan la evidencia clave que respalda el diagnóstico. Existen dos grupos fundamentales de autoanticuerpos. Aquellos con un papel directamente patógeno que causan o probablemente causan la enfermedad, dirigidos a la superficie celular y aquellos marcadores de un proceso inmunitario específico, pero no directamente patógenos, que implican procesos mediados por células T dirigidas a proteínas intracelulares de las neuronas del SNC o SNP, como son los anticuerpos onconeuronales clásicos, anti Hu, anti Ri, anti Yo... positivos en nuestra paciente. Desafortunadamente, alrededor de un tercio de los pacientes no tienen anticuerpos detectables y entre el 5% y el 10% tiene un anticuerpo atípico que no está bien caracterizado. Además, ninguno de estos trastornos es específicamente paraneoplásico, por tanto, la ausencia de anticuerpos paraneoplásicos no puede descartar el diagnóstico de un SNP.

En los síndromes neurológicos mediados por anticuerpos onconeuronales la asociación con neoplasias es muy frecuente, en hasta el 98% de los casos, empeorando el pronóstico. Los más frecuentes son, los anti Hu (ANNA-1), fuertemente asociados con cánceres de pulmón, sobre todo el carcinoma de células pequeñas, aunque también puede aparecer en otros tumores malignos, como el cáncer de mama, de ovario, el sarcoma o el linfoma de Hodgkin. Las manifestaciones del sistema nervioso periférico (neuronopatía sensorial o neuropatía sensitivo-motora) son las más frecuentes, presentes en el 60-80% de los pacientes. Aproximadamente el 25-30% de los pacientes con anti-Hu asocian algunos síntomas de disautonomía, como gastroparesia severa, dismotilidad esofágica, pseudoobstrucción intestinal o cualquier combinación de estos, y es un factor de peor pronóstico. En estos casos, se produce produce una destrucción inflamatoria del sistema nervioso entérico semejante a la de nuestra paciente. Además, más del 10% tiene un SNP que se manifiesta solo con dismotilidad gastrointestinal. Por otra parte, los anti-Ri (ANNA-2), frecuentemente se asocian con encefalitis del tronco del encéfalo con parálisis de nervios craneales y disfagia, siendo el tumor más frecuentemente asociado el cáncer de mama (hasta el 70% de los casos)[1-2].

Estos síndromes son rápidamente progresivos. La destrucción irreversible de las estructuras neuronales por el proceso inflamatorio explica tanto la gravedad como la ineficacia habitual de los tratamientos inmunomoduladores de la mayoría de los SNP, dejando en muchas ocasiones discapacidades severas. En nuestra paciente, la gravedad de la afectación del sistema nervioso entérico determinó una gastroparesia e íleo paralítico severo con un abordaje nutricional muy complejo. Muy probablemente, el diagnóstico tardío del tumor microcítico de pulmón determinó una progresión del síndrome neurológico con destrucción progresiva de los plexos entéricos.

En casi el 80% de los pacientes, los SNP preceden al diagnóstico del tumor entre varios meses y varios años, ya que la mayoría tienen tumores pequeños o tumores limitados a ganglios linfáticos metastásicos, de ahí la importancia de realizar una detección precoz y adecuada del síndrome clínico. Son necesarias exploraciones repetidas con TAC, RM o PET-FDG.

El síndrome de Cushing ectópico (SCE) representa aproximadamente del 5 al 15% de todos los pacientes con SC endógeno. Tras el SIADH, el SCE es el segundo síndrome paraneoplásico más común que se observa en los carcinomas de pulmón de células pequeñas (1-6%). Puede ser muy difícil de determinar y la fuente de la secreción no siempre es obvia para su detección. Generalmente se presenta con alteraciones electrolíticas debido a su aparición repentina y naturaleza agresiva. La hipopotasemia y la alcalosis metabólica son los hallazgos habituales que sugieren la presencia de una mayor producción de ACTH. La mayoría de los casos descritos presentaron hipopotasemia severa como síntoma inicial de sospecha, al igual que nuestra paciente. La hipertensión no estuvo presente en nuestra paciente probablemente debido a la disautonomía secundaria al SNP. En cuanto al tratamiento del SCE, se pueden utilizar ketoconazol, metirapona, etomidato, mitotano, mifepristona o su combinación si la sintomatología es muy grave. Respecto al pronóstico, los pacientes con SCE tienen una mayor mortalidad debido a los altos niveles de cortisol y la marcada supresión del sistema inmunológico. Algunos investigadores sugieren incluso que reducir los niveles de cortisol antes de implementar tratamientos curativos, incluida la quimioterapia o la cirugía, podría disminuir la morbilidad y la mortalidad[3-5].

En los SNP, el tratamiento del tumor es crucial para detener la respuesta inmune del proceso y no exclusivamente por razones oncológicas. Concretamente, los SNP mediados por células T, como el caso que nos ocupa, suelen ser resistentes a la inmunoterapia o solo responden parcialmente, a diferencia de los síndromes mediados por anticuerpos neuronales de superficie. No obstante, aunque la inmunoterapia rara vez es eficaz, está indicado el uso de inmunoglobulinas intravenosas, esteroides o plasmaféresis de forma coordinada con las terapias contra el cáncer ya que se ha informado que algunos pacientes mejoran con estos tratamientos[6].

Como conclusiones, los SNP requieren una alta sospecha clínica, un diagnóstico temprano y un tratamiento rápido para mejorar los resultados. Los anticuerpos más frecuentes son los anti-Hu, aunque la tasa de seronegativos es de hasta el 20%. Los tumores más comunes son el carcinoma pulmonar de células pequeñas y el cáncer de mama. Respecto al hipercortisolismo ectópico, el diagnóstico generalmente se establece por las características clínicas de SC y la neoplasia maligna subyacente. Sin embargo, debido a la inespecificidad de los síntomas y al pequeño tamaño tumoral, este puede diagnosticarse varios años después. Si bien está descrita la gastroparesia paraneoplásica relacionada con anticuerpos onconeuronales anti Hu, la asociación de hipopotasemia grave secundaria al SCE ayudó a establecer la etiología del cuadro clínico de la paciente, que además precisó un complejo abordaje nutricional. Finalmente, la coexistencia de estos dos síndromes paraneoplásicos severos, junto al retraso en el diagnóstico, determinaron un desenlace infausto para nuestra paciente.

BIBLIOGRAFÍA

1. Lancaster E. Paraneoplastic Disorders. Continuum (Minneap Minn). 2017 Dec;23(6, Neuro-oncology):1653-1679.

2. Hejazi RA, Zhang D, McCallum RW. Gastroparesis, pseudoachalasia and impaired intestinal motility as paraneoplastic manifestations of small cell lung cancer. Am J Med Sci. 2009 Jul;338(1):69-71.

3. Zhang HY, Zhao J. Ectopic Cushing syndrome in small cell lung cancer: A case report and literature review. Thorac Cancer. 2017 Mar;8(2):114-117.

4. Mohib O, Papleux E, Remmelink M, Gottignies P, De Bels D. An ectopic Cushing's syndrome as a cause of severe refractory hypokalemia in the ICU. Acta Clin Belg. 2021 Oct;76(5):373-378.

5. Burger JA, Liberov B, Yurd F, Loffeld RJ. A Case of Extreme Gastroparesis due to an Occult Small Cell Cancer of the Lung. Case Rep Gastrointest Med. 2013;2013:182962.

6. Binks S, Uy C, Honnorat J, Irani SR. Paraneoplastic neurological syndromes: a practical approach to diagnosis and management. Pract Neurol. 2022 Feb;22(1):19-31.

Caso 58 FALLO HEPÁTICO AGUDO EN JOVEN TRAS CIRUGÍA BARIÁTRICA: CUANDO NO ES ORO TODO LO QUE "REDUCE"

AUTORES Y CENTROS DE TRABAJO

González Navarro, I.; Oulad Ahmed, B.; González Gracia, L.; Amuedo, Domínguez, S.; Canelo Moreno, J.M.; Hernández Reina, C.; Soto Moreno, A.; García Luna, P.P.

- *UGC Endocrinología y Nutrición. Hospital Universitario Virgen del Rocío, Sevilla*

INTRODUCCIÓN

La cirugía de bypass gástrico es una intervención quirúrgica efectiva para el tratamiento de la obesidad mórbida y puede mejorar significativamente la calidad de vida de los pacientes. Sin embargo, como con cualquier procedimiento quirúrgico, existen riesgos asociados. Una complicación grave y poco común es el fallo hepático agudo, que puede ser causado por varios factores, incluyendo la malnutrición, la esteatohepatitis no alcohólica preexistente, la cirrosis hepática y el uso de ciertos medicamentos.

En este informe, se presenta un caso de una paciente de 25 años de edad con obesidad mórbida que desarrolló fallo hepático agudo después de someterse a una cirugía de bypass gástrico. El objetivo de este informe de caso es discutir la presentación clínica, el diagnóstico y el manejo de esta complicación potencialmente mortal después de la cirugía de bypass gástrico. Aunque el fallo hepático agudo es raro, es esencial que los médicos estén alerta a los signos y síntomas tempranos y proporcionen un manejo médico adecuado para minimizar la morbilidad y la mortalidad en estos pacientes.

CASO CLÍNICO

Se trata de una mujer de 25 años sin antecedentes de interés, consulta urgencias de nuestro centro por dolor abdominal, esteatorrea, náuseas y vómitos de 4 meses de evolución tras cirugía bariátrica realizada hace 9 meses.

Se sometió a un bypass gástrico laparoscópico por obesidad mórbida con un índice de masa corporal (IMC) de 41.7 kg/m^2. El cumplimiento posoperatorio de los suplementos nutricionales y de las vitaminas fue mediocre presentando en su analítica de control al mes de operarse un déficit severo de vitamina D, A y de ácido fólico. En 8 meses, experimentó una pérdida de peso total de 46 kg, lo que corresponde a una reducción del IMC a 24 .5 kg/m^2.

A la exploración física presentaba palidez mucocutánea, dolor abdominal difuso y edemas maleolares con fóvea. No datos de encefalopatía.

Analíticamente destaca anemia macrocítica con hemoglobina (Hb) 9,7 g/dL (12,0 - 16,0), tiempos de coagulación elevados, Hipoproteinemia 4,8 g/dL (6,0 - 8,0), hiperbilirrubinemia 6.07 mg/dL a expensas de la bilirrubina directa 4.76 mg/dL, Transaminasas elevadas: GGT 119 U/L (VR < 50), AST 1679 U/L (<30), ALT 256 U/L (<40). Compatible con hepatitis aguda con coagulopatía.

Ampliamos analítica donde destaca serología hepática negativa, autoinmunidad hepática negativa, déficit de factor de coagulación especialmente V 25% e hipofibrinogenemia, déficit de ceruloplasmina 7.1 mg/dL (20.0 -40.0),

déficit de vitaminas Vitamina A 4 µg/dL (30 -80), Vitamina D (25 OH) 9.4 ng/mL (30-150) y prealbúmina 4.4 mg/dL (20.0 -40.0).

Ante los hallazgos clínicos y analíticos, se solicitarón las siguientes pruebas de imagen:

- Colangio-RMN de la vía biliar: Moderada hepatomegalia, de 22 cm de diámetro longitudinal, que muestra marcada esteatosis difusa, sin evidencia de lesiones focales. Secuelas de bypass gástrico, sin signos de complicación. Abundante ascitis, de distribución homogénea en espacios perihepático y periesplénico.

- TAC abdomen con contraste: esteatosis hepática difusa, hepatomegalia de aproximadamente 21 cm de longitud craneocaudal el lóbulo derecho. Abundante cantidad de líquido peritoneal libre que se distribuye por la gotiera parietocólica derecha y la cavidad pélvica. Situación de anasarca con abundante edema en tejido celular subcutáneo y derrame pleural bilateral en relación con formación de ''tercer espacio''.

- Ecocardiografía: VI no dilatado ni hipertrófico con FEVI cualitativamente preservada. Cavidades derechas normales. No valvulopatías. No derrame pericárdico. Derrame pleural izquierdo.

- Ecografía miembro inferior derecho: No se aprecian signos de TVP en miembro inferior derecho. Edema del tejido celular subcutáneo en cara medial del muslo y pierna, sin otros hallazgos.

- AngioTC: Exploración negativa para TEP.

Dados los resultados, establecemos el principal diagnóstico como insuficiencia hepática aguda con desnutrición severa tras cirugía bariátrica.

Iniciamos tratamiento con nutrición parenteral total a través de vía central yugular derecha para poder cubrir sus requerimientos y suplementar los déficits de vitaminas. Además, se pautó perfusión continua de furosemida por la situación de anasarca con buena evolución posteriormente.

DISCUSIÓN

La cirugía bariátrica ahora se realiza en un número cada vez mayor para el tratamiento de la obesidad. Está descrito que la pérdida de peso mediante cirugía bariátrica previene la enfermedad del hígado graso no alcohólico (EHGNA) y la cirrosis[1]. En aproximadamente el 60 % de los pacientes después de la cirugía bariátrica, la esteatosis en el hígado retrocede. Por otro lado, puede ocurrir un 12% de NAFLD nuevo o empeoramiento de la fibrosis.[2]

La insuficiencia hepática aguda y la hepatitis aguda fulminante son complicaciones poco frecuentes, pero potencialmente mortales de la cirugía bariátrica.[3]

En nuestro caso presentado, el diagnostico se basó en los hallazgos clínicos, analíticos y en las pruebas de imagen. El diagnostico fue de exclusión, descartando otras causas posibles del fallo hepático ya que no se pudo realizar la biopsia hepática que es la prueba Gold estándar.

Después de la cirugía de bypass yeyunoileal y la derivación biliopancreática, se ha observado un aumento de la fibrosis hepática en algunos pacientes. Se cree que este efecto se debe a los cambios en la mucosa intestinal y la flora bacteriana, que se producen como resultado del bypass y del nuevo flujo de contenido intestinal. Estos cambios pueden provocar la liberación de moléculas hepatotóxicas, como citoquinas inflamatorias y toxinas intestinales, que pueden dañar los hepatocitos a través del sistema venoso portal. Este daño puede ocurrir después de la formación de barreras mucosas y el sobrecrecimiento bacteriano.[4,5]

Algunos estudios han sugerido que los cambios nutricionales después de la cirugía de bypass gástrico pueden afectar el metabolismo hepático. Específicamente, se ha observado que la desnutrición proteica puede disminuir los factores hepatotóxicos que llegan al hígado, lo que puede afectar su función. Además, muchos pacientes obesos tienen enfermedad hepática por esteatosis no alcohólica (NAFLD), que puede progresar a insuficiencia hepática aguda después de una desnutrición aguda. En conjunto, estos hallazgos sugieren que los cambios nutricionales después de la cirugía de bypass gástrico pueden afectar negativamente la función hepática y pueden ser un factor de riesgo para el desarrollo de insuficiencia hepática aguda en pacientes obesos con NAFLD.[6,7,8]

La insuficiencia hepática secundaria a desnutrición es una afección rara y también se ha descrito en pacientes no bariátricos. Si no se puede tratar la desnutrición, se debe realizar una cirugía de reversión antes de que se desarrolle la insuficiencia hepática.

En nuestra paciente, se observaron deficiencias proteicas y nutricionales graves aproximadamente un mes después de la cirugía de bypass gástrico. En estos casos, es esencial reponer los niveles de nutrientes críticos como la tiamina, la cianocobalamina, el ácido fólico, el hierro, el calcio, la vitamina A y la vitamina C. Sin embargo, no disponemos de datos sobre la presencia de fibrosis hepática en la paciente ya que no se realizó ninguna biopsia hepática antes, durante o después de la operación. En el postoperatorio, es importante garantizar que los pacientes pierdan peso de manera adecuada a través de una dieta controlada. Además, los pacientes deben ser monitoreados no solo en el período temprano posoperatorio, sino también durante toda la vida en relación con la enfermedad hepática crónica, así como para un seguimiento continuo del peso y la nutrición.

BIBLIOGRAFÍA

1. Kral JG, Thung SN, Biron S, et al. Effects of surgical treatment of the metabolic syndrome on liver fibrosis and cirrhosis. Surgery. 2004;135(1):48-58. doi:10.1016/j.surg.2003.10.003

2. Lee Y, Doumouras AG, Yu J, et al. Complete Resolution of Nonalcoholic Fatty Liver Disease After Bariatric Surgery: A Systematic Review and Meta-analysis. Clin Gastroenterol Hepatol. 2019;17(6):1040-1060.e11. doi:10.1016/j.cgh.2018.10.017

3. Moolenaar LR, de Waard NE, Heger M, et al. Liver Injury and Acute Liver Failure After Bariatric Surgery: An Overview of Potential Injury Mechanisms. J Clin Gastroenterol. 2022;56(4):311-323. doi:10.1097/MCG.0000000000001662

4. D'Albuquerque LAC, Gonzalez AM, Wahle RC, de Oliveira Souza E, Mancero JMP, de Oliveira e Silva A. Liver transplantation for subacute hepatocellular failure due to massive steatohepatitis after bariatric surgery. Liver Transpl. 2008;14(6):881-885. doi:10.1002/lt.21472

5. Lammers WJ, van Tilburg AJ, Apers JA, Wiebolt J. Liver failure caused by prolonged state of malnutrition following bariatric surgery. World J Hepatol. 2018;10(3):396-399. doi:10.4254/wjh.v10.i3.396

6. Addeo P, Cesaretti M, Anty R, Iannelli A. Liver transplantation for bariatric surgery-related liver failure: a systematic review of a rare condition. Surg Obes Relat Dis. 2019;15(8):1394-1401. doi:10.1016/j.soard.2019.06.002

7. Antal SC. Prevention and Reversal of Liver Damage following Biliopancreatic Diversion for Obesity. Obes Surg. 1994;4(3):285-290. doi:10.1381/096089294765558520

8. Geerts A, Darius T, Chapelle T, et al. The multicenter Belgian survey on liver transplantation for hepatocellular failure after bariatric surgery. Transplant Proc. 2010;42(10):4395-4398. doi:10.1016/j.transproceed.2010.07.010

Caso 59 LA NUTRICIÓN COMO PARTE FUNDAMENTAL DEL MANEJO DEL ABDOMEN CATASTRÓFICO

AUTORES Y CENTROS DE TRABAJO

Oulad Ahmed, B.; Piñar Gutiérrez, A.; Serrano Aguayo, P.; González Gracia, L.; González Navarro, I.; Martínez Ortega, A.J.; Pereira Cunill, J.L.; Hernández Reina, C.; Baena Ariza, L.; Torres Degayón, S.; Soto Moreno, A.; García Luna, P.P.

- *UGC Endocrinología y Nutrición. Hospital Universitario Virgen del Rocío, Sevilla*

INTRODUCCIÓN

El fallo intestinal es una complicación devastadora que puede surgir como resultado de diversas condiciones médicas y procedimientos quirúrgicos. Se caracteriza por una disfunción severa del intestino, lo que lleva a una reducción significativa en la capacidad de absorción de nutrientes y fluidos esenciales para el organismo. Dentro de las categorías de fallo intestinal, el fallo intestinal tipo 2 se destaca por su complejidad y gravedad clínica.

CASO CLÍNICO

Varón de 63 años con adenocarcinoma de recto (cT3bcN1a) intervenido de mediante resección anterior baja, presentando a los 5 días dehiscencia parcial de sutura y evisceración. Se interviene de urgencia, dejando una ileostomía terminal. 1 año más tarde se intenta reconstrucción del tránsito digestivo, con cirugía dificultada por intenso síndrome adherencial, con varios deserosamientos accidentales. Postoperatorio complicado con peritonitis por perforaciones, resecciones intestinales sucesivas y fistula entéricas con resultado de dos fistulas entero atmosféricas (FEA), sepsis de catéter y fallo intestinal tipo II. Por todo lo anterior, es trasladado a nuestra Unidad Multidisciplinar de Abdomen Catastrófico/Fallo Intestinal.

Presenta entonces desnutrición moderada (Peso usual 96 Kg Talla 172 cm, al ingreso se estima en 75, el paciente no se levanta). Recibe nutrición parenteral total (NPT) desde la 1ª intervención. Para el control local de la FEA (atmosférica) inicia terapia personalizada con dispositivos bioimpresos (son 4) y se le inyectan factores de crecimiento en los bordes de la herida para favorecer su epitelización y acelerar la ostomización de la fístula.

Anatomía: Abdomen con tamaño de le herida: 11 x 8 cm (alto x ancho), con 4 puntos de intestino abierto a la misma. No sabemos localización exacta (oportunidad de mejora se debería haber hecho tránsito y definir anatomía mejor)

A lo largo del ingreso, el paciente permanece con ingesta solo de agua para confort. Mas adelante, con control de las estomas con los dispositivos, se inicia dieta oral pobre en residuos, en cantidad limitada, con débitos de la FEA alrededor de 800ml/día. Como complicación de la NPT sufre una bacteriemia de catéter por S. *Epidermis metilresistente.* Es dado de alta con nutrición parenteral domiciliaria (NPD) durante 4 días a la semana y dieta oral hasta nuevo ingreso planificado a los 6 meses para reconstrucción intestinal.

Se programa reconstrucción digestiva 4 meses más tarde, el paciente esta optimizado nutricional y funcionalmente (87,6 Kg), se continúa

la NPT con dieta oral, iniciándose nutrición mediante fistuloclisis para recuperar y preservar la integridad de la mucosa intestinal. A la semana, se interviene mediante dos resecciones intestinales, dos anastomosis en intestino delgado y otra ileocólica /decir de cuantos cm, y con qué anatomía y metros de intestino queda). Anatómicamente, el paciente ya no presenta un intestino corto. 10 días después, se reinicia la dieta oral y el paciente finalmente es dado de alta con dieta oral exclusiva, quedando resuelto el Fallo Intestinal.

DISCUSIÓN

El fallo intestinal tipo 2 es una complicación grave caracterizada por la incapacidad del intestino para absorber adecuadamente los nutrientes y fluidos, lo que lleva a una mala nutrición y desequilibrios electrolíticos. En este caso, el paciente presentaba desnutrición moderada y requería tratamiento con nutrición parenteral total (NPT) desde la primera intervención debido a la presencia de FEA y la falta de función intestinal adecuada.

El manejo del fallo intestinal es un desafío complejo que requiere un enfoque multidisciplinario. En este caso, se llevó a cabo una terapia personalizada para controlar las fístulas, utilizando un dispositivo bioimpreso y la inyección de factores de crecimiento en los bordes de la herida para favorecer la epitelización y acelerar la ostomización de las fístulas. Además, se implementó un plan de nutrición parenteral domiciliaria (NPD) y una dieta oral pobre en residuos, que permitió una tolerancia progresiva de la dieta y la reducción de los débitos de las FEA.

El caso también resalta la importancia del seguimiento cercano y el enfoque individualizado en este tipo de pacientes. El uso de fistuloclisis y la programación adecuada de las intervenciones quirúrgicas fueron estrategias importantes para preservar la integridad de la mucosa intestinal y reducir la morbilidad asociada al fallo intestinal.

La fistuloclisis, también conocida como infusión enteral de la fístula, ha emergido como una estrategia prometedora especialmente en pacientes con fístulas entero-cutáneas complejas. Esta técnica implica la administración de nutrición enteral directamente en la luz intestinal cercana a la fístula, permitiendo la nutrición y el mantenimiento de la función intestinal.

En el caso clínico presentado, la fistuloclisis fue empleada como parte del abordaje terapéutico para preservar la integridad de la mucosa intestinal y reducir los débitos de las FEA. La administración de nutrición enteral de esta manera permitió evitar el flujo de nutrientes y fluidos a través de las fístulas, reduciendo el riesgo de infecciones y mejorando la cicatrización de las heridas.

En última instancia, nuestro caso subraya la importancia de una atención integral y coordinada por parte de diferentes especialidades. A través de una colaboración interdisciplinaria y una aproximación personalizada, se puede lograr una mejora significativa en el manejo de pacientes afectados por esta complicación grave. El estudio de casos como este nos proporciona valiosas lecciones para continuar avanzando en el tratamiento y la atención de pacientes con fallo intestinal y mejorar su calidad de vida en el futuro.

BIBLIOGRAFÍA

1. Martindale, R. G., McClave, S. A., Vanek, V. W., McCarthy, M., Roberts, P., & Taylor, B. E. (2016). **Guidelines for the provision and assessment of nutrition support therapy in the adult critically ill patient: Society of Critical Care Medicine (SCCM) and American Society for Parenteral and Enteral Nutrition (ASPEN)**. Journal of Parenteral and Enteral Nutrition, 40(2), 159-211.
2. Gao, L., Kuppan, P., Thomas, A., Nunez, G., & De Coppi, P. (2018). **Advancements in regenerative therapies for intestinal failure**. Frontiers in Pediatrics, 6, 330.
3. Heyland, D. K., Elke, G., Cook, D., Berger, M. M., Wischmeyer, P. E., Albert, M., ... & Day, A. G. (2019). **Glutamine and antioxidants in the critically ill patient: A post hoc analysis of a large-scale randomized trial**. JPEN Journal of Parenteral and Enteral Nutrition, 43(8), 1052-1062.
4. Bhutta, H. Y., Aslam, N., & Mohyuddin, Z. (2021). **Catheter-related bloodstream infections: A review of diagnosis and management**. Journal of Clinical Medicine Research, 13(6), 366-371.

Caso 60 DEVOLVIENDO EL SABOR A LA VIDA: A PROPÓSITO DE UN CASO DE DISFAGIA

AUTORES Y CENTROS DE TRABAJO

Moreno-Torres Taboada, C.; Alonso Gallardo, S.P.; Soria Utrilla, V.; Lorenzo Hernández, E.

- *Hospital Regional Universitario de Málaga*

CASO CLÍNICO

Varón de 71 años, entre cuyos antecedentes destacan poliomelitis en la infancia y Miastenia Gravis generalizada estadio IV, seropositiva, con ingreso reciente en Neurología por agudización en contexto de infección respiratoria no condensante. En su última revisión, dos meses antes del episodio que nos concierne, se reflejaban fonación y reflejo deglutorio normales.

Acudió a Urgencias por cuadro de tos, expectoración, febrícula, astenia, párpados caídos y disfagia. Presentaba roncus en ambos campos pulmonares, elevación de proteína C reactiva y aumento de trama broncoaérea en la radiografía de tórax, por lo que ingresó en Medicina Interna para tratamiento de infección respiratoria no condensante.

Durante su ingreso mejoró el cuadro infeccioso con antibioterapia, aunque el paciente continuaba refiriendo disfagia a líquidos y a sólidos, con episodios de atragantamiento, tos y regurgitación. Fue valorado por Neurología, que ajustó tratamiento con inmunoglobulinas ante la posibilidad de una reagudización de su Miastenia Gravis, pese a lo cual continuaba la clínica de disfagia. Entonces se constató en TC torácico imagen con contenido aéreo en tercio superior esofágico sugestiva de divertículo de Zenker (fig 1). Asimismo, en dicho TC se informaba de patrón de árbol en brote a nivel de segmento apicoposterior de LSI, lingula y ambos lobulos inferiores, más izquierdo que derecho, sugestivo de broncoaspiración.

Figura 1: *TC sin contraste de tórax. Contenido aéreo en tercio superior esofágico*

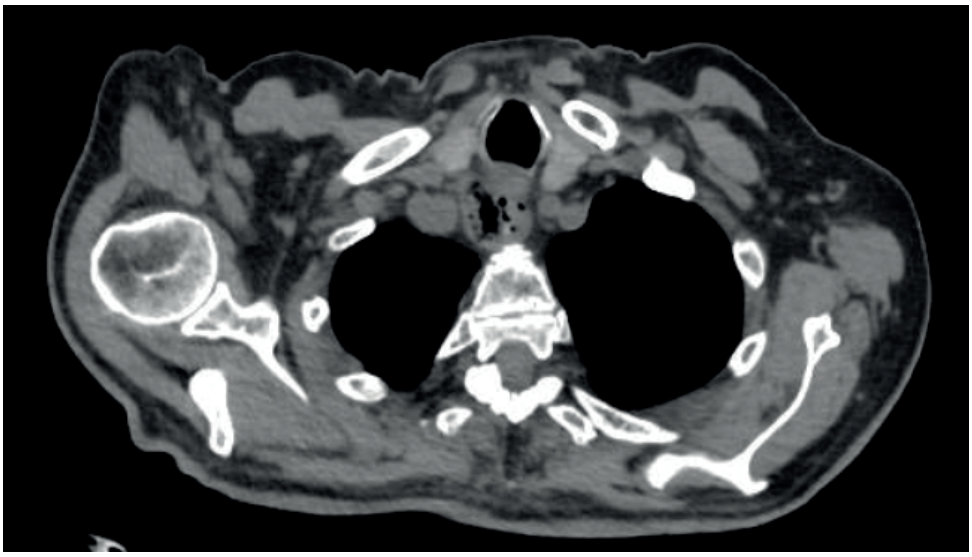

Figura 2: *Tránsito baritado esofágico. Divertículo de Zenker*

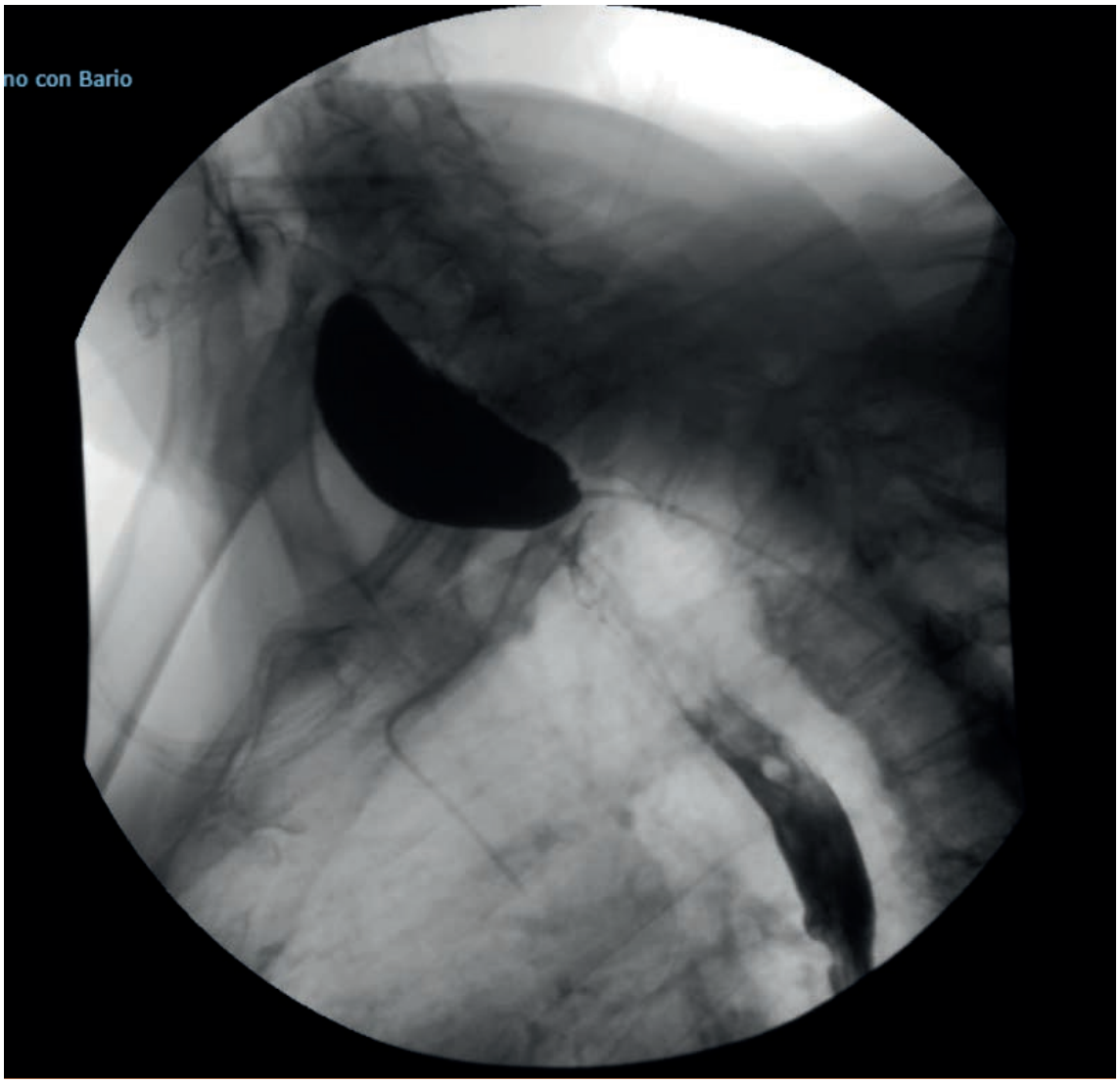

Se indicó dieta absoluta y se interconsultó con Nutrición Clínica. El paciente presentaba pérdida de peso involuntaria de un 7% en un mes, con índice de masa corporal de 22kg/m2, pérdida de masa magra y prealbúmina 12 mg/dL. Dada la negativa del paciente a colocación de sonda nasogástrica y el riesgo de perforación del divertículo con la misma, se instauró nutrición parenteral total a través de vía central de inserción periférica. Se inició nutrición parenteral total individualizada de farmacia: 1800 A (2200 ml) con 60 mEq de K. 12.6 mmol de P, 15 mEq de Mg y calcio. Tras hipopotasemia leve en los controles analíticos se aumentó el aporte a un total de 80 mEq/día.

Tras confirmar el diagnóstico de divertículo de Zenker mediante tránsito baritado (fig 2), se programó diverticulotomía endoscópica por ser la mejor opción dada la comorbilidad del paciente. Posteriormente inició tolerancia oral de forma progresiva y fue dado de alta ante la ausencia de complicaciones postquirúrgicas.

DISCUSIÓN

La disfagia, caracterizada por la dificultad en el proceso de deglución, se manifiesta con una notoria incidencia en el grupo demográfico de individuos mayores de 70 años y en aquellos

afectados por patologías de origen neurológico y neuromuscular. Esta presentación clínica compleja y multifacética encuentra sus raíces en la mayoría de los casos en causas funcionales, que están intrínsecamente relacionadas con la alteración del proceso de deglución.

En el ámbito específico de la Miastenia Gravis, una enfermedad autoinmune que afecta la función neuromuscular, se ha identificado una interacción fisiopatológica fundamental que contribuye a la disfagia. La debilitación del peristaltismo esofágico, resultado de una transmisión neuromuscular ineficaz debido a la deficiente función de los receptores nicotínicos de acetilcolina, se ha establecido como un hallazgo característico (1). Paralelamente, en casos poco frecuentes, la disfagia puede manifestarse como el síntoma inicial de la Miastenia Gravis, lo que sugiere la relevancia clínica y la complejidad de las conexiones fisiopatológicas subyacentes (2).

En adición, la alteración de la función cricofaríngea no solo aporta a la disfagia en sí misma, sino que también aumenta la predisposición a la formación de este divertículo, acentuando así la dificultad en el proceso de deglución. Este hallazgo plantea un enfoque distinto en la evaluación de la disfagia en pacientes con enfermedades neuromusculares (3, 4). De cara a las opciones terapéuticas, recientemente se está observando una transición hacia la adopción de técnicas endoscópicas para el tratamiento del divertículo de Zenker. Las técnicas endoscópicas representan un avance prometedor al abordar tanto la causa estructural subyacente como las consideraciones clínicas de seguridad, especialmente en pacientes de alto riesgo quirúrgico (5).

En definitiva, en el contexto de las enfermedades neuromusculares, es crucial recordar que la disfagia no siempre es meramente un resultado de la alteración funcional. En ocasiones, detrás de este desafío se esconden causas estructurales que, si se abordan adecuadamente, pueden no solo mejorar la calidad de vida del paciente, sino también mitigar la posibilidad de comorbilidades adicionales, como fue el caso.

BIBLIOGRAFÍA

1. Romo González RJ, Chaves E, Copello H. Disfagia como única manifestación de miastenia gravis [Dysphagia as the sole manifestation of myasthenia gravis]. Acta Gastroenterol Latinoam. 2010 Jun;40(2):156-8. Spanish. PMID: 20645565.

2. Bravo Domínguez O, Foglia Fernández M, González Compte X, Jiménez Montoya R, Girons Bonells J, Dicenta Sousa M. Manifestaciones ORL de la miastenia gravis [ORL manifestations of myasthenia gravis]. Acta Otorrinolaringol Esp. 2000 Aug-Sep;51(6):549-51. Spanish. PMID: 11142795.

3. Le Mouel JP, Fumery M. Zenker's Diverticulum. N Engl J Med. 2017 Nov 30;377(22):e31. doi: 10.1056/NEJMicm1701620. PMID: 29171816.

4. Halland M, Baron TH Sr, Ravi K. Dysphagia in a patient with a Zenker's Diverticulum: there is more to it than meets the eye. Gastroenterology. 2014 Feb;146(2):346, 590-1. doi: 10.1053/j.gastro.2013.09.051. Epub 2013 Dec 14. PMID: 24342811.

5. Fair L, Ward MA. Modern approaches to treating Zenker's diverticulum. Curr Opin Gastroenterol. 2023 Jul 1;39(4):333-339. doi: 10.1097/MOG.0000000000000941. Epub 2023 Apr 25. PMID: 37278290.

Caso 61 PORFIRIA AGUDA INTERMITENTE, LA GRAN SIMULADORA

AUTORES Y CENTROS DE TRABAJO

Torrecillas del Castillo, E.; González Aguilera, B.; Rodríguez de Vera, P.; Peinado Ruiz, M.; Martínez Brocca, M.A.

- *Servicio de Endocrinología y Nutrición, Hospital Universitario Virgen Macarena, Sevilla*

Las porfirias pertenecen a un grupo heterogéneo de trastornos metabólicos debidos a déficit enzimático en la síntesis del grupo hemo. La causa de la porfiria aguda intermitente (PAI) es la deficiencia de la enzima porfobilinógeno desaminasa, también llamada hidroximetilbilano sintasa (HMBS), debido a la mutación del gen HMBS (1). La herencia es autosómica dominante con penetrancia incompleta (2).

La prevalencia aproximada de la PAI sintomática en España es de 6,3 casos/millón de habitantes (3) y es más frecuente la presentación de cuadros agudos en las mujeres (4).

La presentación más habitual es como ataques agudos gastrointestinales y neurológicos debido a elevaciones de los precursores de porfirinas y suelen durar de días a semanas. El dolor abdominal es el síntoma más frecuente y puede acompañarse de síntomas como estreñimiento, náuseas o vómitos (5).

El test de Hoesch permite detectar cúmulo de porfobilinógeno en la orina durante los ataques agudos. Cuando este test es positivo, podríamos afirmar el diagnóstico e iniciar tratamiento de forma precoz (6). El diagnóstico también puede ser realizado demostrando una disminución de la actividad enzimática de porfobilinógeno deaminasa eritrocitaria (PBGD). El estudio genético permite indentificar a los familares con riesgo de padecer la enfermedad (7).

Para prevenir las crisis es fundamental el tratamiento de soporte, evitar los factores desencadenantes y mantener un estado nutricional adecuado con aportes suficientes de hidratos de carbono, evitando el ayuno prolongado, lo cual tiene efecto inhibidor sobre la cadena de producción del hemo (8). El tratamiento de la porfiria aguda es sintomático. Los ataques más intensos se tratan con infusiones de hemina o arginato de hemo con efecto de retroalimentación negativa para la biosíntesis del hemo. El trasplante de hígado sería la opción definitiva (9).

A continuación, presentamos el caso de un paciente varón de 51 años que ingresa en planta de hospitalización de Digestivo en diciembre 2021 por cuadro de vómitos y desorientación.

Entre sus antecedentes personales destacaba cirugía en 2020 en la cual se realizó gastroenteroanastomosis secundaria a una pancreatitis aguda necrotizante de la que no constan informes y con secuelas de desnutrición proteíca y calórica; hipertensión portal no cirrótica y estenosis de la gastroenteroanastomosis.

Había presentado ingresos hospitalarios previos con diagnóstico de síndrome emético probablemente secundario a estenosis no completa de la gastroenteroanastomosis y cuadro confusional atribuído a encefalopatía hepática. Durante los ingresos fue valorado por nuestro servicio de Nutrición hospitalaria, presentando en la exploración un peso de 57kg (peso habitual 87kg, pérdida de peso 34%), índice de masa corporal

(IMC) 17,9kg/m². MUST 3. Los requerimientos calóricos ajustados fueron 1950 kcal/día.

Analíticamente presentaba pancitopenia, déficit de proteínas viscerales y de vitaminas liposolubles A y D e hipertransaminasemia. Dada la desnutrición del paciente asociada presumiblemente a la gastroparesia se instauró nutrición enteral mediante yeynostomía: fórmula oligomérica, normocalórica 1kcal/ml, normoproteica debido a la malabsorción existente proporcionando 1000 mililitros (ml) por bomba de infusión continua junto a dieta triturada que tolerara. Se añadió tiamina dada la clínica neurológica.

La anamnesis completa realizada permitió identificar el diagnóstico de su hermana de PAI.

Con esta sospecha clínica, se solicitaron las heminas en orina resultando el test de Hoesch positivo: ácido delta aminolevulónico urinario 5,22mg/24h (valor de normalidad, VN<5); coproporfirinas 188,2ug/24h (VN<100). Presentaba estudio genético como portador heterocigoto del cambio c.77GA (p. Arg26His) en el gen HMBS, lo cual permitió confirmar el diagnóstico.

Debido a que el paciente presentaba una desnutrición importante y no cumplía con los requerimientos nutricionales a pesar de nutrición enteral mediante yeyunostomía se decidió comenzar con nutrición parenteral domiciliaria y heminas durante los episodios de crisis (normosang 180mg durante tres días).

Actualmente se encuentra en espera de trasplante hepático con mejoría de sus parámetros antropométricos y funcionales, con nutrición parenteral domiciliaria 6 días en semana: 1500 mililitros, 2200 kcal (proteínas 100 gramos, lípidos 75 gramos, hidratos de carbono 250 gramos).

Presentamos así una causa poco frecuente de porfiria aguda intermitente con clínica neurológica y visceral, donde una anamnesis completa fue clave para el diagnóstico y que hubiera evitado procedimientos diagnósticos y terapeúticos innecesarios y donde el soporte nutricional juega un papel relevante en su estabilidad clínica hasta disponer de herramientas curativas.

BIBLIOGRAFÍA

1. Bustos J, Vargas L, Quintero R. Acute intermittent porphyria: A case report. Biomedica. 2020 Mar 1;40(1):14-19. English, Spanish. doi: 10.7705/biomedica.4767.
2. Grandchamp B, De Verneuil H, Beaumont C, Chretien S, Walter O, Nordmann Y. Tissue-specific expression of porphobilinogen deaminase. Two isoenzymes from a single gene. Eur J Biochem. 1987 Jan 2;162(1):105-10.
3. G. Elder, P. Harper, M. Badminton, S. Sandberg, J.C. Deybach. The incidence of inherited porphyrias in Europe. J Inherit Metab Dis, 36 (2013), pp. 849-857
4. Bissell D, Anderson K, Bonkovsky H. Porphyria. *N Engl J Med*. 2017;377:862–872.
5. Cárdenas J, Guerrero C. Acute intermittent porphyria: General aspects with focus on pain. *Curr Med Res Opin*. 2018;34:1309–1315.
6. Nava Mateos JJ, Gómez del Olmo V, Cancio-Suárez MR, Besse Díaz R, Sánchez Sánchez O, Cebrian Novella D, Enriquez de Salamanca Llorente R. The power of the Hoesch test. JONNPR. 2016;1(1):13-8.
7. H. Thadani, A. Deacon, T. Peters. Diagnosis and management of porphyria. Br Med J, 320 (2000), pp. 1451-1647
8. K.E. Anderson, J.R. Bloomer, H.L. Bonkovsky, J.P. Kushner, C.A. Pierach, N.R. Pimstone, *et al*. Recommendations for the diagnosis and treatment of the acute porphyrias. Ann Intern Med, 142 (2005), pp. 439-450
9. Bustad HJ, Kallio JP, Vorland M, Fiorentino V, Sandberg S, Schmitt C, Aarsand AK, Martinez A. Acute Intermittent Porphyria: An Overview of Therapy Developments and Future Perspectives Focusing on Stabilisation of HMBS and Proteostasis Regulators. Int J Mol Sci. 2021 Jan 12;22(2):675. s

Caso 62 HIPOALBUMINEMIA EN CARDIOPATIA CONGENITA

AUTORES Y CENTROS DE TRABAJO

García Ramírez, M.I.; Moyano Sánchez, A.M.; Muñoz Jiménez, C.; Molina Puerta, M.J.

- *Servicio de Endocrinología y Nutrición, Hospital Universitario Reina Sofía de Córdoba*

Mujer de 17 años con antecedentes de cardiopatía congénita compleja (ventrículo único y atresia pulmonar), intervenida mediante cirugía de Fontan a los 12 años y portadora de marcapasos bicameral. En tratamiento con bosentán 125 mg/12h, furosemida 40 mg/24h, espironolactona 50 mg/24h y acenocumarol.

Fue derivada a consultas externas de aparato digestivo para el estudio de deposiciones diarreicas de 18 meses de evolución. Estas deposiciones no mostraban productos patológicos y ocurrían con una frecuencia de 2-3 días por semana, asociado a dolor en hipogastrio. Además, la paciente refería disminución del apetito y una pérdida de peso de aproximadamente 5 kg (peso habitual: 49 kg) en el último año. Recientemente, había sido evaluada por edematización de miembros inferiores y disnea, con un diagnóstico provisional de descompensación de su patología cardíaca subyacente. Exploración física anodina.

En los resultados de la analítica destacaba una hipoproteinemia de 5,5 g/dl (rango normal: 6,6 - 8,8), hipoalbuminemia de 2 g/dl (rango normal: 3,4 - 4,8), así como neutropenia y linfopenia, hallazgos que también habían sido observados en análisis previos. Además, se encontró una disminución de las inmunoglobulinas A y G. Anticuerpos antitransglutaminasa negativos. El resto de los parámetros analíticos se encontraba dentro de la normalidad. En el estudio de heces, se observó un aumento en el aclaramiento de alfa-1-antitripsina, mientras que los valores de calprotectina se mantenían dentro de los rangos normales.

Dado los antecedentes médicos, la presentación clínica y los resultados de las pruebas complementarias, se estableció el diagnóstico de enteropatía pierde-proteínas secundaria a obstrucción linfática como consecuencia de la cirugía de Fontan.

El plan de tratamiento incluyó la administración de budesonida 3 mg vía oral y vasodilatadores pulmonares. Además, se programaron ingresos para la infusión intravenosa de furosemida y albúmina. La paciente fue derivada para seguimiento en consultas externas de Endocrinología y Nutrición, donde se completó el estudio analítico y se realizó una valoración morfofuncional. Se diagnosticó de desnutrición moderada relacionada con la enfermedad según criterios GLIM. La intervención nutricional consistió en la modificación de hábitos dietéticos, proporcionando recomendaciones para una dieta hiperproteica baja en grasas, así como suplementos hiperproteicos diarios.

A pesar del tratamiento médico farmacológico y nutricional, la mejoría clínica fue limitada y los síntomas reaparecieron tras la interrupción del tratamiento debido a dificultades en la adherencia terapéutica. Como resultado, la paciente requirió ingresos hospitalarios cada vez más frecuentes para infusión intravenosa de albúmina y furosemida. Dada la irreversibilidad de su patología médica y ante la progre-

sión de las complicaciones, se decidió en el comité multidisciplinar plantear la realización de trasplante cardiaco.

DISCUSIÓN

La enteropatía pierde-proteínas se caracteriza por una pérdida excesiva de proteínas séricas a través del tracto gastrointestinal, que exceden la capacidad de producción hepática, conllevando el desarrollo de hipoproteinemia, edemas y, en algunos casos, derrame pleuropericárdico. Las proteínas séricas afectadas principalmente son: albúmina, inmunoglobulinas A, G y M, ceruloplasmina y fibrinógeno. Además, aumenta la pérdida de componentes unidos a proteínas como hierro, lípidos, vitaminas liposolubles y oligoelementos.

Entre los mecanismos principales para su desarrollo se encuentra la pérdida intestinal de fluidos linfáticos debido a obstrucción linfática. La linfangiectasia intestinal se caracteriza por un drenaje linfático del intestino delgado deficiente asociado con la dilatación de vasos linfáticos. Esa afectación puede deberse a malformación primaria o secundaria a otras causas.

Las afecciones cardíacas pueden conducir al desarrollo de linfangiectasia secundaria a través de un aumento de la presión venosa central, impidiendo el drenaje del conducto torácico hacia la vena subclavia izquierda. Entre las patologías se incluyen cardiopatía estructural (insuficiencia tricúspidea, estenosis pulmonar congénita y comunicación interauricular), pericarditis constrictiva, miocardiopatía y fisiología de un solo ventrículo tras la reparación quirúrgica cardiopatía congénita compleja (procedimiento de Fontan).

La operación de Fontan (figura 1) es un procedimiento quirúrgico paliativo que se realiza en pacientes con un ventrículo único funcional o anatómico, generalmente en los primeros meses o años de vida. Consiste en la realización de una derivación cavopulmonar, cuyo objetivo es la desviación del retorno venoso sistémico a los pulmones de forma directa. Esto puede ocasionar un aumento de la presión venosa central y, con ello, sobrecarga linfática, con la consecuente aparición de linfangiectasia secundaria.

Figura 1: *Derivación cavopulmonar realizada en cirugía de Fontan*

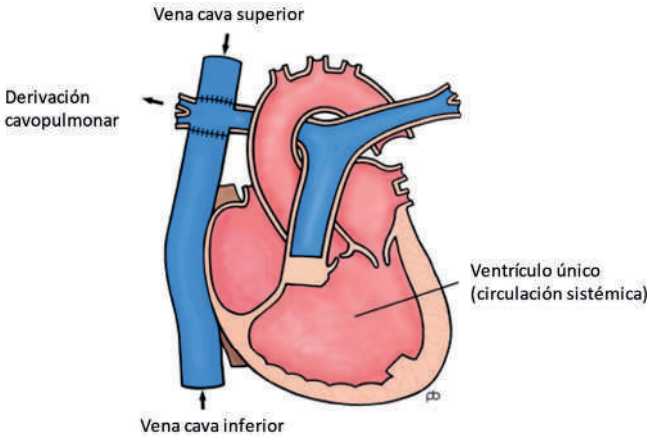

La prevalencia de enteropatía pierde-proteínas entre los pacientes intervenidos mediante cirugía de Fontan se encuentra en torno al 3-18% de los casos, pudiendo desarrollarse hasta varias años después de la intervención. Su mortalidad es alta, con una supervivencia de 46-59% a los 5 años del diagnóstico.

En cuanto a los síntomas y signos, es frecuente la aparición de diarrea, edemas en miembros, dolor e hinchazón abdominal, derrames pleurales, derrames pericárdicos y ascitis. La pérdida de proteínas intestinales junto con la malabsorción de nutrientes provoca hipoalbuminemia, linfopenia, hipogammaglobulinemia, anomalías de la coagulación, deterioro del crecimiento y disminución de la densidad ósea.

El diagnóstico de enteropatía pierde-proteínas se basa en criterios clínicos (diarrea, edemas

periféricos, dolor e hinchazón abdominal, ascitis y derrames pleuropericárdicos) junto con parámetros analíticos. Deben descartarse previamente otras causas de hipoalbuminemia como proteinuria, hepatopatía o malnutrición. El diagnóstico se establece con el aumento del aclaramiento de alfa-1-antitripsina en heces de 24 horas.

El diagnóstico diferencial debe incluir otras causas de enteropatía pierde-proteínas expuestas en la tabla 1.

Los objetivos del tratamiento para estos pacientes incluyen optimizar el estado nutricional y la calidad de vida mediante la reducción de los síntomas y las complicaciones. El tratamiento a largo plazo consta principalmente de dos componentes:

– Intervención nutricional
– Tratamiento de la enfermedad subyacente

La intervención nutricional consiste principalmente en los cambios en los hábitos dietéticos. Una dieta reducida en ácidos grasos, principalmente con una ingesta menor del 10% del consumo calórico total de triglicéridos de cadena larga (LCT), va a disminuir el flujo linfático y, como consecuencia, va a reducir la fuga linfática a nivel intestinal. En su lugar, debe realizarse una ingesta rica en ácidos grasos de cadena media (MCT).

Por otro lado, los requerimientos de proteínas aumentan en pacientes con enteropatía pierde-proteínas, con necesidades de 3 g/kg en niños y adolescentes y de 1,5 a 3 g/kg/día en adultos. Puede complementarse con fórmulas proteicas aisladas o suplementos hiperproteicos.

Además, en estos pacientes es frecuente el desarrollo de deficiencias de vitaminas liposolubles debido a la pérdida entérica de proteínas transportadoras, con necesidad de dosis aumentadas de suplementos vitamínicos. También pueden requerir suplementos adicionales como hierro, zinc o cobre.

Tabla 1: *Diagnóstico diferencial de la enteropatía pierde-proteínas*

Secundario a obstrucción linfática	Secundario a exudado inflamatorio debido a erosiones/ulceraciones en la mucosa	Secundario a aumento de permeabilidad intestinal debido a erosiones/ulceraciones de mucosa
Linfangiectasia intestinal primaria Fallo cardiaco derecho - Insuficiencia cardiaca - Pericarditis constrictiva - Enfermedades cardiacas congénitas - Procedimiento de Fontan para ventrículo único Aumento de ganglios linfáticos retroperitoneales Gastropatía portal hipertensiva Obstrucción venosa hepática Fístula enterolinfática Trombosis venosa mesentérica Sarcoidosis/Tuberculosis mesentérica Pancreatitis crónica con pseudoquistes Enfermedad de Whipple Obstrucción del conducto torácico	Enfermedad inflamatoria intestinal - Enfermedad de Crohn - Colitis ulcerosa Tumores gastrointestinales - Cáncer gástrico - Linfoma - Sarcoma de Kaposi Colitis pseudomenbranosa Gastritis erosiva Enteropatía por AINES	Enfermedad celiaca Sprue tropical Enfermedad de Ménétrier Gastritis linfocítica Amiloidosis Infecciones - Sobrecrecimiento bacteriano - Infección aguda viral - Parásitos Enfermedades reumáticas - Lupus - Artritis reumatoide - Enfermedad tejido conectivo - Vasculitis intestinal - Gastroenteropatía alérgica - Gastroenteritis eosinofílica - Colitis colágena

Las infusiones de albúmina también se pueden utilizar para mejorar la albúmina sérica, potenciar el efecto diurético y mejorar los síntomas, aunque su efecto es transitorio y requiere de administraciones repetidas. Otros fármacos utilizados para el manejo sintomático son diuréticos, como furosemida o torasemida, y espironolactona.

Se han descrito casos en los que el uso de heparina de bajo peso molecular subcutánea, octeotride subcutáneo/intramuscular o glucocorticoides orales (prednisona, budesonida) ha mejorado la pérdida entérica de proteínas; sin embargo, es frecuente aparición de efectos secundarios que obliguen a suspender el tratamiento.

Otros fármacos utilizados son aquellos que mejoren el gasto cardiaco, como IECAs o ARA-2, que disminuyan la resistencia a nivel pulmonar, como sildenafilo o bosentan. Sin embargo, los tratamientos farmacológicos, no suelen ser suficientes a largo plazo. En estos casos, en pacientes tras cirugía de Fontan que desarrollan enteropatía pierde-proteína, está indicado el trasplante cardiaco.

En conclusión, el abordaje diagnóstico y terapéutico de los pacientes con cirugía de Fontan que desarrollan enteropatía pierde-proteínas debe seguir un enfoque multidisciplinar. La intervención nutricional es esencial para prevenir y mitigar los efectos adversos de la enteropatía pierde-proteínas, así como la desnutrición y déficits nutricionales asociados a la malabsorción intestinal.

BIBLIOGRAFÍA

- Bronwell A. Protein-losing gastroenteropathy. In: UpToDate, Lamont JT (Ed), UpToDate.
- Johnson J, Connolly H. Management of complications in patients with Fontan circulation. In: UpToDate, Veldtman G (Ed), UpToDate.
- Melero JL, García-Eliz M, Yago M, et al. Manejo a medio plazo de la enteropatía pierde-proteínas de causa cardíaca, en un paciente que no responde al tratamiento médico, en espera de trasplante cardíaco. Gastroenterol Hepatol. 2009 Apr;32(4):279-82.

Caso 63 DESNUTRICIÓN LINFÁTICA

AUTORES Y CENTROS DE TRABAJO

Escobar Sevilla, J.; Palacios Morenilla, C.B.; Gallego Romero,I.

- *Hospital Universitario Virgen de las Nieves, Granada*

PRESENTACIÓN DEL CASO

Paciente de 31 años con antecedentes personales de conectivopatía Indiferenciada, en seguimiento por Reumatología; ANA 1/320 patrón moteado con ENA negativo en tratamiento con Metotrexato. Hipotiroidismo autoinmune con THS y Osteopenia. Ingresa por cuadro de tetania en urgencias objetivandose Calcemia de 4' corregida por proteínas 6'2 mg/dL, se observan otros datos de malabsorción con Ácido úrico bajo, Hipertrigliceridemia y Déficit de Fólico, Ferropenia (Ferritina 4'6 mg/dL, IST 16 %) e Hipomagnesemia. El peso era bajo 42 kilogramos y marcados signos de malnutrición, alopecia difusa, onicopatía hiperqueratosica, sarcopenia. Ingresa a cargo de Medicina Interna para estabilización y estudio, encontrándose una infección entérica por Salmonella enteritidis y se completa el estudio con biopsias de colon que descartan colitis microscópica y Gastroscopia SIN artrofia vellositaria y con datos de Linfaectasia Intestinal. La paciente recibió suplementación nutricional normocalórica – normoproteica y aceite MCT, así como soporte y restitución iónica con mejoría ponderal y clínica.

DISCUSIÓN

La linfangiectasia intestinal es una condición rara y forma parte del grupo de las enteropatías perdedoras de proteínas se caracterizan por un defecto que genera balance negativo proteico y con ello conlleva hipoproteinemia, edemas y en algunos casos derrame pleural y pericárdico. Las proteínas se pierden independientemente del peso molecular de la misma y las líneas más afectadas son aquellas de tasa de recambio más baja, tasa metabólica más baja como son la albúmina, la IgA, la ceruloplasmina y el fibrinógeno, por el contrario suele haber estabilidad de proteínas de alto recambio como son las transtirretina, la insulina o la IgE.

Suele asociarse al síndrome malabsortivo proteico junto a otros elementos como son el hierro, lípidos y muchos oligoelementos a los que se unen proteínas.

Puede ser primaria (llamada la Enfermedad de Waldmann de debut pediátrico) o secundaria a otros procesos que conllevan inflamación, aumento de la permeabilidad de la mucosa o daño en flujo linfático como la fibrosis retroperitoneal, la pericarditis constrictiva, pancreatitis o neoplasias que impliquen al sistema linfático.

En esta condición típicamente se ve afectada la alteración del drenaje linfático induce aumento de presión y extravasación de linfa a la luz intestinal de los quilomicrones y lipoproteínas provocando malabsorción de grasas y proteínas.

Como los hidratos de carbono no se absorben por el sistema linfático, su captación no está alterada.

Una de estas afecciones es la linfangiectasia primaria, una enfermedad genéticamente determinada que se caracteriza por diarrea, esteatorrea y enteropatía perdedora de proteínas. Los autores informan su experiencia en tres casos de linfangiectasia del intestino delgado en adultos y discuten los problemas diagnósticos y terapéuticos de la enfermedad.

La linfangiectasia intestinal puede tener manifestaciones clínicas más variadas y menos rara de lo que se sospechaba anteriormente. Un informe reciente señala que existen dos tipos del trastorno, uno congénito y otro adquirido y transitorio.

La fisiopatología esencial es una alteración microvascular linfática junto a linfopenia, parece haber una causa genética subyacente aún sin identificar. También asociado en ocasiones con Síndrome de Uñas amarillas (triada de enfermedad pulmonar, linfedema y uñas amarillas sin cutícula o lúnula), Síndrome de Noona, Hennejam, Von Recklinghausen y Klippel - Trenaunay, otras enfermedades raras como con el Síndrome de Camptodactilia-Artropatía-Coxa vara (mutación PRG4) o Displasia esquelética relacionada con FGFR3 y Esclerosis tuberosa.

De entre las causas secundarias, las más comunes incluyen típicamente insuficiencia cardiaca, tumores o efectos tóxicos, las diferentes causas se exponen en la Tabla 1.

Tabla 1: *Causas de Linfagiectasia*

Aumento de la permeabilidad debido a enfermedad de la mucosa sin erosiones ni ulceraciones	Exudación inflamatoria debido a erosiones o ulceraciones de la mucosa	Aumento de la permeabilidad debido a enfermedad de la mucosa sin erosiones ni ulceraciones
Enfermedad celíaca	Enfermedad de Crohn	Adenopatías retroperitoneales (p. ej., debido a quimioterapia, infección o exposición a toxinas)
Esprue tropical	Colitis ulcerosa	Cirrosis/gastropatía hipertensiva portal
Gastritis hipertrófica gigante (enfermedad de Ménétrier)	Malignidad gastrointestinal	Obstrucción del flujo venoso hepático
Posible relación con por *Helicobacter pylori* la infección	Cáncer gástrico	Fístula entérico-linfática
Gastritis linfocítica	Linfoma	Trombosis venosa mesentérica
Gastropatía hipertrófica secretora	Sarcoma de Kaposi	Tuberculosis mesentérica o sarcoidosis
Amiloidosis	Enfermedad de la cadena alfa	Mesenteritis esclerosante
Infecciones	Colitis pseudomembranosa por *Clostridium difficile*	Neoplasia que afecta a los ganglios linfáticos mesentéricos o linfáticos.
Crecimiento excesivo de bacterias	Gastritis erosiva y úlceras gástricas múltiples.	Pancreatitis crónica con pseudoquistes.
Infección viral aguda	Enteropatía por medicamentos antiinflamatorios no esteroideos (AINE)	Enfermedad de Crohn

Aumento de la permeabilidad debido a enfermedad de la mucosa sin erosiones ni ulceraciones	Exudación inflamatoria debido a erosiones o ulceraciones de la mucosa	Aumento de la permeabilidad debido a enfermedad de la mucosa sin erosiones ni ulceraciones
Infección parasitaria	Post-quimioterapia	Enfermedad de Whipple
Enfermedad de Whipple	Enfermedad de injerto contra huésped	Obstrucción del conducto torácico
Enfermedades reumáticas	Enfermedad de injerto contra huésped	Malformaciones congénitas de los linfáticos.
Lupus eritematoso sistémico	Pérdida intestinal de líquido linfático debido a obstrucción linfática.	Fibrosis retroperitoneal
Artritis reumatoide	Linfangiectasia intestinal primaria	
Enfermedad mixta del tejido conectivo	Insuficiencia cardíaca derecha	
Vasculitis intestinal		
Gastroenteropatía alérgica		
Gastroenteritis eosinofílica		
Colitis colágena		
Trastornos congénitos de la glicosilación.		
Deficiencia congénita de sulfato de heparina en enterocitos		

Están reportados casos con linfangiectasia intestinal transitoria con recuperación rápida y completa unos pocos meses después del inicio de la dieta MCT. Nuestro caso fue tratado con soporte nutricional y MCT con mejoría de parámetros biométricos y analíticos.

BIBLIOGRAFÍA

- Vignes S, Bellanger J. Lymphangiectasies intestinales primitives (maladie de Waldmann) [Primary intestinal lymphangiectasia (Waldmann's disease)]. Rev Med Interne. 2018 Jul;39(7):580-585. French. doi: 10.1016/j.revmed.2017.07.009. Epub 2017 Sep 1. PMID: 28867533.
- Orbeck H, Larsen TE, Hovig T. Transient intestinal lymphangiectasia. Acta Paediatr Scand. 1978 Sep;67(5):677-82. doi: 10.1111/j.1651-2227.1978.tb17823.x. PMID: 80917.
- Loreti L, Masselli G, Melisi MT, Molinari F, Vecchioli A. Intestinal lymphangiectasia. Rays. 2003 Oct-Dec;28(4):409-16. PMID: 15152544.
- Umar SB, DiBaise JK. Protein-losing enteropathy: case illustrations and clinical review. Am J Gastroenterol. 2010 Jan;105(1):43-9; quiz 50. doi: 10.1038/ajg.2009.561. Epub 2009 Sep 29. PMID: 19789526.
- Muñoz Conde J, Gómez de Terreros I, Sánchez Ruiz F, Gavilán Carrasco F, Meneses Pardo AG. Linfangiectasia intestinal idiopática. Evolución con triglicéridos de cadena media [Idiopathic intestinal lymphangiectasis. Evolution with M.C.T. (author's transl)]. An Esp Pediatr. 1976 Jul-Aug;9(4):438-46. Spanish. PMID: 988768.

Caso 64 UN TCA INSÍPIDO

AUTORES Y CENTROS DE TRABAJO

Romo Remigio, R.C.; Prior Sánchez, M.I.; Vera Tuñón, E.; Sánchez-Prieto Castillo, M.; Segarra Balao, A.; Soria Becerra, M.

- *Hospital Universitario de Jaén*

Se trata de una paciente de 14 años, con único antecedente de obesidad grado 2 en la infancia, diagnosticada de anorexia nerviosa en enero de 2023. La paciente tuvo una pérdida de peso en 2 años del 40% (de 69,5 kg en febrero 2021 a 40 kg en enero 2023) por limitación voluntaria de la ingesta, con miedo a ganancia de peso y comprobaciones ponderales diarias. En situación de amenorrea desde noviembre 2022 (menarquia a los 12 años). Es diagnosticada de TCA tipo Anorexia nerviosa, en seguimiento por consultas externas de Salud Mental.

Acude a Urgencias el 07/02/2023 por mareo tipo rotatorio con cefalea y malestar general. Niega conductas purgativas (laxantes, vómitos, diuréticos). A la exploración sin signos de hiper o deshidratación, exploración neurológica normal.

En la analítica destaca una natremia de 118mg/dl como único hallazgo, por lo que ingresa en Medicina Interna para tratamiento.

Al día siguiente, se solicita valoración por Endocrinología y Nutrición. La familiar refiere dieta muy restrictiva de la paciente con elevada ingesta de agua de hasta 6 litros al día. En la antropometría a su ingreso: peso de 34.26 kg (p3) con IMC de 15.23 kg/m^2 (p6). Se realiza impedanciometría con los siguientes resultados: Ángulo de fase 3,7° (SPA -3,9°). Hidratación 73,7%; TBW 24L; ECW 14,2L; ICW 9,8L. BCM 12,9kg; ASMM 10,3kg; SMI 8 kg/m2.

Se diagnostica a la paciente de desnutrición relacionada con la enfermedad severa e hiponatremia euvolémica secundaria a potomanía. Se pauta dieta hipercalórica triturada (por decisión de la paciente) y restricción hídrica (máximo 1L diario). Tras 3 días de ingreso se corrige la natremia a 138, con una osmolaridad plasmática de 267, trasladándose a la Unidad de Salud Mental Infanto-Juvenil (USMI).

En la USMI, por escasa ingesta oral y rechazo de la misma por parte de la paciente se inicia nutrición enteral (NE) con una formula isocalórica a 42ml/h de forma complementaria, bien tolerada. Sin embargo, llama la atención la persistencia de poliuria, con balances hídricos muy negativos de hasta -2500 ml al día (diuresis de hasta 5-6 litros al día a pesar de control estricto de aporte hídrico corroborado con enfermería). Clínicamente la paciente presentaba una ganancia progresiva de 1kg a la semana sin oscilaciones en el peso, tampoco presentaba alteraciones neurológicas o signos de inestabilidad hemodinámica.

Por todo ello, se decidió tomar una actitud expectante con la paciente, ampliando una analítica con valores de Osmolaridad sérica y urinaria, manteniendo el aporte de agua (85% de la NE: 800ml; y 1000ml de líquidos, incluyendo los aportados por la dieta) y vigilando la aparición de signos de inestabilidad hemodinámica.

Los resultados de las analíticas realizadas durante el ingreso se presentan en la tabla 1.

Tabla 1: *Analíticas realizadas a la paciente durante su seguimiento*

Valor	Al ingreso	Dia 7	Dia 15*	Al alta (día 21) *	En revisión (día 28) *
Sodio	118	141	142	141	144
Potasio	4,4	4,3	4,7	4,7	4,6
Urea	14	41	40	40	45
Creatinina	0,56	0,52	0,55	0,52	0,52
Osmolalidad sérica	267	323	310	300	287
Glucosuria	Negativa	Negativa	Negativa	Negativa	Negativa
Osmolalidad urinaria	141	364	562	497	643
Volumen urinario		4000	2500	2300	2300
Copeptina				6,1	

***Se indico la extracción tras deprivación acuosa de 8 horas.**

Durante el trascurso de la hospitalización la paciente presenta la mejora del peso corporal y asimismo de sus conductas alimentarias, se retira la NE y presenta ganancia ponderal con ingesta oral. La diuresis va reduciéndose progresivamente durante el ingreso al igual que la disminución del volumen urinario.

Dado buen estado general, decide su alta y control por Hospital de Dia de la USMI.

Por nuestra parte, solicitamos un control analítico con una cita en consultas externas para revisión tras el alta, donde evidenciamos una adecuada concentración de diuresis.

DISCUSIÓN

Los trastornos de conducta alimentaria son un grupo heterogéneo de patologías psiquiátricas, en las cuales suelen precisar de soporte nutricional. En nuestro caso la Anorexia Nerviosa es una patología con una prevalencia creciente y que genera un perjuicio a nivel económico; y potencialmente discapacidad. Al evaluar la carga de las enfermedades mentales a nivel mundial en 2019, se vio una prevalencia en Europa occidental de 470,3 por 100 mil personas, cifra cercana al triple de la prevalencia global. La enfermedad mental con mayor causa de mortalidad fueron los TCA, siendo la AN casi la totalidad de los casos. Al estimar los años de vida perdidos, fueron 17 361,5 años para muertes entre 1980 y 2019 (1).

Por ello muchas sociedades como la APA, NICE, Royal College of Psychiatrists y a nivel español la SENPE, han elaborado Guías de Práctica Clínica para facilitar un manejo estandarizado de estas patologías, tanto a nivel clínico en el abordaje nutricional y en el abordaje terapéutico y farmacológico; así como también brindando sugerencias a nivel organizacional para el correcto abordaje de estos pacientes (2).

La Anorexia Nerviosa se correlaciona con múltiples alteraciones tanto agudas como crónicas

(3). Cabe destacar que, desde el punto de vista hormonal, es quizás la disfunción del eje hipotálamo hipófisis gonadal el más explorado. Hay muchas teorías sobre el origen de la amenorrea hipotalámica funcional, en el caso de la AN, la principal teoría menciona una baja disponibilidad de energía que produce una disminución en la secreción de LH, ya sea a través de la disminución de la expresión de Kisspeptina 1 y su receptor, secundaria a hormonas liberadas por estrés e inanición, o la sobreexpresión de GnIH (hormona inhibidora de gonadotropinas) (4).

Dentro de las disfunciones a nivel hipotalámico también se ha descrito una rara disminución en la secreción de Arginina-Vasopresina, que suele ser transitoria y mejora con la mejora del peso (5). En otro reporte de caso publicado, una paciente desarrolla el déficit de AVP durante el proceso de re-nutrición, entre los días 16 y 29; se le ofreció tratamiento que no aceptó recibir y posteriormente mejoró la poliuria de manera espontánea en un trascurso de 2 semanas (6)

Para el diagnóstico de Déficit de AVP en esta paciente, se sospecho por la presencia de poliuria, definida como un incremento en el volumen urinario de >50ml/kg de peso o >3L. Tras ello es necesario descartar otras patologías que producirían una excreción incrementada de solutos en orina y, por lo tanto, incremento de volumen en la diuresis, como la DM, alteraciones en la función renal, hipercalcemia e hipocalemia. A continuación, se obtiene la Osmolaridad Urinaria, la cual al tener un valor superior a 700, descarta la presencia de Déficit de AVP.

Tras lo anterior, quedan 3 posibilidades diagnosticas, Polidipsia primaria, resistencia a AVP y déficit de AVP. Existen dos maneras de realizar la confirmación de déficit de AVP:

1. La provocación de un estado hipertónico a través de deprivación acuosa o infusión de suero hipertónico, para llevar el plasma sanguíneo a una Osmolalidad >295mOsm/kg y verificar una concentración de OSM urinaria >700; en caso contrario se considera que hay una inadecuada acción de la AVP. Y luego, administrar Desmopresina parenteral para elevar la osmolalidad urinaria a >700, en caso de ser positiva se confirma el déficit de AVP, en caso contrario se confirma la resistencia a AVP.

2. A través de la utilización de la copeptina, se realiza una determinación basal en presencia de poliuria hipotónica. Si el valor supera los 21,4 pmol/L se diagnostica de resistencia de AVP. La liberación de copeptina puede ser estimulada por Arginina con un valor de punto de corte de 3,5 pmol/L tras 60 minutos; o a través de hipertonicidad por deprivación acuosa o infusión de suero hipertónico teniendo puntos de corte algo más variados entre 2,5 y 4,9 pmol/L. (7)

Finalmente, en el caso propio de nuestra paciente, descartada la polidipsia dado que se encontraba en un ambiente controlado, nos deja como única opción una alteración en la AVP. Dado que no se realizó la determinación de copeptina en un primer momento, no se tiene el diagnostico de certeza, pero al ser la única posibilidad diagnóstica, y por la patología de fondo; sería el diagnóstico más probable.

BIBLIOGRAFIA

1. GBD 2019 Mental Disorders Collaborators. Global, regional, and national burden of 12 mental disorders in 204 countries and territories, 1990-2019: a systematic analysis for the Global Burden of Disease Study 2019. Lancet Psychiatry. febrero de 2022;9(2):137-50.

2. Gómez Candela C. Consenso sobre la evaluación y el tratamiento nutricional de los trastornos de la conducta alimentaria: anorexia nerviosa. Nutr Hosp [Internet]. 14 de septiembre de 2017 [citado 30 de agosto de 2023];34(5). Disponible en: http://revista.nutricionhospitalaria.net/index.php/nh/article/view/1561

3. Cost J, Krantz MJ, Mehler PS. Medical complications of anorexia nervosa. Cleve Clin J Med. junio de 2020;87(6):361-6.

4. Morrison AE, Fleming S, Levy MJ. A review of the pathophysiology of functional hypothalamic amenorrhoea in women subject to psychological stress, disordered eating, excessive exercise or a combination of these factors. Clin Endocrinol (Oxf). agosto de 2021;95(2):229-38.

5. Gold PW, Kaye W, Robertson GL, Ebert M. Abnormalities in plasma and cerebrospinal-fluid arginine vasopressin in patients with anorexia nervosa. N Engl J Med. 12 de mayo de 1983;308(19):1117-23.

6. Rosen EL, Thambundit A, Mehler PS, Mittelman SD. Central diabetes insipidus associated with refeeding in anorexia nervosa: A case report. Int J Eat Disord. junio de 2019;52(6):752-6.

7. Tomkins M, Lawless S, Martin-Grace J, Sherlock M, Thompson CJ. Diagnosis and Management of Central Diabetes Insipidus in Adults. J Clin Endocrinol Metab. 28 de septiembre de 2022;107(10):2701-15.

OBESIDAD

Caso 65 LA CIRUGÍA BARIÁTRICA: UN VIAJE INESPERADO

AUTORES Y CENTROS DE TRABAJO

Gomes Porras, M.; García Torres, F.; Vallejo Herrera, M.J.; García Arnés, J.; Valdés Hernández, S.

- *Servicio de Endocrinología y Nutrición, Hospital Regional Universitario de Málaga*

INTRODUCCIÓN

La **cirugía bariátrica (CB)** ha demostrado aumentar la expectativa de vida (aproximadamente en 8 y 12 años en hombres y mujeres, respectivamente) y la calidad de vida y reducir e incluso remitir las múltiples comorbilidades asociadas a la obesidad (Figura 1).

El **Bypass Gástrico en y de Roux (BGYR)** es un procedimiento técnicamente complejo que conlleva un mayor riesgo de complicaciones tanto directas o quirúrgicas como indirectas o médicas, aunque las complicaciones son cada vez menos prevalentes debido a la mejora de la técnica laparoscópica, la selección adecuada de pacientes y los protocolos de recuperación acelerados.

Figura 1: *Beneficios de la CB sobre las comorbilidades asociadas a la obesidad*

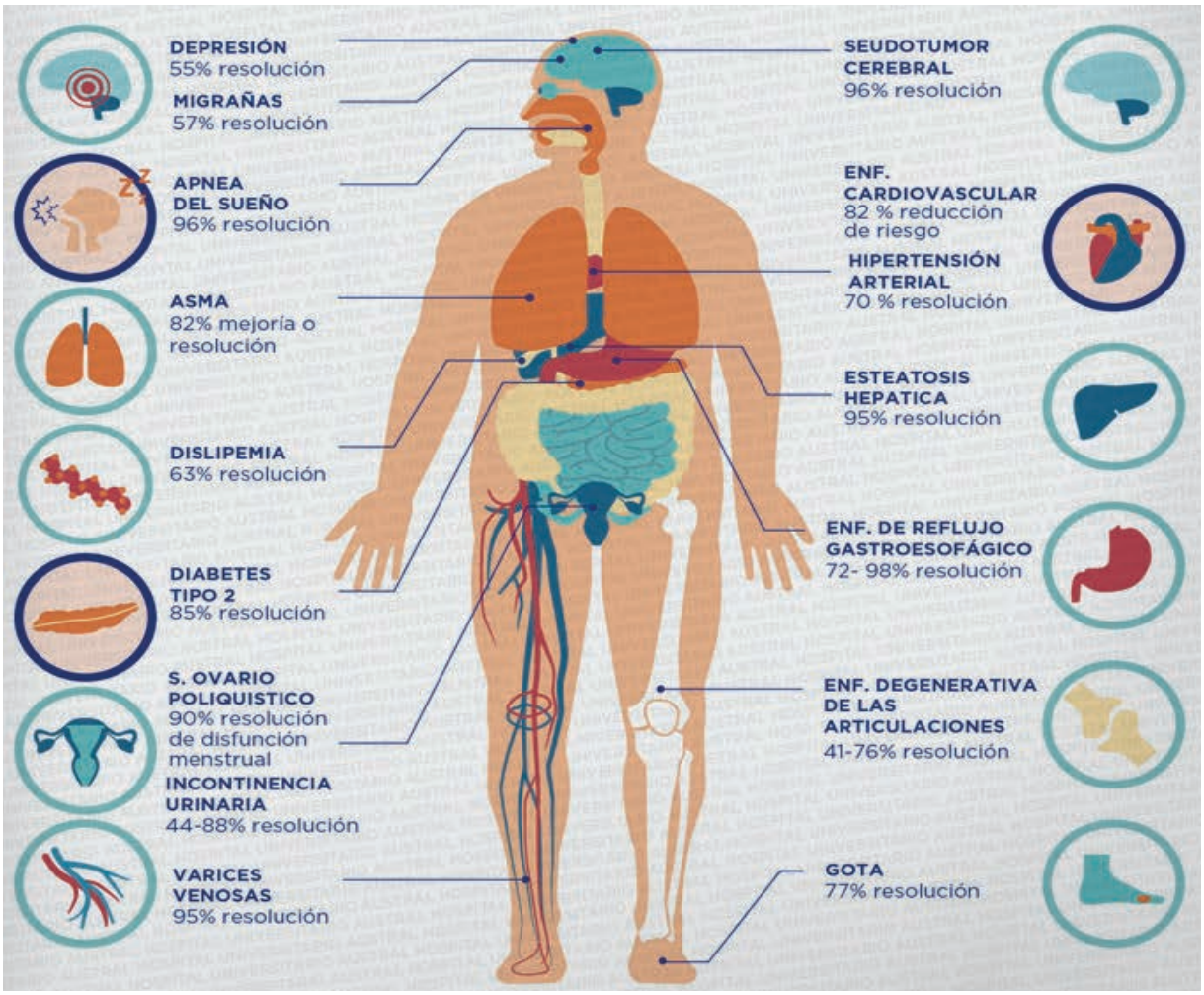

Las principales causas de reintervención quirúrgica tardía son las **hernias internas** seguidas de la **colelitiasis sintomática**. La hernia interna es la protrusión del intestino a través de un defecto del mesenterio originado durante el ascenso del asa yeyunal para confeccionar el asa alimentaria, su prevalencia es de hasta el 14%, originándose por la rápida pérdida ponderal que condiciona disminución de la grasa visceral y con ello aumenta el tamaño de los defectos adquiridos en el mesenterio con el riesgo de desarrollar obstrucción o isquemia intestinal. El riesgo de desarrollar colelitiasis tras la CB aumenta un 50% con pérdidas ponderales del 25%, con una prevalencia de hasta el 53% en los primero 24 meses postquirúrgicos. La etiología es multifactorial: ↓peso: ↑ lipólisis: bilis litogénica, ↓ CCK + sección iatrogénica del nervio vago: ↓ movilidad vesicular, ↑ secreción de Ca y mucina biliar y alteración de la circulación enterohepática de sales biliares. Como profilaxis, en aquellos casos de antecedente personal de colelitiasis se realiza colecistectomía simultáneamente a la cirugía bariátrica, mientras que, en caso de no evidenciarse colelitiasis se indica tratamiento con ácido ursodesoxicólico los primeros 6-12 meses postquirúrgicos.

Con respecto a la **hipoglucemia tras la CB** son múltiples los mecanismos fisiopatológicos implicados:

- Detención de la pérdida de la masa celular ß
- Aumento de las hormonas entéricas insulinotrópicas (GLPZ >GIP), con el consecuente aumento de la actividad y formación de células ß y aumento de la expresión del gen *PDX1*
- Aumento de la sensibilidad a la insulina
- Vaciamiento gástrico acelerado con la consecuente absorción rápida de glucosa
- Respuesta anormal del glucagón

Tabla 1: *Comparativa de las principales causas de hipoglucemia tras CB*

	Sd. Dumping precoz	Sd. Dumping tardío	Nesidioblastosis	Insulinoma
Frecuencia	20-30%	1-6%	<1%	<0.5%
Inicio	30-60min tras la comida Poco después de la CB	1-3h tras la comida 5 años tras la CB	Postprandial En cualquier momento tras CB	En ayunas y postprandial En cualquier momento tras CB
Clínica	Síntomas vasomotores y gastrointestinales	Síntomas adrenérgicos y colinérgicos	Síntomas de neuroglucopenia grave	Síntomas de neuroglucopenia grave
Causa	Vaciado gástrico gástrico hiperosmolar al ID	Incremento de secreción de insulina mediada por GLP1	Proliferación anormal de células de los islotes pancreáticos mediada por GLP1	Tumor con aumento de la masa celular
Tratamiento	Modificaciones dietéticas	Modificaciones dietéticas y tratamiento farmacológico y/o quirúrgico	Tratamiento médico y/o quirúrgico	Tratamiento quirúrgico

CASO CLÍNICO

Mujer de 60 años sin hábitos tóxicos, con antecedente personal de diagnóstico de hiperplasia suprarrenal congénita por deficiencia no clásica de 21-hidroxilasa en tratamiento con corticoesteroides a dosis bajas, BMN con nódulo dominante izquierdo de 32mm TR4 con citología aspirativa por punción sugestiva de lesión benigna y obesidad mórbida (IMC 46.2) asociando esteatohepatitis no alcohólica y enfermedad osteoarticular.

En el 2005 fue intervenida de cirugía bariátrica de tipo Bypass gástrico en Y de Roux, presentando a partir del primer mes postquirúrgico múltiples complicaciones tardías (Figura 2).

Al segundo mes del BGYR presentó dolor abdominal e intolerancia oral por vómitos con diagnóstico de hernia incisional estrangulada y hernia interna en el ojal de la Y de Roux con formación de múltiples abscesos que requirieron abordaje quirúrgico (reparación de los defectos, sin necesidad de resección intestinal).

A pesar del tratamiento profiláctico con ácido ursodesoxicólico 600mg diarios durante 12 meses, en 2006 presentó colelitiasis sintomática no complicada que requirió colecistectomía laparoscópica, sin incidencias.

A partir del tercer año postoperatorio (2008) presentó episodios de hipoglucemia predominantemente postprandial con pérdida de consciencia cumpliendo triada de Whipple, test de comida mixta confirmando hipoglucemia hiperinsulinémica y páncreas sin alteraciones en TC abdominal. Ante la sospecha de nesidioblastosis, se realizó pancreatectomía distal y esplenectomía debido a lesión vascular iatrogénica con anatomía patológica de nesidioblastosis en cuerpo y cola pancreática.

A pesar de la cirugía y el tratamiento dietético y farmacológico con acarbosa, diazóxido y posteriormente análogos de somatostatina continuó presentando hipoglucemias postprandiales severas que fueron atribuidas a Síndrome de Dumping tardío. Por tal motivo, en 2011 se realizó gastrostomía laparoscópica sobre estomago excluido consiguiendo el paso de la alimentación a través del duodeno con mejoría sintomática. Dicha intervención quirúrgico se complicó con peritonitis supurativa por desprendimiento de la gastrostomía de la pared abdominal requiriendo resección del orificio de la gastrostomía y realización de nueva gastrostomía en cara anterior del cuerpo del remanente gástrico.

En 2012, se decidió retirar la gastrostomía y convertir el bypass gástrico a gastrectomía vertical mediante la extirpación del asa en Y de Roux y anastomosis entre reservorio y antro.

Actualmente se encuentra en tratamiento con medidas dietéticas y diazóxido y seguimiento mediante monitorización flash de glucosa.

Figura 2: *Secuencia cronológica de las complicaciones post-BGYR*

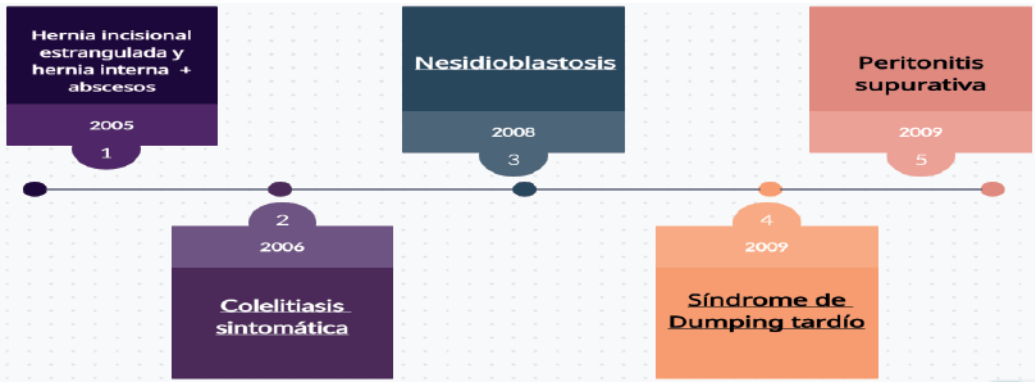

CONCLUSIONES

Las hipoglucemias son una complicación frecuente pero infradiagnosticada tras cirugía bariátrica especialmente Bypass Gástrico en Y de Roux por Síndrome de Dumping precoz y tardío y nesidioblastosis. Aunque el diagnóstico diferencial debe incluir la hipoglucemia facticia y el insulinoma.

El abordaje diagnóstico y terapéutico de la hipoglucemia tras la CB supone un reto, especialmente en los casos más graves. Es prioritario identificar la etiología para instaurar el tratamiento adecuado. La monitorización flash o continua de glucosa (MFG o MCG) es muy útil tanto para realizar un diagnóstico precoz como para monitorizar el tratamiento.

BIBLIOGRAFÍA

- Syn NL, Cummings DE, Wang LZ, et al. A. Association of metabolic-bariatric surgery with long-term survival in adults with and without diabetes: a one-stage meta-analysis of matched cohort and prospective controlled studies with 174772 participants. Lancet. 2021;397(10287):1830-1841.
- Groen VA, van de Graaf VA, et al. Effects of bariatric surgery for knee complaints in (morbidly) obese adult patients: a systematic review. Obes Rev. 2015;16(2):161-70.
- Lidar Z, Behrbalk, et al. Intervertebral disc height changes after weight reduction in morbidly obese patients and its effect on quality of life and radicular and low back pain. Spine. 2012 1;37(23):1947-5.
- Geubbels, N.; Lijftogt et al. Meta-analysis of internal herniation after gastric bypass surgery. British Journal of Surgery. 2015; 102(5), 451-460.
- Hernández LA, et al. Causes of revisional surgery, reoperations, and readmissions after bariatric surgery. Rev Gastroenterol Mex. 2021:S2255-534X(21)00141-9.
- Andrés-Imaz A, et al. Incidencia y factores de riesgo para el desarrollo de colelitiasis tras cirugía bariátrica. Cirugía Española. 2021; 99(9):648-654.
- Hatem Elgohary, Mahmoud El Azawy, et al, Concomitant versus Delayed Cholecystectomy in Bariatric Surgery, *Journal of Obesity*. 2021;1:1-9.
- Kefurt, Ronald; Langer, et al. Hypoglycemia after Roux-En-Y gastric bypass: detection rates of continuous glucose monitoring (CGM) versus mixed meal test. Surgery for Obesity and Related Diseases. 2015; 11(3), 564–569.
- Vilarrasa N, Bretón I, Ballesteros-Pomar Met al; GOSEEN. Recommendations for the diagnosis and treatment of hypoglycaemia after bariatric surgery. Endocrinol Diabetes Nutr (Engl Ed). 2022;69(9):723-731.
- Atoosa RabieeN et al. Hyperinsulinemic Hypoglycemia After Roux-en-Y Gastric Bypass: Unraveling the Role of Gut Hormonal and Pancreatic Endocrine Dysfunction. 2011;167(2), 0–205.
- Vilarrasa N, Bretón I, Ballesteros-Pomar M et al; GOSEEN. Recommendations for the diagnosis and treatment of hypoglycaemia after bariatric surgery. Endocrinol Diabetes Nutr (Engl Ed). 2022;69(9):723-731.

Caso 66 LA TRISTE REALIDAD DE JAÉN, ¿EXISTE LA EQUIDAD EN EL SAS?

AUTORES Y CENTROS DE TRABAJO

Barranco Ochoa, J.D; De Damas Medina, M; Segarra Balao, A; Jiménez Aceituno, M; Soria Becerra, M.; Gutiérrez Alcántara, C.

- *UGC Endocrinología y Nutrición. Hospital Universitario de Jaén*

CASO CLÍNICO

Paciente de 44 años alérgica a enantyum. Obesidad mórbida sin comorbilidades asociadas. Síndrome ansioso-depresivo en tratamiento con lorazepam.

Es derivada a nutrición desde cirugía de otro centro por obesidad extrema. En seguimiento por cirugía por litiasis biliares de repetición, pendiente de perdida ponderal para intervención quirúrgica.

La historia dietética: Obesidad desde la infancia, ganancia progresiva de peso. Ganancia muy rápida de peso a partir de enfermedad y fallecimiento de la madre.

Encuesta dietética: Dieta muy desequilibrada. Ingesta de grandes cantidades, abusa de alimentos precocinados, ricos en grasa. Ingesta nula de fruta y verdura. Picoteos y atracones frecuentes. Se levanta por la noche a comer. Ha iniciado dieta hipocalórica tras episodios de litiasis.

En la exploración destaca: T 174 cm, P 190 kg, IMC 62,75 kg/m2 (P máximo: 253 kg, 83,56 kg/m^2) Estrías de distensión, acantosis nígricans, no bocio.

Analítica: Todo normal excepto: insulina 44 UI/mL, vitamina D 5,5 ng/mL, ácido fólico 2,7ng/mL

Se presenta en comité con cirugía de nuestro centro, decidiéndose iniciar dieta de muy bajo aporte calórico (VLCD)

Ante la precaria situación de nuestro centro por el déficit de anestesistas disponibles, no se han podido reiniciar las intervenciones de cirugía bariátrica desde el inicio de la pandemia. Ante la imposibilidad de realizar intervención quirúrgica hemos mantenido un VLCD durante el último año con seguimiento estrecho de la paciente.

Evolución del peso:

- Agosto 2021 (Consulta cirugía): P: 253 kg, 83,56 kg/m^2. Se inició dieta hipocalórica.
- Enero 2022 (primera consulta de nutrición): P 190 kg, IMC 62,75 kg/m^2. Se inició VLCD
- Febrero 2022: P 179,3 kg, IMC: 59,22 kg/m^2
- Mayo 2022: P 162,9 kg, IMC: 53,8 kg/m^2
- Agosto 2022: P 152,5 kg, IMC: 50, 37 kg/m^2
- Noviembre 2022: P 154,2 kg, IMC: 50,93 kg/m^2
- Febrero 2023: P 154,2 kg, IMC: 50,93 kg/m^2

Durante el último año se ha mantenido una VLCD monitorizando posibles déficits nutricionales y consiguiendo una gran pérdida ponderal inicial, con estancamiento en las dos últimas revisiones.

Ante el estancamiento ponderal retiramos VLCD e instauramos dieta hipocalórica (1200 kcal).

Se ha ofrecido a la paciente tratamiento con análogos del GLP-1, que ha declinado por el precio de los mismos.

Finalmente, hemos derivado a otro centro para valoración de cirugía bariátrica, ya que en nuestro centro no se han reiniciado las intervenciones quirúrgicas de este tipo desde el inicio de la pandemia.

DISCUSIÓN

La obesidad constituye uno de los mayores y más prevalentes problemas de salud a los que se enfrentan las sociedades modernas. Los estudios epidemiológicos demuestran un aumento de la prevalencia y de la morbimortalidad asociada a la misma en la mayoría de los países.

En España el sobrepeso y la obesidad, al igual que en el resto de los países desarrollados, está aumentando de manera preocupante. Se estima una prevalencia de obesidad del 22,9% (24,4% en hombres y 21,4% en mujeres).

El tratamiento de la obesidad debe enfocarse de manera integral, aunándose dieta, ejercicio físico, tratamiento farmacológico y cirugía bariátrica. A pesar de todas las opciones disponibles que tenemos, las medidas dietéticas constituyen el pilar fundamental del tratamiento. Sin la realización del mismo, el resultado está condenado al fracaso.

Las **VLCD,** son una de las opciones que tenemos dentro del tratamiento dietético de la obesidad. Consiguen una rápida pérdida de peso y su uso está limitado a situaciones especiales, durante un periodo de tiempo determinado. La mayoría de los pacientes volverán a ganar el peso corporal perdido tras la retirada de éstas.

Las VLCD son aquellas que aportan entre 450-800 kcal/día. Una definición alternativa es: Dietas que aportan menos del 50% del metabolismo basal de un individuo. Incluyen un adecuado aporte de proteínas de alto valor biológico por kilogramo de peso ideal. Además incluyen las dosis diarias recomendadas de vitaminas, minerales, elementos trazas y ácidos grasos esenciales, con el fin de obtener reducción rápida de peso y una adecuada nutrición con conservación de la masa magra.

La manera más sencilla de realizar estas dietas es mediante dietas-fórmula, en polvo o líquido, que sustituyen todas las comidas. En nuestro medio disponemos de dos fórmulas (Optisource plus ® y vegestart complet ®).

En general aportan entre 0,8-1,5 gramos de proteínas de alto valor biológico por kilogramo de peso ideal, 10-80 gramos de hidratos de carbono al día y hasta 30 gramos de fibra. El aporte de grasa puede variar entre 1 y 20 gramos al día.

Se deben acompañar de una ingesta hídrica abundante, al menos 2 litros al día, para evitar el riesgo de deshidratación, secundaria a una diuresis osmótica excesiva.

Las VLCD son consideradas seguras en sujetos seleccionados y bajo estricto seguimiento. Antes de su prescripción es necesario realizar una evaluación previa (anamnesis, exploración y analítica con hemograma y bioquímica básica).

El periodo de duración de estas dietas suele ser de 8-12 semanas, periodos más cortos no han encontrado resultados satisfactorios en la pérdida de peso. No se deben exceder las 16 semanas de tratamiento.

Una vez se finalice la VLCD es recomendable realizar un periodo de "realimentación" de 3-8

semanas, donde se vaya introduciendo progresivamente la dieta hipocalórica para prevenir cuadros gastrointestinales y de retención hídrica.

Otra alternativa de utilización es su uso de manera parcial, sustituyendo una o varias de las comidas principales de la dieta.

Están **contraindicadas** en pacientes con:

- IMC < 25 kg/m^2.
- Embarazadas y lactantes.
- Menores de 18 años.
- Diabetes mellitus tipo 1.
- Trastornos de la conducta alimentaria.
- Patología psiquiátrica grave.

Entres los **beneficios** de las VLCD encontramos:

Una reducción rápida del peso corporal, dependiendo del déficit energético que produzcan, consiguiendo pérdidas de peso 12-25 kg en 8-16 semanas. En ausencia de seguimiento apropiado, la mayoría de los pacientes vuelven a recuperar del 40/50% del peso corporal durante los 2 primeros años. A largo plazo, no han demostrado una mayor pérdida de peso que la dieta hipocalórica convencional.

Respecto al control metabólico, las VLCD mejoran el perfil lipídico, disminuyen el colesterol total, LDL y triglicéridos. También disminuyen la resistencia a la insulina y los niveles de glucemia, independientemente de la pérdida de peso. Mejoran las cifras de tensión arterial (sistólica y diastólica).

Pre-habilitación de la cirugía bariátrica. La pérdida de peso pre-cirugía consigue una disminución del volumen hepático y de la masa grasa abdominal, facilitando la técnica quirúrgica.

Entre los **efectos secundarios** podemos observar:

- Intolerancia al frío y sequedad de la piel, consecuencia de la disminución del gasto energético basal.
- Caída del cabello. Hasta en un 10% de los sujetos. Revierte con el paso de los meses.
- Alteración del tránsito intestinal. Tendencia al estreñimiento.
- Mareo, cefalea, fatiga. Hipotensión ortostática, secundaria a la deshidratación.
- Colelitiasis, secundaria a una bajada rápida del peso corporal.
- Elevación transitoria del ácido úrico, pudiendo desencadenar crisis gotosas en personas con hiperuricemia.
- Disminución de la masa ósea.

CONCLUSIÓN

En general las VLCD las vamos a utilizar como **preparación para la cirugía bariátrica** y el post-operatorio de la misma. O cuando precisemos una **reducción rápida del peso por un problema de salud.**

Se debe realizar una **monitorización estrecha y no debemos exceder las 16 semanas de tratamiento,** excepto en situaciones excepcionales como en nuestro centro.

La **mayoría de los pacientes volverán a ganar el peso perdido.**

BIBLIOGRAFÍA

1. Adams KF, Schatzkin A, Harris TB, Kipnis V, Mouw T, Ballard-Barbash R, et al. Overweight, obesity, and mortality in a large prospective cohort of persons 50 to 71 years old. N Engl J Med. 2006;355:763-778.

2. Gargallo M, Breton I, Basulto J, Quiles J, Formiguera X, Salas-Salvadó J. Evidence-based nutritional recommendations for the prevention and treatment of overweight and obesity in adults (FESNAD-SEEDO consensus document). The role of diet in obesity treatment (III/III). Nutr Hosp. 2012;27:833-864.

3. Vilchez López FJ, Campos Martín C, Amaya García MJ, Sánchez P, Pereira Cunill JL. Las dietas de muy bajo valor calórico (DMBVC) en el manejo clínico de la obesidad mórbida. Nutr Hosp. 2013;28:275-285.

4. Lecube A, Monereo S, Rubio MÁ, Martínez-de-Icaya P, Martí A, Salvador J, et al. Prevention, diagnosis, and treatment of obesity. 2016 Position statement of the Spanish Society for the Study of Obesity. Endocrinol Diabetes Nutr. 2017; 64 Suppl 1:15-22.

Caso 67 OBESIDAD ENDÓGENA: CUANDO EL ORIGEN ES TAMBIÉN UNA RAZÓN DE PESO

AUTORES Y CENTROS DE TRABAJO

Simón Frapolli, V.J.; Damas Fuentes, M.; López Montalbán, A.; Picón César, M.J.; Tinahones Madueño, F.J.

- *Servicio de Endocrinología y Nutrición. Hospital Universitario Virgen de la Victoria, Málaga*

CASO CLÍNICO

Presentamos el caso de un varón de 38 años. Antecedentes familiares: adenocarcinoma de colon (padre). Antecedentes personales: exfumador desde hace 2 meses de 10-20 cigarrillos/día. Enfermedades previas: dislipemia, HTA. Tratamiento habitual: olmesartán/hidroclorotiazida 40mg/25mg cada 24h, furosemida 40mg/24h, Bisoprolol 5mg/24h, captopril 25mg de rescate, pitavastatina 4mg/24h.

Remitido a Endocrinología por ganancia ponderal de 12 kg en el último año, normopeso previamente, siguiendo dieta saludable sin colaciones, no refiere ausencia de saciedad, rasgos dismórficos ni hábito sedentario. Destaca HTA resistente a tratamiento médico de 2 años de evolución, con episodios de rubicundez facial intermitente e hinchazón generalizada tratados en urgencias con ciclos cortos de deflazacort por sospecha de reacción alérgica, sin mejoría. Astenia generalizada, debilidad proximal de miembros. No otra semiología de interés.

Exploración física: talla 187cm, peso 100kg (peso máximo), IMC 28.6kg/m^2. Fragilidad cutánea, adiposidad cervical y supraclavicular, giba y estrías abdominales rojo-vinosas. Cifras tensionales en torno a 140/100mmHg (desayuno) y 150/100mmHg (cena). Resto de exploración normal.

Pruebas complementarias: analítica sanguínea en ayunas con glucosa 102 mg/dL, colesterol total 286mg/dL, c-LDL 191mg/dL, c-HDL 71mg/dL, HbA1c 6.4%. Resto de bioquímica básica y hemograma normales. Cortisol basal 36.1mcg/dL (valores normales 5.0-25.0). Orina de 24h: CLU 3248mcg/24h (0.1-180), metanefrinas normales. Eje renina-angiotensina-aldosterona estudiado tras sustitución de medicación antihipertensiva actual por verapamilo 240 mg/24h y doxazosina 4mg/24h, con resultado normal: aldosterona 7.1ng/dL (2.52-39.2), actividad de renina plasmática 1.30ng/mL/h (4.40-46.10).

Ecografía-doppler de arterias renales normal y ecocardiograma normal.

Estudio de hipercortisolismo: cortisol post-DXM1mg (test de Nugent) 32.9mcg/dL (<1.8), nuevo CLU 2903mcg/24h, ACTH <1.5pg/mL (5.0-50).

TAC sin contraste de suprarrenales (Imagen 1): ambas glándulas suprarrenales aumentadas de tamaño, con nódulos hipodensos de aproximadamente 2UH, sugestivo de glandulas adenomatosas (izquierda 61x36x45mm con probable mielolipoma asociado de 13mm; derecha de 48mm de diámetro máximo con dos nódulos de 39x33mm y 30x19mm).

Imagen 1:
Hiperplasia nodular suprarrenal bilateral (indicado con flechas) de predominio izquierdo

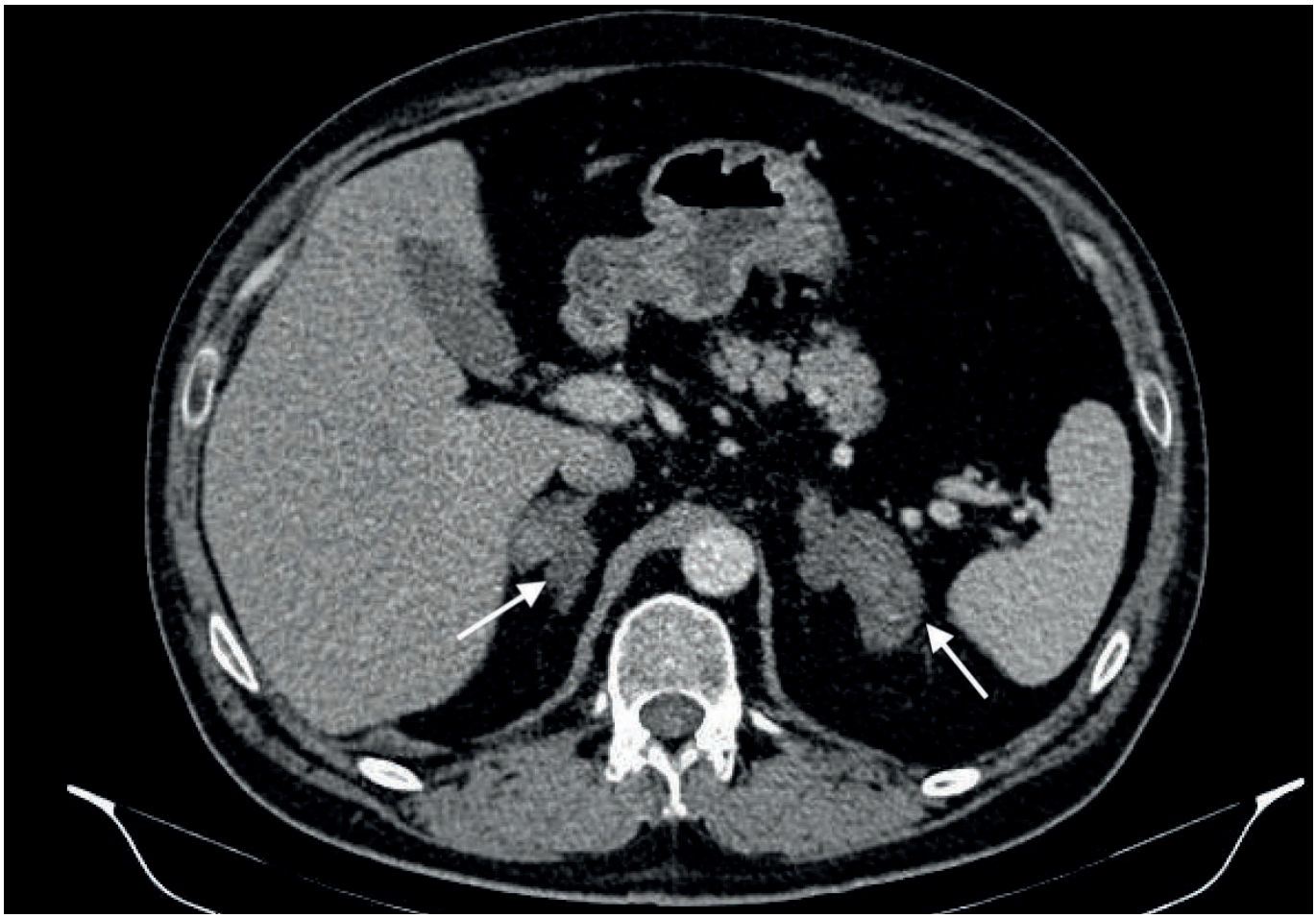

Gammagrafía con Iodocolesterol para valorar predominio de unilateralidad de cara a plantear cirugía. En las imágenes obtenidas se evidencia fijación bilateral del trazador sobre glándulas suprarrenales, que presentan una captación aumentada con respecto al hígado, con evidente mayor intensidad en la izquierda con respecto a la derecha desde la adquisición del 3º día, incrementando progresivamente su actividad en ambas glándulas hasta el 5º día. En el estudio de SPECT-TAC se observa una distribución heterogénea a nivel del nódulo suprarrenal izquierdo, de aproximadamente 39x28mm (APxT), con focalización más intensa en su porción más caudal y lateral. En la glándula suprarrenal derecha, la distribución del radiofármaco también muestra una actividad heterogénea, con focalización de similar intensidad tanto en el nódulo medial (de aproximadamente 20x11mm) como en el lateral (de 18x14mm). Hallazgos compatibles con adenomas suprarrenales bilaterales / hiperplasia nodular suprarrenal bilateral de predominio izquierdo.

Durante el seguimiento ha alcanzado 123kg en 5 meses (IMC 35.2kg/m^2), con evidente facies de luna llena. Ante estos hallazgos, se inicia ketoconazol 200 mg/8h, posteriormente se presenta en comité decidiendo suprarrenalectomía izquierda laparoscópica con cobertura corticoidea perioperatoria. AP pieza quirúrgica: hiperplasia macronodular con zonas de metaplasia lipomatosa.

Evoluciona con gran mejoría clínico-metabólica, suspendiendo furosemida, bisoprolol, ketoconazol, hidroaltesona y pitavastatina,

perdiendo 25kg en 5 meses, normalizando hipercortisolismo y HTA.

A los 10 meses reaparece hipercortisolismo ACTH-independiente: cortisol basal 19.2mcg/dL, Test de Nugent 9.6mcg/dL, cortisol salivar nocturno 0.8nmol/l y 0.84nmol/l (normal<0.27), CLU 601 mcg/24h, mialgias proximales y HTA. TAC con suprarrenal derecha sin cambios. Se realiza test de receptores aberrantes, mediante estímulo postural (bipedestación 2 horas tras 2 horas en supino), comida mixta (Resource 2.0, metoclopramida 10mg oral, GnRH 100mcg iv, TRH 200mcg iv, glucagón 1mg iv y arginina-vasopresina 10 UI im, resultando todos los tests negativos. Por ello, se inicia metirapona 250mg 0-1-2, losartan 50mg 1-0-0, amlodipino 10mg 0-0-1 y pitavastatina 2mg 0-0-1, presentándose de nuevo en comité decidiendo suprarrenalectomía derecha parcial con cobertura corticoidea. Se solicita estudio genético. A los dos meses de la cirugía, analítica sin datos de hipercortisolismo (cortisol basal 9.6 mcg/dL, CLU 119.4 mcg/24h), TA controladaa, peso estable y en reducción corticoidea progresiva sin datos de insuficiencia suprarrenal.

DISCUSIÓN

La etiología del síndrome de Cushing (SC) endógeno puede dividirse en SC ACTH-dependiente y ACTH-independientes (Figura 1).

Las formas ACTH-dependientes se caracterizan por una producción excesiva de ACTH debido a un adenoma corticotropo (síndrome de Cushing hipofisario o Enfermedad de Cushing), por un tumor extrahipofisario (ACTH ectópico) o por células corticotropas normales bajo la influencia de una producción excesiva de CRH (CRH ectópico). El exceso de ACTH da lugar a niveles elevados de cortisol y andrógenos y origina una hiperplasia difusa y, en ocasiones, nodular de las glándulas suprarrenales.

Figura 1:

Etiología del SC. Tomado de Manual de Endocrinología y Nutrición de la SEEN. Edición 2023

Tabla 1. Causas del síndrome de Cushing endógeno

Diagnósticos	Frecuencia
ACTH-DEPENDIENTE	**80%**
Enfermedad de Cushing	68
Secreción ectópica de ACTH	12
Secreción ectópica de CRH	< 1%
ACTH-INDEPENDIENTE	**20%**
Adenoma suprarrenal	10%
Carcinoma suprarrenal	8%
Hiperplasia suprarrenal macronodular*	< 1%
Hiperplasia suprarrenal micronodular	< 1%
McCune-Albright	Muy rara

ACTH: corticotropina; CRH: hormona liberadora de corticotropina.
*En la hiperplasia adrenal macronodular, la secreción de cortisol es dependiente de la acción paracrina de ACTH. Sin embargo, los niveles de ACTH circulante son bajos o indetectables.

Las formas ACTH-independientes son consecuencia de la existencia de lesiones suprarrenales con capacidad para segregar cortisol de manera autónoma o en respuesta a factores diferentes al ACTH. Incluye enfermedades suprarrenales unilaterales (frecuentemente adenomas, más raramente carcinomas) o bilaterales (hiperplasia micronodular pigmentada; hiperplasia macronodular de causa desconocida o secundaria a la expresión de receptores aberrantes).

La hiperplasia suprarrenal macronodular bilateral (BMAH, bilateral macronodular adrenal hyperplasia) es responsable de menos del 1% de los casos de SC endógeno. En esta entidad las glándulas suprarrenales están muy aumentadas de tamaño con nódulos de gran tamaño, al contrario que en los adenomas y carcinomas, que suelen presentar un nódulo único con atrofia cortical suprarrenal contralateral. A pesar del tamaño tan aumentado de las glándulas, la hipersecreción de cortisol suele ser moderada, debido a una esteroidogénesis ineficiente, originando un síndrome clínico discreto y de larga evolución. En raros casos existe cosecreción de glucocorticoides y mineralocorticoides o andrógenos.

En aproximadamente el 30-50% de los casos de BMAH se han descrito mutaciones en línea germinal del gen ARMC5. Más raramente se describen mutaciones en línea germinal en otros genes y en el contexto de síndromes genéticos como la poliposis colónica familiar o la leiomiomatosis hereditaria asociada a carcinoma renal.

Clásicamente, la producción de cortisol en la BMAH se ha considerado ACTH-independiente, pues la ACTH sérica está baja/ indetectable. Hoy se sabe que frecuentemente existe producción ectópica de ACTH por grupos de células esteroidogénicas en el seno de la hiperplasia, que estimula de forma paracrina la secreción de cortisol a través el receptor de melanocortina (MCR2). En otros casos se ha demostrado una expresión aberrante de receptores de membrana (ectópicos o eutópicos malfuncionantes) en el tejido suprarrenal patológico para el péptido inhibitorio gástrico (GIP), catecolaminas, vasopresina, lutropina (LH), serotonina y otras hormonas, cuya activación por el correspondiente ligando supone un estímulo crónico para la esteroidogénesis no regulado de forma negativa por los glucocorticoides, originando un SC intermitente o cíclico. La presencia de estos receptores aberrantes también se ha demostrado en el seno de adenomas y carcinomas, aunque más raramente.

El diagnóstico del SC por receptores aberrantes exige protocolos distintos de los habituales, basados en la medición de la concentración plasmática de esteroides suprarrenales en circunstancias que modifiquen transitoriamente la concentración de los distintos estímulos conocidos de dichos receptores (Figura 2). La interpretación de las pruebas es: falta de respuesta (modificación de la cortisolemia <25%); respuesta parcial (modificación entre el 25-49%) y respuesta positiva (modificación ≥50%).

La adrenalectomía bilateral es el único tratamiento curativo para el SC asociado a BMAH, e inevitablemente conlleva la necesidad de tratamiento crónico con glucocorticoides y mineralocorticoides. La adrenalectomía unilateral con extirpación de la glándula con secreción dominante de cortisol suele ser suficiente para normalizar el CLU en un gran porcentaje de sujetos con BMAH, pues la esteroidogénesis es poco eficiente. Además, evita el desarrollo de insuficiencia suprarrenal. No obstante, la identificación de receptores de membrana aberrantes ha permitido el ensayo con terapias farmacológicas específicas con antagonistas para el/los receptores presentes, que suponen una alternativa al tratamiento quirúrgico.

Figura 2: *Descripción de las pruebas más habituales que se realizan en el diagnóstico de síndrome de Cushing por receptores aberrantes. Tomado de Referencia n°1*

Prueba postural: 2 h en posición supina, seguidas de 2 h en bipedestación ambulatoria
Extracciones: basal y a los 30, 60, 90 y 120 min
Comida mixta: 40% carbohidratos, 35% lípidos, 25% proteínas. Paciente sentado durante toda la prueba
Extracciones: –30 min, basal y a los 30, 60, 90, 120 y 150 min
Estímulo corto con corticotropina: 250 µg de corticotropina intravenosa
Extracciones: –30 min, basal y a los 30 y 60 min
Estímulo con Gn-RH: 100 µg Gn-RH intravenosa y paciente en decúbito durante toda la prueba
Extracciones: basal y a los 30, 60, 90 y 120 min
Estímulo con TRH: 200 µg TRH intravenosa y paciente en decúbito durante toda la prueba
Extracciones: basal y a los 30, 60, 90, 120 y 150 min
Estímulo con glucagón: 1 mg de glucagón intravenoso
Extracciones: basal y a los 30, 60, 90 y 120 min
Estímulo con vasopresina: 10 UI de arginina-vasopresina intramuscular
Extracciones: basal y a los 30, 60, 90 y 120 min
Estímulo con metoclopramida: 10 mg de metoclopramida oral
Extracciones: basal y a los 30, 60, 90 y 120 min

El caso que presentamos muestra una evolución atípica pues el hipercortisolismo reaparece en menos de un año tras la adrenalectomía izquierda. Se realizó test de receptores aberrantes según lo descrito en la literatura, sin identificar posibles tratamientos médicos dirigidos, siendo subsidiario de una nueva intervención de adrenalectomía parcial derecha.

CONCLUSIONES

- La adrenalectomía unilateral con extirpación de la glándula con secreción dominante de cortisol suele ser suficiente para normalizar el hipercortisolismo en un gran porcentaje de sujetos con BMAH, aunque en infrecuentes éste puede reaparecer.

- La identificación de receptores aberrantes permite un tratamiento médico específico como alternativa al tratamiento quirúrgico.

- Es más que probable el descubrimiento de nuevos receptores aberrantes capaces de inducir la esteroidogénesis en el SC, así como la descripción de receptores aberrantes en otros órganos endocrinos y no endocrinos. La profundización en los mecanismos moleculares subyacentes a la expresión de estos receptores podría suponer un cambio notable en las terapias clásicas del SC.

BIBLIOGRAFÍA

1. Outeiriño, E., Penín, M., & Cordido, F. (2007). Síndrome de Cushing por receptores corticosuprarrenales aberrantes. Endocrinologia y nutricion: órgano de la Sociedad Española de Endocrinologia y Nutricion, 54(7), 379–389. https://doi.org/10.1016/s1575-0922(07)71467-5.

2. Abad-López A, Aller-Pardo J, Armengod-Grao L. Sindrome de Cushing. Manual de Endocrinología y Nutrición. Retrieved August 30,2023, from https://manual.seen.es/article?id=55114c66-816c-4250-91fe-2bcdac18103c

Caso 68

ESTUDIO GENÉTICO EN PACIENTE CON OBESIDAD

AUTORES Y CENTROS DE TRABAJO

Martínez Hartmann, A.; Larrán Escandón, L.; Mateo Gavira, I.; Sánchez Toscano, E.; Lucena Morales, C.

- *UGC Endocrinología y Nutrición. Hospital Universitario Puerta del Mar (Cádiz)*

CASO CLÍNICO

Exponemos el caso de un varón de 58 años con antecedentes de diabetes mellitus tipo 2, hipertensión arterial y obesidad grado IV. Alcanzó su peso máximo, 386kg (IMC 120,47 kg/m^2), previo a ser intervenido de bypass gástrico en 2005 en Madrid, tras lo cual llegó a un peso mínimo de 96kg (IMC 29,96 kg/m2). Actualmente, pesa 129 kg con IMC 40,26 kg/m2; continuando con obesidad grado III a pesar de haber sido intervenido de cirugía bariátrica, seguir las recomendaciones dietéticas sugeridas y haber recibido tratamiento con distintos análogos del agonista del péptido similar al glucagón tipo 1 (GLP1) e inhibidores del cotransportador de sodio-glucosa tipo 2 (iSGLT2).

Una vez valorado el caso y su refractariedad a las medidas terapéuticas tradicionales, se acuerda con el paciente su inclusión en un estudio en el que se analizan 80 genes relacionados con el desarrollo de obesidad. Detectándose una mutación en un gen implicado en la vía de la leptina-melanocortina, el POMC NM_001035256.3:c 760C>G p. (Arg236Gly) que podría justificar su clínica.

DISCUSIÓN

La vía de la leptina-melanocortina es una vía reguladora del balance energético. Las mutaciones en los genes involucrados en esta vía son motivo de obesidad monogénica no sindrómica. En contraste con la obesidad sindrómica asociada a malformaciones congénitas, rasgos dismórficos y/o déficit intelectual, la obesidad monogénica no sindrómica se asocia principalmente a obesidad de forma aislada.

El manejo de las personas con obesidad monogénica, supone un reto ya que el manejo tradicional de la obesidad muestra limitaciones. Por una parte, la educación en medidas higienicodietéticas suele ser efectiva y lograr reducciones de peso a corto plazo incluso mayores que en pacientes sin obesidad genética. Sin embargo, esta respuesta a cambios en el estilo de vida no se mantiene a largo plazo debido a su sensación continua de hambre y dificultad para controlar los impulsos de comer.

Por otra parte, la cirugía bariátrica, actualmente la opción terapéutica más efectiva para la obesidad en adultos, resulta insuficiente en el 20-30% de los pacientes debido a incapacidad para adoptar estilos de vida saludables o por alteraciones genéticas asociadas a obesidad que influyen negativamente en la respuesta a la pérdida ponderal. Ambas circunstancias que afectan al paciente de nuestro caso clínico.

Según lo descrito en la literatura, la respuesta al tratamiento en pacientes con resección y anastomosis en Y de Roux no muestra diferencias estadísticamente significativas entre los pacientes con mutaciones en el MC4R y pacientes sin mutaciones genéticas. Sin embargo, los pacientes intervenidos con gastrectomía vertical

sí mostraron una pérdida ponderal significativamente menor a los pacientes sin obesidad monogénica. Los pacientes afectados afirmaron sensación persistente de hambre, con menor sensación de saciedad, lo cual no se observó en aquellos intervenidos con Y de Roux.

La explicación del efecto favorable de esta técnica malabsortiva en pacientes con obesidad monogénica, así como la supresión del apetito de forma duradera, podría ser la siguiente: la alteración en la anatomía del intestino creada por la cirugía induce cambios en los niveles de incretinas, ácidos biliares y la microbiota. Todos estos factores juegan un papel importante en la regulación de la saciedad a nivel cerebral. Es posible que estos cambios neuro-hormonales sean más pronunciados tras la anastomosis en Y de Roux que en cirugías restrictivas que no alteran la anatomía del intestino, como la gastrectomía vertical.

Los neurocircuitos hipotalámicos son uno de los principales reguladores de la homeostasis, controlando el metabolismo energético y la conducta alimentaria. En concreto, en el núcleo arcuato, se sitúan dos grupos neuronales, proyectando sus axones hacia el núcleo paraventricular, con funciones totalmente antagónicas. En primer lugar, las neuronas que expresan proopiomelanocortina (POMC), con función anorexigénica y balance energético negativo. Y en contraposición, las neuronas con función orexigénica que sintetizan neurotransmisores como el Neuropéptido Y (NPY) y el neuropéptido relacionado con la agouti (AgRP), dando lugar a un balance energético positivo. (Figura 2)

Figura 2

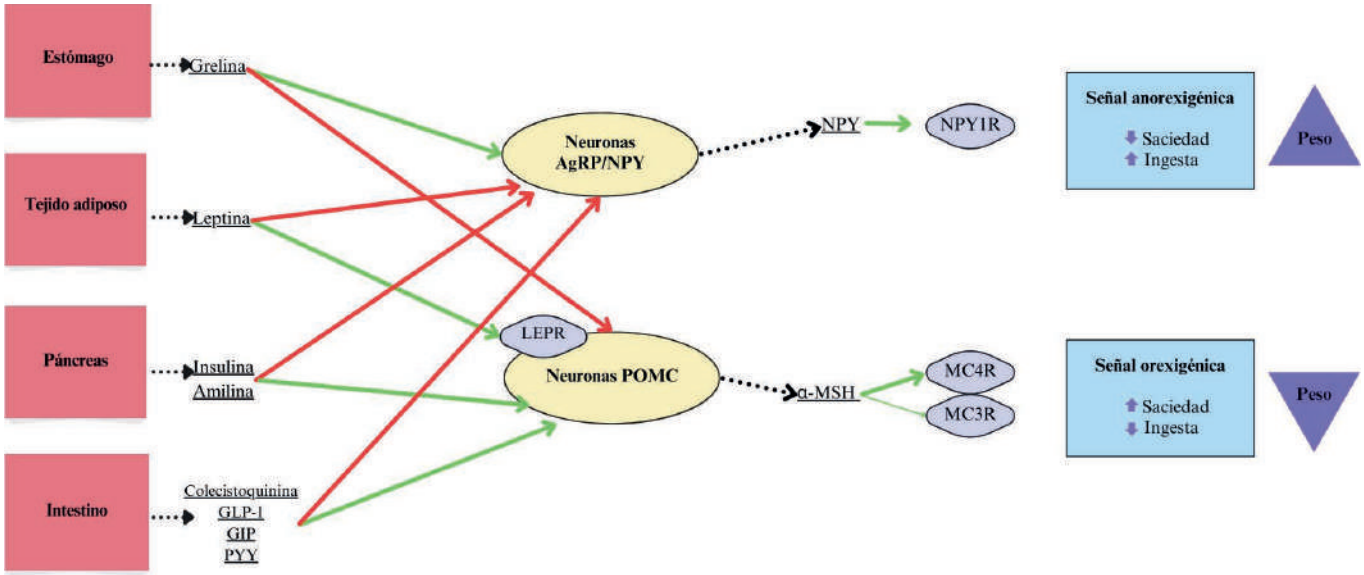

En esta imagen se resume la vía de la proopiomelanocortina y la del neuropéptido Y, con las señales estimuladoras en verde y las inhibidoras en rojo. AgRP: neuropéptido relacionado con el Agouti, NPY: neuropéptido 1, NPY1E: receptor de neuropéptido Y, POMC: Proopiomelanocortina, LEPR: Receptor de leptina, MC4R y MC3R: Receptor de melanocortina 4 y 3 respectivamente, GLP1: péptido similar al glucagón tipo 1, GIP, PYY: péptido YY, GIP: polipéptido inhibidor gástrico.

Las hormonas del **"estado de saciedad"** como la leptina y la insulina son liberadas al torrente sanguíneo por los adipocitos y las células ß-pancreáticas respectivamente. Cruzan la barrera hematoencefálica y se unen a sus receptores en la superficie de las neuronas POMC promoviendo el procesamiento de la POMC a su forma madura, la hormona estimulante alfa de melanocitos (α-MSH), la cual señaliza la reducción de ingesta calórica. En este procesamiento juega un papel fundamental la prohormona convertasa (PCSK1), encargada de la escisión de la POMC.

En el estado de saciedad, la leptina también se une a receptores de leptina (LEPR) que inhiben la secreción de AgRPy de NPY expresados por neuronas AgRP/NPY.

El aumento de melanocortina, no solo reduce la ingesta sino también estimula el sistema nervioso simpático y la actividad muscular, aumentando el gasto energético.

Por el contrario, en el **"estado de hambre"** se incrementa la actividad de las neuronas AgRP/NPY en respuesta principalmente a la hormona orexigénica grelina y a la reducción de los niveles circulantes de leptina e insulina.

En el núcleo paraventricular, la α-MSH secretada por las neuronas POMC interactúa con los receptores de melanocortina 4 y 3 (MC4R y MC3R), estabilizando su forma activa que induce una reacción mediada por proteínas G aumentando el gasto energético y reduciendo la ingesta alimentaria. Asimismo, el MC4R también media el cierre y apertura de canales de potasio, modulando la despolarización de las neuronas paraventriculares.

El AgRP antagoniza estos efectos y actúa como antagonista del MC4R inhibiendo su actividad basal, que tiene lugar incluso en ausencia de agonista.

Por otro lado, en el estado de hambre, la baja actividad de la melanocortina reduce la actividad muscular y el gasto energético por medio de la actividad del nervio vago.

Aquellos pacientes con mutaciones en el gen de la POMC, como en este caso en cuestión, experimentan hiperfagia importante, debido al déficit de α-MSH secretada por el hipotálamo, desencadenando una obesidad con debut temprano. En aquellos con déficit de POMC, PCSK1 y LEPR asociadas a activación insuficiente del MC4R, el tratamiento con Setmelanotide, un análogo del ligando endógeno (α-MSH) del MC4R, puede reestablecer la vía de la proopiomelanocortina y de este modo reducir el apetito favoreciendo la pérdida ponderal gracias a una menor ingesta calórica y un mayor gasto energético.

CONCLUSIÓN

A pesar de que los tests genéticos resultan costosos y aún no se encuentran disponibles en todos los centros, planteamos el beneficio de la determinación de variantes genéticas que predisponen al desarrollo de obesidad en aquellos pacientes con debut temprano que no responden a múltiples líneas de tratamiento. Con el fin de proporcionar un enfoque más personalizado en los que resulte positivo, dando lugar a pérdidas ponderales más efectivas, seguras y mantenidas en el tiempo al haber identificado la raíz del problema. De este modo, podría valorarse intensificar medidas higienicodietéticas que han demostrado efectividad a corto plazo, priorizar el abordaje con anastomosis en Y de Roux en aquellos que vayan a ser intervenidos de cirugía bariátrica o incluso la introducción de Setmelanotide, en el caso de que fuera aprobado su uso en nuestro país.

BIBLIOGRAFÍA

1. Angelidi AM, Belanger MJ, Kokkinos A, Koliaki C, Mantzoros C. Novel Noninvasive Approaches to the Treatment of Obesity: From Pharmacotherapy to Gene Therapy. Endocrine Reviews, 2022;43(3):507–557.
2. Baldini G, Phelan KD. The melanocortin pathway and control o appetite-progress and therapeutic implications. J Endocrinol. 2019;241(1):1-33.
3. Markham A. Setmelanotide: First Approval. Drugs. 2021;81:397–403.
4. Hainer V, Aldhoon I, Kunesova M, Taxova R, Zamrazilova H, Bendlova B. Melanocortin Pathways: Suppressed and Stimulated Melanocortin-4 Receptor (MC4R). Physiol. Res 2020;69:245-254.
5. Yanovski SZ, Yanovski JA. Progress in pharmacotherapy for obesity. JAMA. 2021;326(2):129–130.
6. Cooiman MI, Kleinendorst L, Aarts EO, Janssen IM, Ploos HK, Blakemore AI, et al. Genetic obesity and bariatric surgery outcome in 1014 Patients with morbid obesity. Obesity Surgery 2019.
7. Kühnen et al. Quality of life outcomes in two phase 3 trials of setmelanotide in patients with obesity due to LEPR or POMC deficiency. Orphanet Journal of Rare Diseases 2022;17:38.
8. Wabitsch M, Fehnel S, Mallya UG, Sluga-O'Callaghan M, Richardson D, Price M, et al. Understanding the patient experience of hunger and improved quality of life with Setmelanotide treatment in POMC and LEPR deficiencies. Adv Ther 2022;39:1772–1783.
9. Ramos-Molina B, Martin MG, Lindberg I. PCSK1 Variants and Human Obesity. Prog Mol Biol Transl Sci. 2016;140:47-74.

Caso 69 CUANDO EL ÉXITO SE VUELVE AMARGO: HIPOGLUCEMIAS POST-CIRUGÍA BARIÁTRICA

AUTORES Y CENTROS DE TRABAJO

Piñar Gutiérrez, A.; Oulad Ahmed, B.; González Gracia, L.; Gónzalez Navarro, I.; López Gallardo, G.; Serrano Aguayo, P.; Martínez Ortega, A..J.; Pereira Cunill, J.L.; Hernández Reina, Baena Ariza, L.; Torres Degayón, S.; Soto Moreno, A.; García Luna, P.P.

- *UGC Endocrinología y Nutrición. Hospital Universitario Virgen del Rocío, Sevilla*

INTRODUCCIÓN

La obesidad está aumentando en países desarrollados debido a cambios en el estilo de vida, siendo un problema de salud pública. La cirugía bariátrica es una opción de tratamiento para obesidad grave con comorbilidades. Sin embargo, es crucial destacar que esta intervención requiere un seguimiento posterior para prevenir y tratar posibles complicaciones, como la hipoglucemia, una complicación frecuente pero infradiagnosticada.

PRESENTACIÓN DEL CASO

Mujer de 41 años con antecedentes de bypass gástrico por obesidad mórbida (Peso prequirúrgico 118 Kg; IMC 44 kg/m^2) en 2019. No otros antecedentes personales salvo HTA y tabaquismo activo.

Tres años tras la cirugía, comienza a referir síntomas compatibles con hipoglucemias postprandiales, fundamentalmente asociadas a la ingesta de alimentos azucarados e hiperglucemias tras los episodios con picos de hasta 200 mg/dL. Peso a la valoración 52,4 Kg (IMC 19,5 Kg/m^2), peso nadir tras cirugía.

La sintomatología descrita en los episodios es fluctuante, generalmente comienza con síntomas adrenérgicos, pero ocasionalmente los episodios pueden iniciar con síntomas neurológicos o incluso con una pérdida de conciencia inmediata.

En analítica destaca glucemia 66mg/dL, HbA1c 5.5% y péptido C 1.36 ng/mL, además de perfil tiroideo, IGF-1 y cortisol basal normales. TC de abdomen sin hallazgos patológicos.

Para monitorizar las hipoglucemias, se implanta sistema de monitorización flash de glucosa (MFG, Freestyle Libre 2), en cuya descarga presenta un 16% de TBR (2% < 54 mg/dL).

1: *Patrones de glucosa tras implantación del sensor*

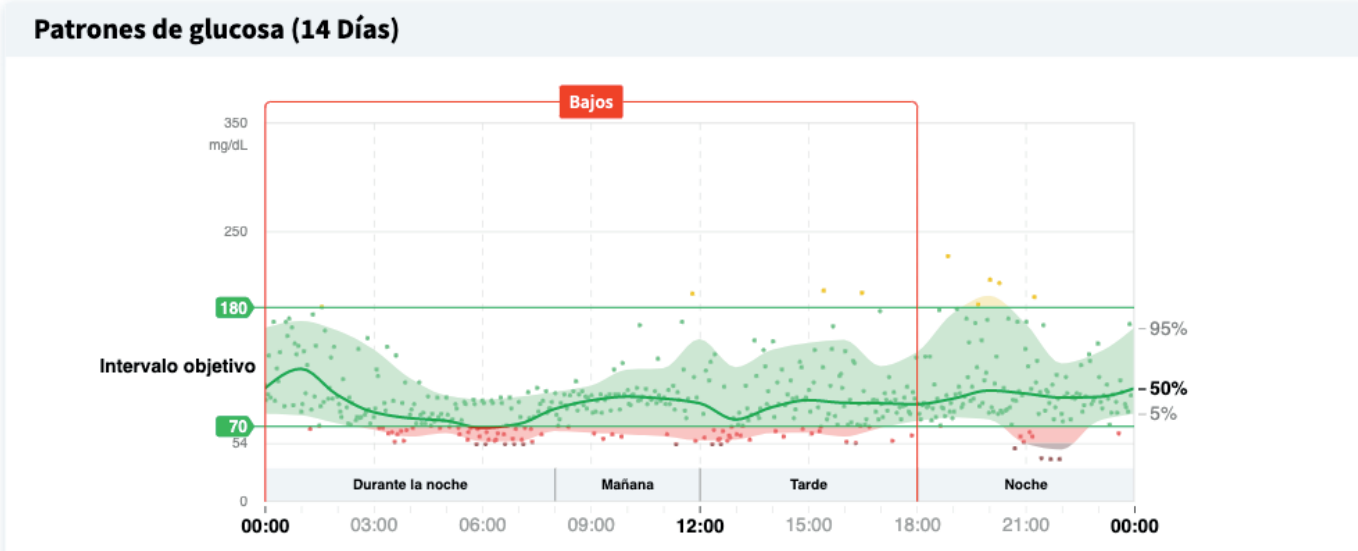

Dado que en los datos glucométricos se observan hipoglucemias nocturnas persistentes (no sólo postprandiales) se decide realizar test de ayuno de 72 horas.

Durante el ingreso, la paciente no manifiesta ningún síntoma. Los resultados analíticos demuestran una glucemia nadir de 53mg/dL a las 34 horas de ayuno con insulinemia adecuadamente suprimida 0.67 mcui/ml (<3) y péptido C 0.56 ng/ml (< 0.6 ng/ml).

La paciente completó 72 horas de ayuno con un test de finalización donde la glucosa basal 67 mg/dl, insulina 4.59 mcui/ml y péptido C 0.97 ng/ml.

La glucometría aportada por la MFG durante el ingreso mostró un perfil plano, siendo el valor más bajo (57 mg/dL) el concordante con glucemia nadir analítica.

2: *AGP de la paciente durante el test de ayuno*

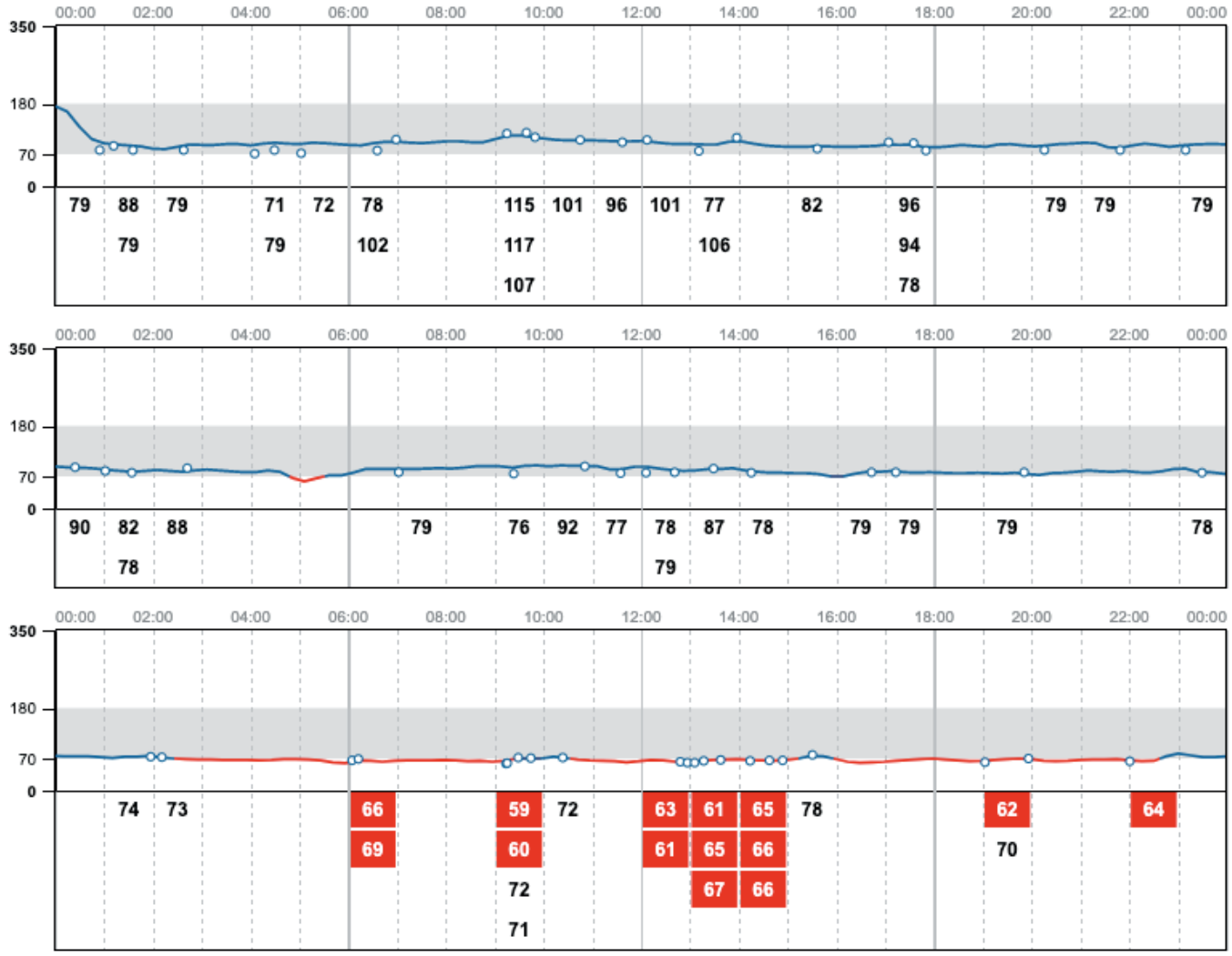

Se realiza test de comida mixta con muestras seriadas de glucosa, insulina y peptido C.

3: *Test de comida mixta: Resultados*

TIEMPO	GLUCOSA (mg/dl)	INSULINA (mcui/ml)	PÉPTIDO C (ng/ml)
0 min	253	114	15.41
30 min	240	116	9.63
60 min	187	48.35	8.37
90 min	180	74	8.90
120 min	146	26.73	7.42
180 min	182	45.73	7.72
210 min	119	9.67	5.45

Con todo ello, se diagnostica de síndrome de Dumping tardío.

Sin resolución de los episodios con medidas dietéticas, se inicia Acarboca 50 mg en cada comida, eliminándose los eventos hipoglucémicos graves.

DISCUSIÓN

Aunque se ha reportado por primera vez desde hace más de dos décadas[1], la fisiopatología y la historia natural de la hipoglucemia posprandial (PBH) después de la cirugía bariátrica aún no se comprenden completamente[2]. La hipoglucemia posprandial suele aparecer entre 1

y 3 años después de la cirugía y se manifiesta con síntomas inespecíficos que a menudo se superponen con el síndrome de dumping, lo que dificulta su diagnóstico.[3]

Los factores de riesgo incluyen antecedentes de hipoglucemia previa, sexo femenino, mayor tiempo transcurrido desde la cirugía y ausencia de diabetes.[4]

Se han propuesto varios mecanismos fisiopatológicos, como el aumento en la secreción de hormonas incretinas, incluido el GLP1, la absorción independiente de insulina de la glucosa, el aumento de la hormona intestinal FGF19, la alteración de la secreción de hormonas contrarreguladoras en respuesta a la hipoglucemia y la deficiencia de micronutrientes.[5,6]

Aunque la causa más frecuente de PHB sea el síndrome de dumping, siempre deben descartarse otras causas como el insulinoma o la nesidioblastosis.

Para la evaluación diagnostica, la historia clínica sigue siendo el primer paso fundamental para realizar un buen diagnóstico diferencial.

Es importante recopilar información detallada sobre los episodios de hipoglucemia, incluyendo su gravedad (frecuencia, presencia de neuroglucopenia y necesidad de asistencia) y su relación con el ayuno, las comidas, alimentos específicos, la actividad física y la presencia de síntomas nocturnos. Los registros detallados de síntomas, alimentación y actividad pueden ser una herramienta útil para identificar patrones relacionados con los síntomas.

En cuanto a las pruebas diagnósticas, los test de sobrecarga oral de glucosa no deben realizarse en estos pacientes, ya que pueden provocar un síndrome de dumping grave. En estos casos sería mejor realizar un test de comida mixta, pero no están estandarizados en la actualidad y su uso es controvertido, especialmente en estos pacientes. Tampoco está claro el límite de glucemia necesario para definir una hipoglucemia postprandial, especialmente en pacientes sometidos a cirugía bariátrica.

La MCG es una técnica más sensible para detectar hipoglucemia en comparación con las pruebas de tolerancia a comidas mixtas, pero su especificidad puede ser menor[10].

Debemos tener en cuenta que la MCG es útil para el reconocimiento de patrones junto con un diario de alimentos y actividades. Sin embargo, su inexactitud aumenta dentro del rango hipoglucémico, con discrepancias de hasta 1 mg en algunos estudios[11].

Tras detectar en la MFG hipoglucemias nocturnas, es decir en ayunas, decidimos ingreso para realizar el test de ayuno de 72 horas para para excluir el raro caso de insulinoma.

Iniciamos tratamiento con medidas dietéticas ya que la dieta es el pilar fundamental del tratamiento de la hipoglucemia posterior a la cirugía RYGB.

El paciente debe realizar una alimentación con múltiples comidas pequeñas con hidratos de carbono de bajo índice glucémico mezclados con proteínas y grasas que enlentecen la absorción.

El objetivo es reducir los picos glucémicos y la secreción de insulina mediante una alimentación cuidadosamente diseñada y adaptada a las necesidades individuales de cada paciente[12].

Además, el consumo de Maizena, que se absorbe lentamente en el intestino delgado y es hidrolizado lentamente por enzimas pancreáticas, ha demostrado ser útil en el tratamiento de la nesidioblastosis, la hipoglucemia mediada por anticuerpos anti-insulina y los defectos de almacenamiento de glucógeno, por lo que, aunque

no se ha estudiado de momento en pacientes como el nuestro, es un complemento muy interesante en el manejo dietético del paciente.

En cuanto al tratamiento farmacológico, la acarbosa es un medicamento que puede retrasar y reducir la absorción de glucosa mediante la inhibición de la ?-glucosidasa intestinal, enzima necesaria para descomponer los carbohidratos luminales en monosacáridos. Esto puede tener el efecto de reducir las excursiones glucémicas posprandiales, como se ha demostrado en varios estudios[13,14].

Si a pesar del tratamiento médico persiste la clínica, deben plantearse técnicas invasivas como la colocación de bandas ajustables, realización de plicaturas endoscópicas, cierres de la anastomosis o incluso reversión de la cirugía.

BIBLIOGRAFÍA

1. Pories: Episodic, severe hypoglycemia following the... - Google Académico. Accessed April 6, 2023.
2. Hypoglycemia After Gastric Bypass Surgery: Current Concepts and Controversies - PubMed. Accessed April 6, 2023. https://pubmed.ncbi.nlm.nih.gov/30101281/
3. van Beek AP, Emous M, Laville M, Tack J. Dumping syndrome after esophageal, gastric or bariatric surgery: pathophysiology, diagnosis, and management. Obes Rev. 2017;18(1):68-85. doi:10.1111/obr.12467
4. Lee CJ, Brown TT, Schweitzer M, Magnuson T, Clark JM. The incidence and risk factors associated with developing symptoms of hypoglycemia after bariatric surgery. Surg Obes Relat Dis. 2018;14(6):797-802. doi:10.1016/j.soard.2018.01.028
5. Gastric Bypass Reduces Symptoms and Hormonal Responses in Hypoglycemia - PubMed. Accessed April 6, 2023. https://pubmed.ncbi.nlm.nih.gov/27313315/
6. Mulla CM, Goldfine AB, Dreyfuss JM, et al. Plasma FGF-19 Levels are Increased in Patients with Post-Bariatric Hypoglycemia. Obes Surg. 2019;29(7):2092-2099. doi:10.1007/s11695-019-03845-0
7. Zagury L, Moreira RO, Guedes EP, Coutinho WF, Appolinario JC. Insulinoma misdiagnosed as dumping syndrome after bariatric surgery. Obes Surg. 2004;14(1):120-123. doi:10.1381/096089204772787419
8. Hanaire H, Bertrand M, Guerci B, Anduze Y, Guillaume E, Ritz P. High glycemic variability assessed by continuous glucose monitoring after surgical treatment of obesity by gastric bypass. Diabetes Technol Ther. 2011;13(6):625-630. doi:10.1089/dia.2010.0203
9. Halperin F, Patti ME, Skow M, Bajwa M, Goldfine AB. Continuous glucose monitoring for evaluation of glycemic excursions after gastric bypass. J Obes. 2011;2011:869536. doi:10.1155/2011/869536
10. Kefurt R, Langer FB, Schindler K, Shakeri-Leidenmühler S, Ludvik B, Prager G. Hypoglycemia after Roux-En-Y gastric bypass: detection rates of continuous glucose monitoring (CGM) versus mixed meal test. Surg Obes Relat Dis. 2015;11(3):564-569. doi:10.1016/j.soard.2014.11.003
11. Nielsen JB, Abild CB, Pedersen AM, Pedersen SB, Richelsen B. Continuous Glucose Monitoring After Gastric Bypass to Evaluate the Glucose Variability After a Low-Carbohydrate Diet and to Determine Hypoglycemia. Obes Surg. 2016;26(9):2111-2118. doi:10.1007/s11695-016-2058-7
12. Medical nutrition therapy for post-bariatric hypoglycemia: practical insights - PubMed. Accessed April 6, 2023. https://pubmed.ncbi.nlm.nih.gov/28392017/
13. Imhof A, Schneemann M, Schaffner A, Brändle M. Reactive hypoglycaemia due to late dumping syndrome: successful treatment with acarbose. Swiss Med Wkly. 2001;131(5-6):81-83. doi:10.4414/smw.2001.09667
14. Frankhouser SY, Ahmad AN, Perilli GA, Quintana BJ, Vengrove MA. Post-gastric-bypass hypoglycemia successfully treated with alpha-glucosidase inhibitor therapy. Endocr Pract. 2013;19(3):511-514. doi:10.4158/EP12281.RA

Caso 70 LO QUE ESCONDE LA DIARREA DEL VIAJERO

AUTORES Y CENTROS DE TRABAJO

León Utrero, S.; Redondo Torres, E.; García Sánchez, J.; López-Ibarra Lozano,P.J.

- *Hospital Universitario Clínico San Cecilio, Granada*

CASO CLÍNICO

Presentamos el caso de una mujer de 43 años, sin alergias medicamentosas conocidas, y con antecedentes de:

- Obesidad mórbida intervenida en 2014 realizándose bypass gastroileal en otro centro, por lo que no disponemos de informes clínicos. Desde entonces, suplementación con Supradyn 1 comprimido al día. Sin seguimiento por Unidad de Nutrición.
- Hipotiroidismo primario en tratamiento con Eutirox 150 mcg al día.

Acude al Servicio de Urgencias en agosto de 2022 por cuadro de gastroenteritis aguda. Presenta dolor abdominal, vómitos y diarrea (unas 9-10 deposiciones líquidas y sin productos patológicos al día) desde hace 7 días. Como antecedente epidemiológico de interés, viaje reciente a Cuba donde ya había tenido clínica similar, con exacerbación de sus deposiciones líquidas habituales y que había tratado con ciprofloxacino y posteriormente metronidazol. Mejoría inicial tras antibioterapia, pero nuevo empeoramiento a su llegada a España por lo que consulta. En la anamnesis presenta también astenia marcada y sensación de mareo que describe como inestabilidad y giro de objetos. No otra sintomatología asociada.

Se realiza analítica urgente en la que destaca: actividad de protrombina en torno al 30% y un INR > 9, hipocalcemia leve, hipoproteinemia y mínima elevación de reactantes de fase aguda. Se administra una ampolla de vitamina K para corrección de coagulopatía, se deriva al alta hospitalaria con tratamiento sintomático para la gastroenteritis y se amplía analítica con perfil nutricional y derivación a Consultas de Nutrición.

Cuatro días después, consulta nuevamente por sensación de mareo con inestabilidad de la marcha que le obliga a permanecer casi todo el día en cama o a deambular acompañada de otra persona. Mejoría en cuanto al cuadro diarreico.

Dada la clínica de inestabilidad, en urgencias se realiza TC de cráneo que no presenta hallazgos significativos. Es valorada además por Otorrino que descarta origen periférico de los vértigos. Finalmente se decide ingreso en Medicina Interna para completar estudio de inestabilidad de la marcha, para valoración por Neurología y seguimiento conjunto por Servicio de Nutrición para soporte nutricional y posibles déficits vitamínicos asociados.

A nuestra valoración en planta de Medicina Interna completamos historia clínica nutricional: Intervenida en 2014 de Bypass gastroileal. Pérdida ponderal tras la cirugía de 35 kg. Posteriormente estabilización, pero en el último mes pérdida ponderal de unos 7-8 kg. Diarreas crónicas fluctuantes desde la cirugía, con periodos de 2 deposiciones al día hasta 7-8 deposiciones. Dicha diarrea había sido agravada tras

el reciente viaje a Cuba (más de 10 episodios al día). Además, inestabilidad de la marcha (motivo del ingreso) y además nictalopía. Reconoce toma muy errática de suplementos vitamínicos desde hace años.

A la exploración, destaca tendencia a la hipotensión (TA: 91/55 mmHg) y edematización de MMII hasta 1/3 inferior. Peso habitual: 70kg, Peso actual: 62kg, Talla 167 cm, IMC 22.2 kg/m2, %PP: 11.4% (en el último mes).

En analítica nutricional solicitada al ingreso destaca: hipoproteinemia, hipocalcemia, hipofosforemia, hipomagnesemia, déficit de vitamina liposolubles (A, D, K y E en límite bajo) y del grupo B.

- Analítica 21/08: Glucosa 86 mg/dl **Ptotales: 6.1g/dl** (VN 6.6-8.3) **Albumina: 3** g/dl (3.5-5.2), Na: 135 meq/L (135-145), K: 4 mEq/L, **Calcio corregido: 7.9 mg/dl** (8.8-10.6) **Fósforo: <1 mg/dl** (2.5-4-5), **Magnesio: 1.7 mg/dl** (1.9-2.5) **Vitamina D:** 18 ng/ml, Hierro: 76 (60-180) µ/dl, **Vitamina B12: 130 pg/ml** (180-914), TSH: 3.61, **Prealbumina: 8.7 mg/dl** (20-40), **Vitamina A: 0.012 (0.26-0.72)** µ /ml, **Vitamina K: <0.05 µ /l** (0.13-1.5), **Vitamina E: 5.5 µ/ml** (VN: 5-20)
- RM de cráneo: sin alteraciones significativas.

Tras nuestra valoración se instaura tratamiento con tiamina iv y se inicia reposición hidroelectrolítica y polivitamínica inicialmente iv y posteriormente dada la buena evolución se pasa a vía oral. Además, se inicia soporte nutricional con suplementos nutricionales orales con fórmula hipercalórica hiperproteica. Evolución clínica favorable durante su estancia en planta.

Alta hospitalaria con diagnóstico de: Déficit polivitamínico e iónico grave asociado a síndrome malabsortivo secundario a cirugía metabólica extensa (Bypass gastroileal), sintomático, con inestabilidad de la marcha de origen metabólico. Resuelto.

DISCUSIÓN

La obesidad constituye uno de los mayores y más prevalentes problemas de salud a los que nos enfrentamos. La cirugía de la obesidad es una cirugía compleja cuyo objetivo principal es conseguir una pérdida ponderal que permita reducir significativamente las comorbilidades asociadas y mejorar la calidad de vida de los pacientes, sin embargo, no se encuentra exenta de complicaciones. Las técnicas utilizadas se fundamentan en dos mecanismos principalmente: el primero de ellos sería provocar una restricción gástrica que como resultados conlleva una mayor saciedad y limitación de la ingesta (técnicas restrictivas); el segundo mecanismo se basa en conseguir un cierto grado de malabsorción de nutrientes conllevando un menor aporte calórico total (técnicas malabsortivas). De tal modo, las técnicas empleadas en la actualidad para el tratamiento quirúrgico de la obesidad se dividen en: restrictivas, que actúan solamente sobre el estómago (gastrectomía tubular y banda gástrica ajustable); y en mixtas, que actúan sobre el estómago y el intestino. Dentro de estas últimas pueden ser: predominantemente restrictivas como el bypass gástrico o de predominio malabsortivo como las derivaciones biliopancreáticas (incluido el cruce doudenal). Con estas últimas técnicas se consiguen unas pérdidas ponderales mucho más llamativas, si bien es cierto que el número y la gravedad de las complicaciones que suelen asociar también son mayores. Por dicho motivo, estas técnicas suelen reservarse para obesidades muy extremas o situaciones seleccionadas[1,2].

El bypass gastroileal es una variante del bypass biliopancreático que se encuentra entre el bypass biliopancreático sin gastrectomía y el

bypass gástrico de una anastomosis de Maison. Es una intervención mínimamente restrictiva, con alto contenido malabsortivo y una única anastomosis. Por este alto componente malabsortivo es fundamental que todo paciente que vaya a ser intervenido de cirugía de la obesidad reciba una valoración preoperatoria para descartar posibles déficits ya establecidos[3].

Haciendo referencia a los principales déficits asociados, dentro de las vitaminas liposolubles, la hipovitaminiosis D es la más frecuente, precisando la mayor parte de los pacientes suplementación. Se recomienda en pacientes sometidos a técnicas malabsortivas aporte de 2 gr de calcio/día (en dieta y/o como citrato cálcico, en dosis divididas). En cuanto al déficit de vitamina A, es frecuente que su manifestación sea en forma de ceguera nocturna (como la presentada por nuestra paciente)[5].

Dentro del grupo B, el déficit de Vitamina B12 es uno de los más frecuentes. Puede tener diferentes presentaciones: anemia megaloblástica, leucopenia, trombopenia…Además, como en el caso de nuestra paciente, puede ocasionar degeneración subaguda de los cordones posteriores de la médula espinal y los nervios periféricos. Se recomienda para la prevención de dicho déficit un aporte de vitamina B12 de 500-600 µg/día[6].

Posterior a la intervención, se debe realizar seguimiento y monitorización tanto de electrolitos como de vitaminas de forma periódica y suplementación de los déficits de forma crónica. Si bien es cierto, que existe una alta tasa de abandono del tratamiento de complementos vitamínicos en estos pacientes[3].

CONCLUSIÓN

La cirugía de la obesidad es una herramienta muy útil para el tratamiento de esta patología, aunque no podemos olvidar sus posibles complicaciones a largo plazo. Es fundamental insistir a los pacientes de la importancia de un seguimiento reglado a largo plazo por Endocrinología y Nutrición tras la intervención, así como las posibles consecuencias de los déficits nutricionales que pueden aparecer pasados varios años después de la intervención. Además, debemos confirmar en cada visita la adherencia al tratamiento prescrito para asegurar una correcta suplementación con el fin de evitar complicaciones mayores.

BIBLIOGRAFÍA

1. Bretón I, Burguera B, Fernández-Escalante JC, Formiguera X, Lacy A, Martínez JF, et al. Grupo de trabajo en cirugía de la obesidad. Guía práctica de la cirugía de la obesidad: una visión interdisciplinar. Barcelona: Editorial Glosa; 2007.

2. Fernando Goñi Goicoechea y Cristina Moreno Rengel. Ismael Díez Del Val. Tratamiento Quirúrgico de la Obesidad. Técnicas e Indicaciones. Métodos endoscópicos. Manual SEEN (Sociedad Española Endocrinología y Nutrición), 2020.

3. Resa J.J. Bypass Gastroileal, una nueva técnica para el tratamiento de la obesidad y las enfermedades metabólicas. BMI 4.4.2 (548-551) Agosto 2014.

4. Rubio MA, Martínez C, Vidal O, et al. Miembros del grupo de trabajo sobre cirugía bariátrica, en representación de la Sociedad Española para el Estudio de la Obesidad (SEEDO) y de la Sociedad Española de Cirugía de la Obesidad (SECO) Documento de consenso sobre cirugia bariátrica. Documento de consenso sobre cirugia bariátrica. Rev Esp Obes 2004; 4: 223-249

5. Obispo Entrenas A, Martín Carvajal F, Legupín Tubío D, Lucena Navarro F, García Caballero M, Gándara Adán N, et al. Nutr Hosp. 16 de febrero de 2016;33(1):43-6

6. Amaya García Ma J. Micronutrientes en cirugía bariátrica. Nutrición hospitalaria. 1 de marzo de 2012;(2):349-61.

Caso 71 LO QUE EL OJO NO VE Y EL PACIENTE NO CUENTA

AUTORES Y CENTROS DE TRABAJO

Gallego Díaz, C.; Carretero Marín, C.; Puzigaca, P.; Cózar León, M.V.

- *Hospital Universitario Virgen de Valme, Sevilla*

CASO CLÍNICO

Presentamos el caso de un paciente varón de 31 años, con dislipemia mixta como único antecedente personal a destacar, que es derivado a nuestras consultas en 2014 por alteraciones hormonales en una analítica rutinaria.

El paciente refería clínica de astenia y disminución de la libido desde hacía más de un año, además de aumento de peso con pérdida de masa magra. En consulta se observa hiperprolactinemia (228,9 ng/ml) sin relación a consumo de tóxicos o fármacos que puedan elevar prolactina, e hipogonadismo secundario (testosterona 0.72 ng/mL).

Como primer estudio, se solicita analítica en la que se confirma hipogonadismo hipogonadotropo secundario a hiperprolactinemia (FSH 2,7 U/L, LH 2,44 U/L, testosterona 2,66 ng/ml, prolactina 223,2 ng/ml) y una RMN de hipófisis en la que se observa un adenoma hipofisario de 6,9 mm. Se inicia tratamiento con cabergolina 0.5 mg, 1 comprimido 2 veces por semana, con mejoría clínica y analítica. A los 6 meses se solicita RMN de control en la que se observa reducción del tamaño del adenoma quedando con 5 mm, hasta desaparecer por completo en RMN en 2020. Durante estos años de seguimiento el paciente había tenido un seguimiento errático con cumplimiento irregular del tratamiento, perdiendo totalmente el seguimiento en mayo de 2020 con abandono del tratamiento con cabergolina.

En julio de 2022, el paciente acude a centro privado para valoración por un oftalmólogo por presentar desde hacía unos meses ceguera nocturna con alteración en la percepción de los colores. Se realiza OCT y campimetría en la que no se observan hallazgos patológicos, sin embargo, sí que se describe posible alteración en los potenciales evocados visuales. Se solicita además RMN de hipófisis para control de microadenoma que se informa como normal.

En dicho centro, se informa al paciente de la sospecha de neuritis óptica o posible recidiva de la patología hipofisaria, por lo que acude a nuestras consultas de nuevo con esta información para solicitar valoración por nuestra parte. Se solicita RMN de hipófisis para control de microadenoma que se informa como normal. Tras la persistencia de la clínica visual, acude a urgencias de nuestro centro donde es valorado por Oftalmología confirmando alteración de en los potenciales evocados visuales, por lo que finalmente se decide ingreso a cargo de Neurología para completar estudio.

Durante el ingreso, se consulta a nuestro servicio para seguimiento conjunto. Se revisan analíticas previas y se observa déficit de vitamina A en una analítica de control realizada el mes previo al ingreso (Vitamina A 10.00 mcg/dl) y en límite inferior de la normalidad en analítica realizada 6 meses antes (33 mcg/dl). Perfil hormonal normal (prolactina 23.50 ng/ml, FSH 5.75 U/l, LH 4.68 U/l, testosterona 4.60 ng/ml). Al interrogar al paciente nos informa de que

se había intervenido de bypass gastro-ileal en 2020 en Zaragoza por aumento de 50 kg de peso desde 2014. Desde entonces ha realizado tratamiento con multivitamínico, vitamina A 50000 UI semanales, tocoferol 400 mg semanales y calcifediol 3 mg quincenal, con buena adherencia terapéutica.

Una vez conocida esa información, se incrementa la pauta de vitamina A a 50000 UI diarias (15 veces los requerimientos nutricionales). Tras un año de tratamiento, el paciente refiere mejoría clínica evidente, pero persisten niveles de vitamina A en límite inferior de la normalidad a pesar de dosis muy por encima de los requerimientos nutricionales basales, y asegurando un correcto cumplimiento terapéutico.

DISCUSIÓN

La cirugía bariátrica es capaz de producir una pérdida de peso significativa y mantenida en el tiempo, con resolución o mejoría de gran parte de las comorbilidades asociadas. El bypass gástrico (BPG) es una técnica mixta, con la configuración de un pequeño reservorio gástrico de unos 15-30 cc de capacidad, separado del resto del estómago, y anastomosado al yeyuno mediante un montaje en Y de Roux, quedando un asa biliopancreática que transporta bilis y jugo pancreático, un asa alimentaria que determina la capacidad de absorción y un asa común que, dependiendo de su longitud, condiciona el tiempo de contacto de los alimentos con la bilis y los jugos pancreáticos y, por tanto, el grado de malabsorción de grasas.

En el caso de nuestro paciente, se realizó un bypass gastro-ileal, lo que se conoce como bypass gástrico distal (con asa común de 50-100 cm), que añade un componente malabsortivo que lo acerca más al concepto de las derivaciones biliopancreáticas. La derivación biliopancreática (DBP) es lo que se conoce como técnica clásica de Scopinaro, predominantemente malabsortiva, en la que el mantenimiento de peso a largo plazo se produce fundamentalmente por la malabsorción selectiva de las grasas y los almidones, debido a que la digestión completa se lleva a cabo en los últimos 50 cm del intestino delgado.

Dentro de las complicaciones de la cirugía bariátrica, se encuentras las derivadas del propio acto quirúrgico, y las metabólicas o nutricionales, representadas por los déficits nutricionales, más frecuentes en las técnicas malabsortivas. El déficit de vitamina A, como le ocurría a nuestro paciente, suele tener como síntomas principales ceguera nocturna, xeroftalmia o hiperqueratosis y se observa en DBP en el 5-69%, y tras BPG en un 11%. Para valorar las concentraciones de vitamina A, hay que ajustarlas a las concentraciones de prealbúmina, ya que es la principal proteína transportadora. Una concentración baja de prealbúmina, frecuente tras cirugía bariátrica por ingesta insuficiente de proteínas, puede asociarse erróneamente a concentraciones bajas de vitamina A. El ajuste puede realizarse mirando el cociente entre las concentraciones de retinol/prealbúmina, utilizando los límites de referencia de normalidad del laboratorio y compararlo con el medido.

En cuanto al tratamiento, se recomienda una ingesta de 10.000 UI/día de vitamina A para DBP. El tratamiento de la deficiencia, si no hay cambios corneales, es de 10.000-25.000 UI/día. En casos más graves, con presencia de cambios corneales, se pueden precisar dosis mayores: entre 50.000 y 100.000 UI/día. Es importante evaluar la presencia de déficit de hierro y cobre porque pueden impedir la resolución del déficit de vitamina A. Se debe monitorizar los niveles de vitamina A porque su acumulación a nivel hepático podría dar hepatotoxicidad, sobre todo en sujetos con esteatosis hepática.

CONCLUSIÓN

La cirugía bariátrica resulta actualmente el tratamiento más efectivo para la obesidad mórbida, pero las técnicas malabsortivas tienen un riesgo elevado de déficits nutricionales, llegando a requerir en ocasiones cantidades muy por encima de los requerimientos habituales. Se precisa de un compromiso por parte del paciente para seguir las recomendaciones terapéuticas y de un estrecho seguimiento por parte de un equipo multidisciplinar, lo que supone en muchas ocasiones todo un reto en nuestra práctica clínica diaria.

BIBLIOGRAFÍA

1. Tratamiento quirúrgico de la obesidad. Técnicas e indicaciones. Métodos endoscópicos. Capítulo 119. Manual SEEN de Endocrinología y Nutrición.
2. Complicaciones metabólicas y nutricionales de la cirugía bariátrica. Capítulo 120. Manual SEEN de Endocrinología y Nutrición.
3. Fried M, Yumuk V, Oppert JM, et al. Interdisciplinary European guidelines on metabolic and bariatric surgery. Obes Surg. 2014.
4. Azevedo L, Fiche T, Bressan J, et al. Bariatric surgery: how and why to supplement. Rev Assoc Med Bras. 2011.
5. Ruiz de Adana JC, Sánchez Santos R (Editores). Cirugía de la obesidad mórbida. Guías clínicas de la Asociación española de cirujanos, 2.ª Edición, Arán Ediciones S.L., 2012.

Caso 72 OBESIDAD E INSUFICIENCIA CARDÍACA. UNA "TERAPIA MILAGROSA" PARA AMBAS

AUTORES Y CENTROS DE TRABAJO

de Damas Medina, M.; Barranco Ochoa, J.D.; Jiménez Aceituno, M.; Martínez Ramírez, M-J.

- *Hospital Universitario de Jaén*

CASO CLÍNICO

Paciente de 35 años con los siguientes antecedentes personales: Obesidad mórbida, Hipertensión arterial, Síndrome de Apnea Obstructiva del Sueño. Antecedentes familiares de obesidad mórbida, vario familiares directos sometidos a cirugía bariátrica con malos resultados.

Ingresa en junio de 2022 a cargo de Cardiología por disnea de mínimos esfuerzos junto con edematización progresiva, detectándose en urgencias emergencia hipertensiva (TA 230/130 mmHg) e insuficiencia respiratoria global. Se diagnostica de insuficiencia cardíaca con ventrículo izquierdo dilatado y disfunción sistólica moderada y cor pulmonare. Nos realizan interconsulta para valorar cirugía bariátrica de manera preferente. El paciente es dado de alta con recomendaciones nutricionales (dieta moderadamente hipocalórica junto con ejercicio físico progresivo siguiendo indicaciones de cardiología) y remitido a consulta específica de obesidad grave. Se recomienda el tratamiento con análogo del GLP1 (Liraglutida en dosis ascendentes). En ese momento el peso es de 200 Kg con un IMC 74,36 Kg/m^2.

El paciente acude a revisiones sucesivas en consulta, la última en febrero de 2023. En esta revisión el peso es de 131,9 Kg (-68,1 Kg que equivale al 34% del peso en 8 meses). La tensión arterial es de 125/79 mmHg. Ha mejorado la clase funcional, encontrándose el paciente eupneico excepto para moderados-grandes esfuerzos y con desaparición de edemas en declive. No ha llegado a administrarse el aGLP1 recomendado ni desea someterse a cirugía bariátrica.

En mayo de 2023 acude a revisión en consulta externa de cardiología. Se repite ecocardiografía transtorácica con el siguiente resultado: "VI no dilatado con función conservada y sin alteraciones en la contractilidad segmentaria. No valvulopatías. VD en límites altos de la normalidad con función conservada. No derrame pericárdico. Cava normal". En esta consulta además se retira iSGLt2, espironolactona, pitavastatina, furosemida y se reduce la dosis de sacubitrilo/valsartan a la mitad.

DISCUSIÓN

La obesidad se ha convertido en unos de los principales problemas de salud pública en la mayoría de los países desarrollados, entre los que se incluye España. A medida que aumenta la prevalencia de obesidad, aumenta la prevalencia de las comorbilidades asociadas a esta: diabetes mellitus, apnea del sueño, hipertensión arterial, dislipemia, disfunción endotelial, inflamación sistémica, etc.) Valores más elevados de IMC se relacionan con un riesgo aumentado de mortalidad por todas las causas y por enfermedad cardiovascular. Además de la cardiopatía isquémica y el ictus, existe una creciente evidencia en torno a la relación de la

insuficiencia cardiaca y la obesidad incluso a edades tempranas de la vida, especialmente en casos de insuficiencia cardiaca con fracción de eyección conservada.

La hipertrofia del ventrículo izquierdo (VI) en la obesidad grave puede ser excéntrica o concéntrica. Distintos factores influyen en la remodelación del VI incluyendo la duración y la gravedad de la obesidad, la coexistencia de Hipertensión Arterial, y posiblemente, la presencia de alteraciones neurohormonales y metabólicas como el aumento del tono simpático, la activación el deje renina-angiotensina-aldosterona, la resistencia a la insulina acompañada de hiperinsulinismo, la resistencia a la leptina, la deficiencia de adiponectina, la lipotoxicidad y la lipoapoptosis. Todas estas alteraciones podrían contribuir al desarrollo de insuficiencia cardiaca izquierda, que facilitado por la hipertensión pulmonar del síndrome de apnea/hipoventilación del sueño, podría desencadenar en insuficiencia cardiaca derecha.

Además del tratamiento sintomático y de soporte, es imprescindible el tratamiento de la causa para mejorar el pronóstico de la insuficiencia cardiaca en estos pacientes. Especialmente en estadios precoces cuando aún no se hayan establecido daños irreparables en el miocito y la situación es potencialmente reversible, como en el caso de nuestro paciente.

El objetivo del tratamiento de la obesidad debe ir encaminado a prevenir, tratar o curar las complicaciones asociadas a esta así como a mejorar la calidad de vida. Existen beneficios en término de salud con pérdidas discretas de peso incluso del 5%.

El manejo inicial de los pacientes que se beneficiarían de una pérdida de peso es una modificación global en el estilo de vida: combinando intervención dietética, en ejercicio físico y comportamiento.

La terapia farmacológica es útil como coadyuvante cuando la intervención el estilo de vida no ha sido eficaz o suficiente. En general está indicada para IMC >30 Kg/m², o con IMC entre 27 y 29.9 kg/m² con comorbilidades relacionadas, que no hayan alcanzado al menos una pérdida del 5% del peso 3 a 6 meses de evolución. La decisión de iniciar un fármaco debe ser individualizada tras evaluar los potenciales riesgos y beneficios. Para la mayoría de los pacientes, el fármaco de elección será un análogo del GLP1 (Liraglutida en España) por el buen balance riesgo/beneficio que presenta. La cirugía bariátrica se reserva para pacientes con IMC >35 kg/m² o entre 30 y 35 Kg/m² acompañado de complicaciones metabólicas.

El desarrollo exponencial así como los excelentes resultados obtenidos en los últimos años tanto del tratamiento farmacológico como quirúrgico de la obesidad, hacen que en ocasiones pensemos erróneamente en ellos como el primer escalón de tratamiento para casos graves o incluso extremos como el nuestro. Sin embargo, a pesar de los amplios beneficios conocidos, no debemos pasar por alto los potenciales riesgos y complicaciones (especialmente en el caso de la cirugía) así como los altos costes económicos asociados a ambos. El caso que presentamos es un buen ejemplo de que la primera línea de tratamiento puede ser eficaz en ciertos pacientes. Tratándose de un problema de salud pública, los recursos deberían dirigirse especialmente a la prevención, pero también adaptarse a las necesidades de estos pacientes que casi siempre necesitan mucho tiempo por parte de los profesionales que los atienden, tanto en la intervención como en el seguimiento.

BIBLIOGRAFÍA

1. NICE, NICE. "Obesity: identification, assessment and management." (2014). Updated 2023

2. Bray, G. A. "Fr ühbeck, G., Ryan, DH, Wilding, JPH." Management of obesity. Lancet 387 (2016): 1947-1956.

3. Lavie, Carl J., et al. "Healthy weight and obesity prevention: JACC health promotion series." Journal of the American College of Cardiology 72.13 (2018): 1506-1531.

4. Mingrone, Geltrude, et al. "Bariatric–metabolic surgery versus conventional medical treatment in obese patients with type 2 diabetes: 5 year follow-up of an open-label, single-centre, randomised controlled trial." *The Lancet* 386.9997 (2015): 964-973.

5. Mechanick, Jeffrey I., et al. "Clinical practice guidelines for the perioperative nutrition, metabolic, and nonsurgical support of patients undergoing bariatric procedures–2019 update: cosponsored by American Association of Clinical Endocrinologists/American College of Endocrinology, The Obesity Society, American Society for Metabolic & Bariatric Surgery, Obesity Medicine Association, and American Society of Anesthesiologists." Surgery for Obesity and Related Diseases 16.2 (2020): 175-247.

6. Pomar, María D. Ballesteros, et al. "The SEEN comprehensive clinical survey of adult obesity: Executive summary." Endocrinología, Diabetes y Nutrición (English ed.) 68.2 (2021): 130-136.

Caso 73 DIABETES MELLITUS TIPO 1 Y CIRUGÍA BARIÁTRICA: UNA OPCIÓN A CONSIDERAR

AUTORES Y CENTROS DE TRABAJO

Colchón, M.J.; Serrano, I.; Tous, M.; Rodríguez de Vera, P.; Torrecillas, E.; Martinez Brocca, M.A.

- *Servicio de Endocrinología y Nutrición, Hospital Universitario Virgen Macarena, Sevilla*

Paciente de 33 años con Diabetes Mellitus tipo 1 desde los 5 años en seguimiento en nuestra unidad. Ganancia ponderal progresiva tras dos embarazos con mal control metabólico, pérdida de seguimiento durante dos años. Remitida nuevamente en 2018 presentaba HbA1c 8.8%, peso 104 kg, talla 161, (IMC 40.1 kg/m2) y necesidades insulínicas 60 UI/día.

En 2019 desea intervenirse de cirugía bariátrica (CB) por fracaso para pérdida de peso (peso 116.7, IMC 45.0 kg/m2). HbA1c 7.9 %, insulina 52 UI/día (Degludec 34UI, aspártica 18UI).

Se evalúa en consulta de CB, se planifica educación diabetológica avanzada incluyendo implantación de monitorización flash, realizada con éxito. Se inicia evaluación para CB, que es favorable y programa de educación nutricional.

Durante este proceso, es diagnosticada de neoplasia intraepitelial de cervix CINIII; se retrasa el proceso hasta realización de salpingohisterectomía total. Inicia Liraglutide 3 mg y programa de ejercicio físico con pérdida de 10 kg.

Retomado el proceso de CB, en el estudio perioperatorio se detecta reflujo gastroesofágico, por lo que se programa bypass gástrico, confirmada idoneidad. Situación clínica preoperatoria: Peso 110 kg, 37 UI/día de insulina, glucometría: Glucosa promedio 169 mg/dl; CV 30,3%; tiempo en rango (TIR) 59%; tiempo por encima de rango (TAR) 35% (>250 mg/dl 6%), tiempo en hipoglucemia (TBR) 0%; GMI 7,3%, HbA1c 7,3%.

Se realiza bypass gastroyeyunal en Y de Roux, sin incidencias. Evaluada por endocrinología durante hospitalización, no presenta hipoglucemias. Alta en cuatro días, evaluada precozmente en Hospital de Día, se ajusta la insulina a dieta perioperatoria (17 UI/día), sin hipoglucemias.

Cuatro meses tras la cirugía se objetiva peso de 76.8 kg (máximo 116.7 kg), IMC 29.6 kg/m2 (máximo 45 kg/m2), pérdida ponderal 37%, exceso de peso perdido 73,2%. Dosis insulina 14UI/día, glucemia promedio 152mg/dl, TIR 73%, TAR 26% (>250 mg/dl 6%), y TBR 1%, GMI 7% y HbA1c 6,9%, con mejora significativa de la calidad de vida y satisfacción de la paciente.

Caso 74 MIGRACIÓN DE BANDA GÁSTRICA EN UNA MUJER GESTANTE

AUTORES Y CENTROS DE TRABAJO

Navas Vela, L.I.; Gómez Pino, J.; Del Arco Romualdo, B.; Tomé García, M.; Ruiz García, I.

- *Hospital Regional Universitario de Málaga*

CASO CLÍNICO

Mujer de 33 años, gestante en semana 33 + 2, portadora de banda gástrica colocada en 2016. Ingresa en Obstetricia por vómitos de un mes de evolución e imposibilidad para la ingesta oral durante los 10 días previos. En endoscopia digestiva alta realizada previamente en centro privado se objetiva estenosis completa a 5-10 cm del cardias compatible con compresión extrínseca por la banda gástrica, que genera pseudoestómago de retención y esofagitis de reflujo. Se intenta reposicionar la banda en dicho centro sin éxito.

Ya en nuestro centro, se objetiva desnutrición grave (pérdida del 10% de peso en las últimas dos semanas) y se inicia nutrición parenteral tras experimentar intolerancia a nutrición enteral por sonda nasogástrica.

Cirugía Digestiva extrae el contenido de la banda, con buena tolerancia inicial a dieta oral líquida y triturada, pero con vuelta a dieta absoluta a los pocos días por reinicio de vómitos. Asimismo, se retira PICC por inicio de fiebre, deteniendo nutrición parenteral y reemplazándola por sueroterapia por vía periférica. Poco después, se atribuye la fiebre a infección respiratoria por virus influenza B, iniciándose tratamiento antibiótico y antigripal.

Se realiza cesárea ante petición de la paciente y persistencia de vómitos, con mejoría inicial de los síntomas, por lo que se comienza dieta líquida para evaluar tolerancia y nutrición parenteral complementaria por vía periférica.

En TC realizado por reaparición de fiebre y empeoramiento de la situación respiratoria, se describe dilatación del fundus gástrico proximal a la banda y del esófago torácico y abdominal, con contenido líquido en su interior. En los pulmones, se describe áreas de vidrio deslustrado difusas de predominio en lóbulos inferiores y condensaciones basales en posible relación con el proceso infeccioso (imagen 1).

Se concluye que la dilatación esofágica puede estar produciendo microaspiraciones repetidas que contribuyan al proceso infeccioso, por lo que se indica dieta absoluta y sonda nasogástrica de descarga, obteniendo abundante contenido y resultando en mejoría de la disnea, saturación y molestias torácicas.

En posterior esofagograma, se observa dilatación del esófago y de la bolsa gástrica proximal a la banda, sin paso distal del contraste a 45 minutos del inicio. Asimismo, se describe horizontalización de la banda gástrica, formando un ángulo Fi de unos 101° con el eje vertical (imagen 2).

Imagen 1: *A la izquierda, corte coronal del TC en que se aprecia la dilatación esofágica. A la derecha, corte axial en que se aprecian los infiltrados pulmonares*

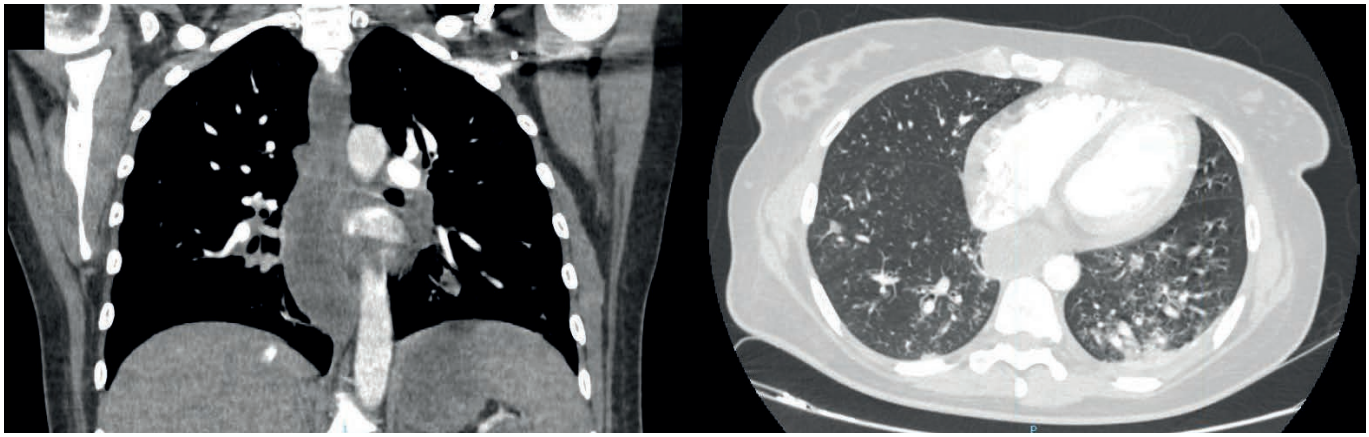

Imagen 2: *Imágenes correspondientes a estudio baritado. A la izquierda, se aprecia banda gástrica horizontalizada. A la derecha, retención del contraste proximalmente a la banda gástrica*

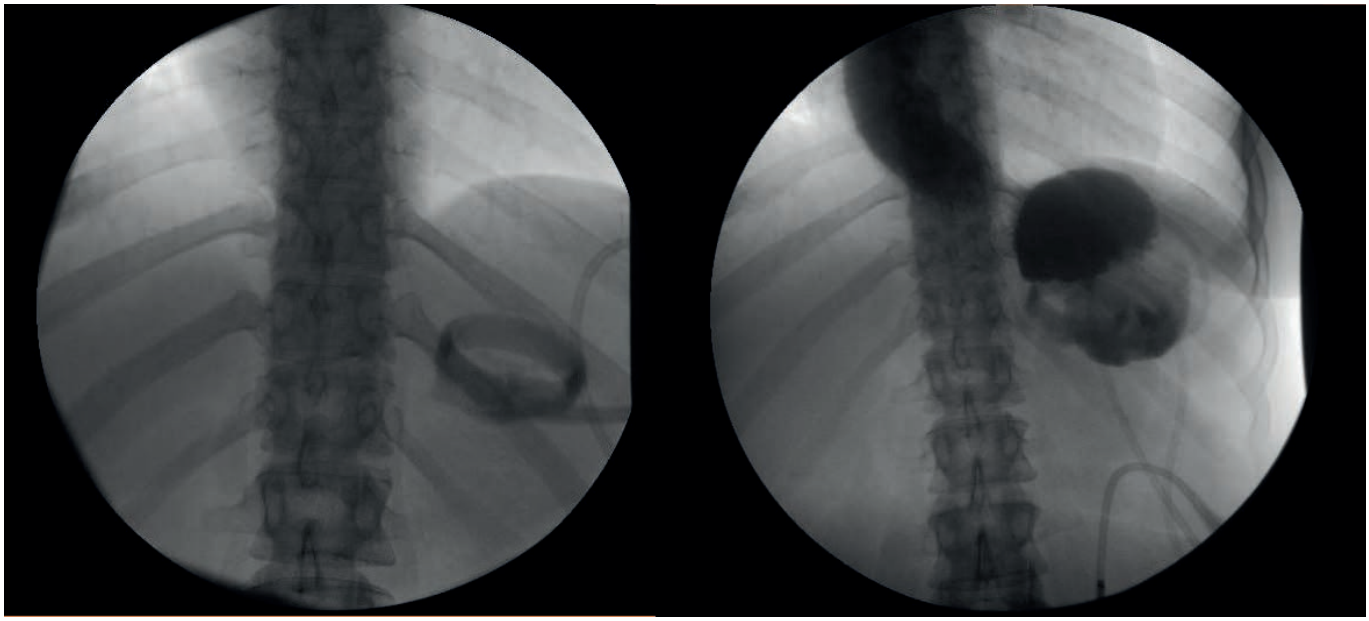

Finalmente, se introduce endoscópicamente una sonda nasoyeyunal de alimentación y se inicia nutrición enteral con buena tolerancia. Se proporciona equipo y educación para nutrición enteral domiciliaria y se da de alta para recuperación en domicilio tras comprobar mejoría de la función respiratoria.

Pocos días después, ingresa de forma programada para retirada quirúrgica de la banda, siguiéndose de progresión de la dieta con buena tolerancia, siendo dada de alta con clínica ausente. Es revisada mes y medio después en consulta de Cirugía Digestiva, constatándose buena evolución y ausencia de síntomas.

DISCUSIÓN

La banda gástrica ajustable es una técnica quirúrgica que restringe la ingesta mediante la colocación de una banda de silicona cerca de la unión esofagogástrica. La banda queda fija en un túnel retrogástrico y debe suturarse en la serosa de la cara gástrica anterior. La banda puede implantarse mediante laparoscopia y se infla mediante la introducción de suero salino en un reservorio subcutáneo situado en la pared del abdomen (1). Muy popular anteriormente, llegando a suponer el 42.3% de las técnicas quirúrgicas bariátricas en un momento dado, su uso ha descendido notablemente debido a la frecuente necesidad de reintervención por complicaciones (2).

Una de estas complicaciones es el deslizamiento o migración de la banda gástrica, un desplazamiento de la banda desde su posición correcta, produciendo prolapso gástrico por encima o debajo de esta (3). Ocurre una media de 10 meses después de su colocación, con una prevalencia del 1-14% (4). La clínica es variable, pudiendo consistir en reflujo nocturno, disfagia, regurgitación, intolerancia a la ingesta oral, vómitos postprandiales e incluso puede estar ausente (3,4). Un dolor epigástrico de establecimiento agudo puede indicar un estrangulamiento gástrico que se haya complicado con isquemia, vólvulo o perforación; requiriendo intervención inmediata (4).

El diagnóstico se realiza mediante esofagograma, que podrá mostrar desplazamiento de la banda y dilatación del reservorio gástrico. En una radiografía simple del abdomen superior podría observarse horizontalización de la banda, con un ángulo Fi superior a 58° entre la banda y la columna vertebral en contraposición a un ángulo normal de unos 45°, por lo que se podría usar la radiografía como primera aproximación diagnóstica (4).

El tratamiento inicial pasa por la desinflación completa de la banda. Si los síntomas remiten, se realizará un nuevo esofagograma, pues es posible que el deslizamiento se haya corregido (4,5) De ser así, se puede considerar inflar la banda progresivamente y vigilar la aparición de síntomas. Su reaparición orienta a una recurrencia del deslizamiento y dilatación del reservorio, lo que requerirá desinflar la banda de nuevo. En este caso, y en los que persista intolerancia oral a líquidos a pesar del vaciamiento de la banda, se deberá asegurar una correcta hidratación y programar cirugía para corregir la migración. Esta podrá consistir en reducción del prolapso gástrico con reajuste de la banda, reposicionamiento, retirada con sustitución por una nueva banda, o reconversión a otra técnica quirúrgica en una intervención diferida (4,5). En el momento agudo, no se debe reconvertir a gastrectomía vertical o bypass gástrico, ya que es probable que el tejido gástrico esté engrosado o inflamado (4). La imagen 3 propone un algoritmo de actuación ante sospecha de deslizamiento de banda gástrica (3).

Durante el embarazo, el aumento de la presión intraabdominal, la horizontalización y elevación del estómago y los habituales vómitos durante el embarazo pueden favorecer el desplazamiento de la banda y la dilatación del reservorio proximal (2,6), aunque no parece que el embarazo aumente el riesgo de deslizamiento de banda gástrica durante el mismo (6). El diagnóstico de esta complicación u otras relacionadas con la banda gástrica en el embarazo puede verse retrasado por las frecuentes náuseas y vómitos que experimentan las mujeres gestantes y que pueden adoptar una forma grave e intratable bajo el nombre de hiperémesis gravídica (5).

Imagen 3: *Manejo en caso de sospecha de deslizamiento de banda gástrica*

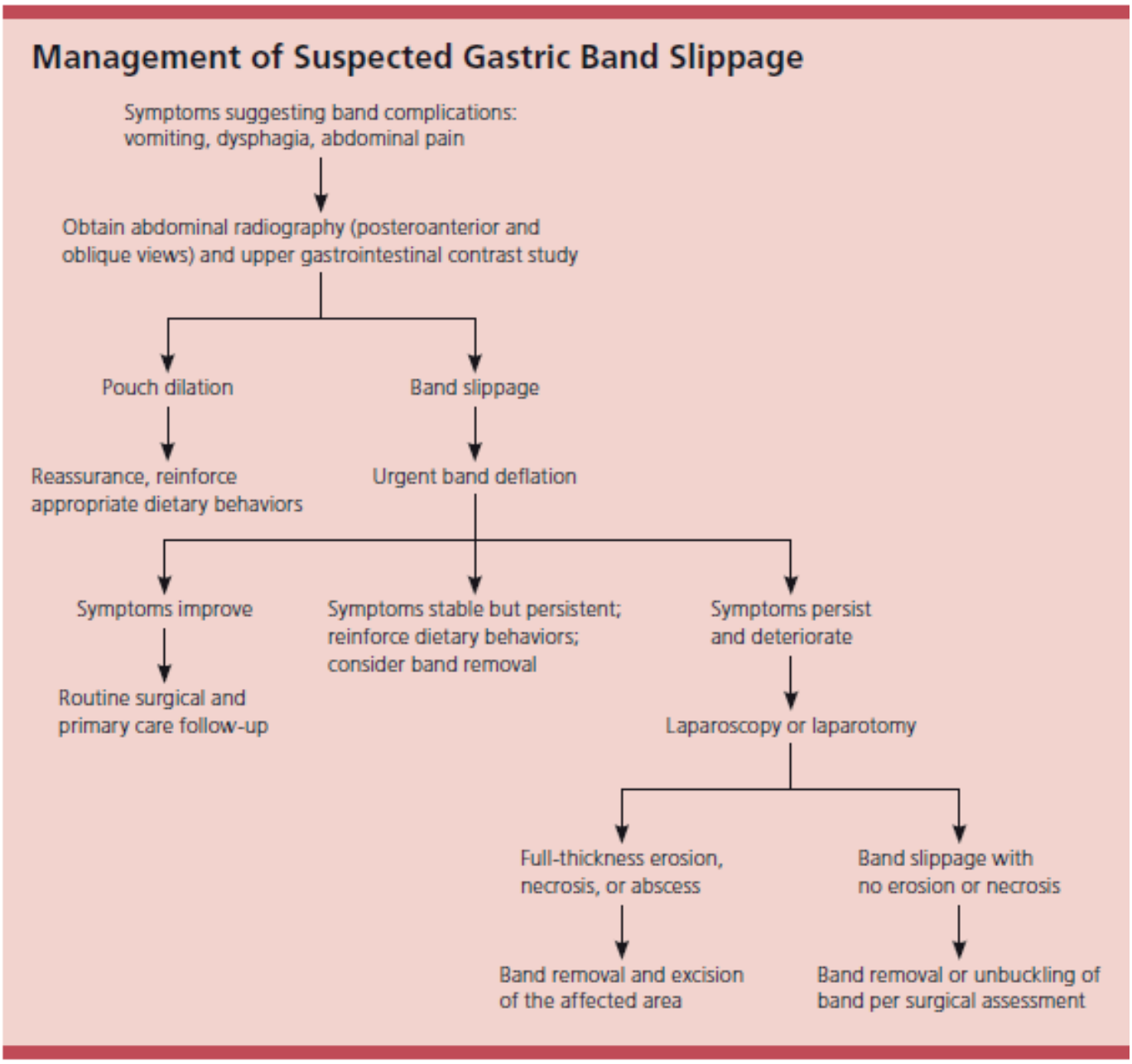

No hay un consenso claro sobre el manejo de la banda gástrica durante el embarazo (4,7). Desinflar la banda antes o durante el embarazo lleva a una mayor ganancia de peso materno en comparación con mantenerla inflada, y se ha observado tendencia a una mayor incidencia de hipertensión gestacional. En cuanto a las consecuencias sobre el recién nacido, desinflar la banda llevaría a una mayor ganancia de peso, con mayor riesgo de ser grandes para la edad gestacional. Por otro lado, mantener inflada la banda conlleva mayor riesgo de que el recién nacido sea pequeño para la edad gestacional (7). La aparición de síntomas como vómitos graves o reflujo gastroesofágico justificaría desinflar la banda cuanto antes (4). Sin embargo, desinflar la banda preventivamente durante la planificación del embarazo no siempre evita la migración de la misma y la aparición de síntomas digestivos (5).

BIBLIOGRAFÍA

1. Goñi Goicoechea F, Moreno Rengel C, Díez del Val I. Tratamiento quirúrgico de la obesidad. Técnicas e indicaciones. Métodos endoscópicos. En: Manual SEEN de Endocrinología y Nutrición.

2. Didziokaite G, Poskus T, Malakauskiene L, Ramasauskaite D. Penetration of the gastric band through the gastric wall during pregnancy: A rare case report. Int J Surg Case Rep. 1 de diciembre de 2021;89:106640.

3. KODNER C, HARTMAN DR. Complications of Adjustable Gastric Banding Surgery for Obesity. Am Fam Physician [Internet]. 15 de mayo de 2014 [citado 18 de agosto de 2023];89(10):813-8. Disponible en: https://www.aafp.org/pubs/afp/issues/2014/0515/p813.html

4. Benson-Davies S, Rogers AM, Huberman W, Sann N, Gourash WF, Flanders K, et al. American Society of Metabolic and Bariatric Surgery consensus statement on laparoscopic adjustable gastric band management. Surg Obes Relat Dis [Internet]. 2022 [citado 18 de agosto de 2023];18(9). Disponible en: https://pubmed.ncbi.nlm.nih.gov/35981951/

5. O'Sullivan K, Conneely J, Reynolds J. Hyperemesis Gravidarum in a 37 Year-old Woman with a Gastric Band. J Surg Case Rep [Internet]. noviembre de 2011 [citado 18 de agosto de 2023];2011(11):10. Disponible en: /pmc/articles/PMC3649329/

6. Schmitt F, Topart P, Salle A, Sentilhes L, Bouhours-Nouet N, Coutant R, et al. Early postpartum gastric band slippage after bariatric surgery in an adolescent obese girl. J Surg Case Rep. 12 de septiembre de 2016;2016(9):rjw155.

7. Jefferys A, Lenguerrand E, Cornthwaite K, Johnson A, Lynch M, Hyde J, et al. Deflation versus maintained inflation of gastric band in pregnancy: A national cohort study. Obstet Med [Internet]. 1 de junio de 2017 [citado 18 de agosto de 2023];10(2):67. Disponible en: /pmc/articles/PMC5480645/

saedyn
Sociedad Andaluza de
Endocrinología, Diabetes y Nutrición