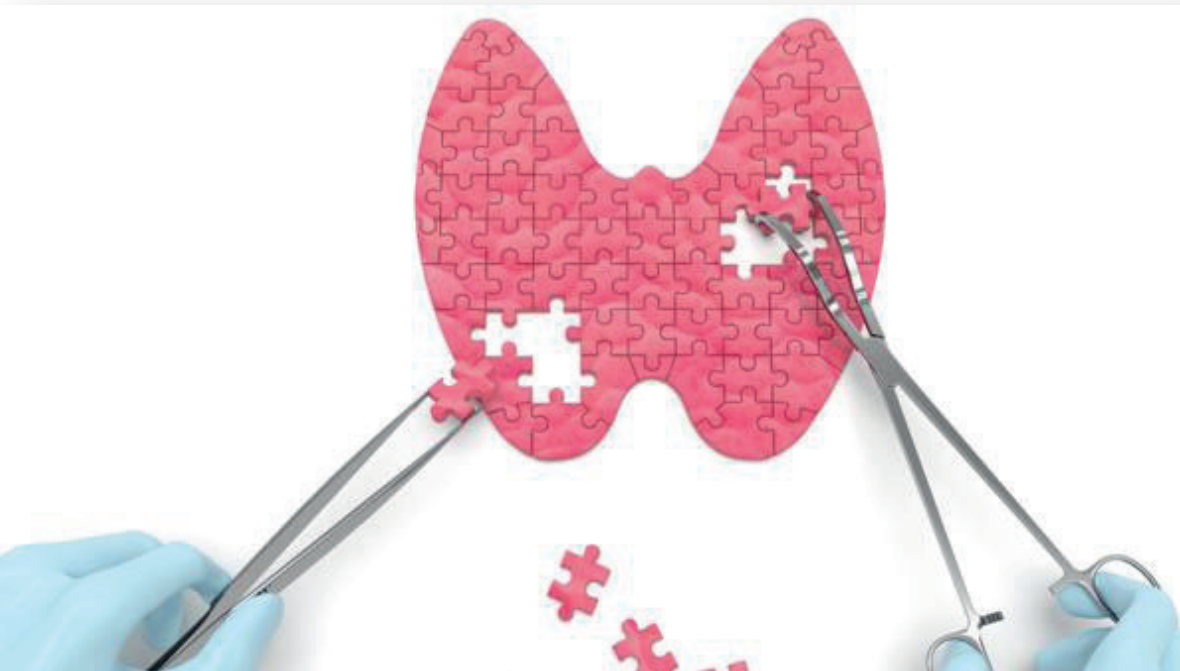


Recomendaciones para el Diagnóstico, Tratamiento y Seguimiento del NÓDULO TIROIDEO

COORDINADORAS

isabel MANCHA DOBLAS

elena NAVARRO GONZÁLEZ



AUTORES

guillermo MARTÍNEZ DE PINILLOS GORDILLO

alberto TORRES CUADRO

clara GARCÍA GARCÍA

josé carlos FERNÁNDEZ GARCÍA

ana isabel ÁLVAREZ MANCHA

isabel MANCHA DOBLAS

En representación del grupo de tiroides de la SAEDYN

ISBN: 978-84-09-01995-3

PRÓLOGO

La patología nodular de tiroides es un motivo de consulta muy frecuente en la actividad de un Servicio de Endocrinología y Nutrición, ya que la prevalencia del nódulo tiroideo esta aumentando de forma progresiva, debido fundamentalmente a la utilización de pruebas de imagen (Ecografía cervical, TAC, RM cervical y PET) para el estudio de otras patologías. Además del diagnóstico adecuado, fundamentalmente dedicado a identificar a aquellos nódulos malignos, es importante la evaluación del seguimiento a largo plazo de los pacientes con patología benigna.

Por otra parte, la ecografía ha supuesto un cambio de paradigma en el manejo de la patología nodular de tiroides; el conocimiento de los patrones ecográficos, la posibilidad de obtener muestras citológicas y el desarrollo actual de terapias mínimamente invasivas mediante control ecográfico ha revolucionado el diagnóstico, el seguimiento y el tratamiento de la patología nodular del tiroides. En los últimos años un número cada vez mayor de especialistas en Endocrinología y Nutrición ha accedido al uso de la ecografía tiroidea, lo cual supone un importante avance para nuestra especialidad. La Sociedad Andaluza de Endocrinología, Diabetes y Nutrición (SAEDYN) ha colaborado activamente en el desarrollo y la implantación de esta técnica en los Servicios de Endocrinología y Nutrición de nuestra comunidad.

La monografía sobre el diagnóstico, tratamiento y seguimiento de la patología nodular de tiroides es un paso más en la idea de ayudar a los equipos clínicos a integrar todos los nuevos factores en el diseño y elaboración del plan diagnóstico, terapéutico y de seguimiento de los pacientes con patología nodular tiroidea, recogiendo e integrando la información de las múltiples guías desarrolladas en los últimos años, la evidencia publicada hasta la actualidad y la experiencia práctica de los equipos de nuestro país, con la finalidad de establecer unas recomendaciones que faciliten el manejo de esta patología.

Esta monografía ha podido realizarse gracias al desarrollo del grupo de tiroides de la SAEDYN y dentro de este al compromiso de un grupo de expertos en esta patología que ha conseguido condensar la información recogida en la bibliografía y presentarla de una forma ordenada y adaptada a nuestra realidad asistencial, contando además con la aprobación del grupo de cirugía endocrina de la Asociación Andaluza de Cirujanos. A todos ellos nuestro reconocimiento.

Dra. Isabel MANCHA DOBLAS
(COORDINADORA MONOGRAFÍA)

Dra. Elena NAVARRO GONZÁLEZ
(COORDINADORA GRUPO TIROIDES SAEDYN)

Dr. Martín LÓPEZ DE LA TORRE
(PRESIDENTE ELECTO SAEDYN)

Dr. Pedro Pablo GARCÍA LUNA
(PRESIDENTE SAEDYN)

Recomendaciones para el Diagnóstico, Tratamiento y Seguimiento del NÓDULO TIROIDEO

COORDINADORAS

isabel MANCHA DOBLAS
elena NAVARRO GONZÁLEZ

AUTORES

guillermo MARTÍNEZ DE PINILLOS GORDILLO
alberto TORRES CUADRO
clara GARCÍA GARCÍA
josé carlos FERNÁNDEZ GARCÍA
ana isabel ÁLVAREZ MANCHA
isabel MANCHA DOBLAS

INTRODUCCIÓN

El descubrimiento de un nódulo tiroideo se ha convertido en un hecho muy frecuente en la práctica clínica diaria y que además se encuentra en constante aumento por el uso cada vez más generalizado de técnicas radiológicas y de la concienciación de los profesionales sanitarios¹.

La importancia del nódulo tiroideo radica en que, aunque la mayor parte son benignos, dependiendo del tamaño nodular la prevalencia de cáncer en los nódulos tiroideos oscila entre el 5-15%²⁻³. Por ello, tras el descubrimiento clínico de un nódulo tiroideo la misión más crucial en su evaluación debe ser descartar su malignidad. La mayoría de los nódulos tiroideos, sin embargo, se clasificarán como benignos, pero no por ello su evaluación debe acabar aquí (clasificación como benigno/maligno), sino que es necesario un seguimiento clínico a largo plazo, evaluando cambios en las características y tamaño del nódulo.

En los últimos años se han publicado múltiples guías de práctica clínica y recomendaciones para el manejo del nódulo tiroideo⁴⁻⁸. Estas guías, adaptadas a la realidad del sistema sanitario del país de origen y a la visión de los diferentes firmantes implicados en las guías, comparten similitudes, pero al mismo tiempo importantes particularidades. Asimismo, no discuten cuál debería ser el circuito diagnóstico ideal del nódulo ni especifican cuál es el rol de una consulta específica de nódulo tiroideo⁹.

Diversos grupos nacionales han publicado recientemente su experiencia en el abordaje del estudio del nódulo tiroideo. En estos trabajos se demuestra que, desde perspectivas y estructuras organizativas heterogéneas, los resultados clínicos pueden ser homogéneamente satisfactorios, lo cual indica que no existe una única opción correcta para estudiar el nódulo tiroideo, sino que existen variadas opciones, todas ellas adecuadas y eficaces¹⁰⁻¹².

El objetivo del presente documento es poner a disposición de los profesionales implicados en el manejo del nódulo tiroideo de recomendaciones precisas del proceso diagnóstico, eventual tratamiento y seguimiento a largo plazo del nódulo tiroideo, en base a la evidencia científica y adaptadas a nuestra realidad clínica.

MATERIAL Y MÉTODOS

Las recomendaciones en las que se basa este trabajo están fundamentadas en tres pilares fundamentales: 1) las principales guías clínicas internacionales sobre nódulo tiroideo⁴⁻⁸, 2) una búsqueda sistemática basada en varias bases de datos, fundamentalmente Medline®, en la cual se ha introducido los términos "thyroid nodule", "thyroid malignancy", "thyroid ultrasound" y "thyroid nodule follow-up", y 3) en aquellos casos en donde la

literatura científica no es capaz de darnos una respuesta adecuada, se dan recomendaciones basadas en opiniones personales, fundamentadas en la experiencia profesional, el juicio clínico y el sentido común.

NÓDULO TIROIDEO. DEFINICIÓN. ETIOLOGÍA

Un nódulo tiroideo se define como una lesión discreta dentro de la glándula tiroidea que se diferencia radiológicamente del parénquima tiroideo que la rodea¹. La aparición de un nódulo tiroideo puede deberse a diversos trastornos tiroideos y extratiroideos (tabla 1), pero en general la causa más frecuente de un nódulo tiroideo benigno suele ser un nódulo coloide, mientras que el hallazgo de un nódulo maligno corresponde principalmente a carcinoma papilar¹³.

• TABLA 1. ETIOLOGÍA DEL NÓDULO TIROIDEO.

Benigna	Maligna
Nódulo coloide Tiroiditis de Hashimoto Quiste simple/hemorrágico Adenoma folicular Tiroiditis subaguda Hematoma Agenesia lobular unilateral Hiperplasia postquirúrgica Teratoma Higroma quístico	Carcinoma derivado del epitelio folicular (papilar, folicular) Carcinoma derivado de células C (medular) Carcinoma anaplásico Linfoma tiroideo Carcinoma metastásico

PREVALENCIA DEL NÓDULO TIROIDEO. INCIDENTALOMAS

El nódulo tiroideo es una patología muy frecuente en la práctica clínica diaria. Su prevalencia aumenta linealmente con la edad, con la exposición a radiaciones y con el déficit de yodo. Su prevalencia es 10 veces mayor en el sexo femenino que en el masculino¹⁴.

Por palpación un 4-8% de los adultos presenta nódulos. En el estudio Framingham, se objetivó en la exploración clínica básica nódulos tiroideos en el 6,4% de las mujeres y en el 1,6% de los varones. En estudios de necropsias el hallazgo de nódulos en el tiroides es un hecho muy frecuente, alcanzando una prevalencia cercana al 50%¹⁵⁻¹⁷. Esta prevalencia aumenta con los estudios ecográficos hasta el 20-67% en poblaciones aleatorias¹⁸⁻²¹. De hecho, incluso en pacientes con nódulos tiroideos clínicamente palpables, la ecografía puede identificar nódulos adicionales en un 20-48% de los sujetos, modificándose con frecuencia la primera evaluación basada en la palpación²¹.

Se ha estimado que el riesgo de desarrollar un nódulo tiroideo a lo largo de la vida es aproximadamente de un 15%¹⁴. Así, si en Estados Unidos la incidencia anual estimada es del 0,1% y se desarrollan 300.000 nuevos nódulos tiroideos cada año^{1, 22}, en nuestro medio, asumiendo la misma incidencia y con una población estimada de 46.116.779 personas²³, se desarrollarán aproximadamente 46.000 nuevos nódulos cada año.

Una parte significativa de estos nódulos tiroideos son en realidad incidentalomas. El término incidentaloma tiroideo se refiere a aquella formación nodular tiroidea no manifiesta clínicamente y detectada de manera incidental con motivo de la realización de una prueba de imagen¹⁶. Las pruebas que con más frecuencia hallan incidentalomas tiroideos son ecografías (fundamentalmente en la evaluación de troncos supraaórticos, adenomas paratiroideos u otras alteraciones tiroideas no nodulares), TAC (Tomografía Axial Computerizada), RM (Resonancia Magnética), gammagrafía con Tc99m(Sestamibi) y PET (Tomografía por Emisión de Positrones)²¹.

El manejo de los incidentalomas no debe ser diferente al del nódulo tiroideo clínicamente manifiesto, pues se ha comprobado que el riesgo de malignidad es al menos superponible. Así, en una serie de 259 pacientes, el 5,8% de las PAAF ecoguiadas de incidentalomas tiroideos mayores de 1 cm fueron malignas, una prevalencia similar a la detectada en otro grupo con nódulos palpables²⁴. Además la prevalencia de cáncer tiroideo en estudios que evalúan citologías de lesiones tiroideas palpables y no palpables es semejante (5,0-6,5% vs 5,4-7,7%)²⁴⁻²⁵.

Un caso especial son aquellos incidentalomas (o nódulos tiroideos ya conocidos) que muestran captación tras la realización de un sestamibi o un PET, ya que diversos estudios han mostrado un riesgo aumentado de malignidad²⁶.

Especialmente importante es el caso del PET, ya que estudios recientes muestran que la captación focal en un determinado nódulo tiroideo se asocia a un riesgo de malignidad del 34.6% (fundamentalmente a expensas de cáncer papilar de tiroides)²⁷.

“EVALUACIÓN Y PROCESO DIAGNÓSTICO”

Todos los nódulos tiroideos diagnosticados por primera vez deben ser evaluados para descartar malignidad^{13,21}. El principal reto diagnóstico ante un nódulo tiroideo es discernir su benignidad/malignidad de forma segura y rentable. Se estima que sólo el 5-6,5% de los nódulos tiroideos son malignos, aunque dicha probabilidad se incrementa en ciertos grupos específicos (niños, menores de 20 años, adultos por encima de los 60 años, y en pacientes con antecedente de radiación de cabeza o cuello en infancia y adolescencia)^{13, 22}.

En la evaluación del nódulo tiroideo debemos seguir una estrategia sistemática, precisa y coste-efectiva, capaz de diferenciar los nódulos malignos de los benignos, teniendo en cuenta la iatrogenia asociada a todo proceso diagnóstico y evitando cirugías innecesarias y potencialmente dañinas¹. Ya que existen diferentes pruebas complementarias para la evaluación de los nódulos tiroideos, una selección adecuada de las mismas es perentoria.

HISTORIA CLÍNICA Y EXPLORACIÓN FÍSICA

Los nódulos tiroideos se presentan clínicamente de forma muy heterogénea; a veces son detectados por el propio paciente, a veces aparecen tras la exploración médica y cada vez más frecuentemente surgen como un hallazgo incidental.

El primer paso en la evaluación clínica de un nódulo tiroideo es realizar una completa historia clínica y una sistemática exploración del tiroides y del cuello. En la anamnesis debe recogerse la edad del paciente, antecedentes familiares de patología benigna o maligna de tiroides (cáncer medular de tiroides, cáncer papilar de tiroides, neoplasia endocrina múltiple tipo 2), existencia de síndromes infrecuentes asociados con malignidad tiroidea (poliposis colónica familiar, enfermedad de Cowden, síndrome de Gardner...), radioterapia de cabeza y/o cuello, momento de aparición del nódulo, velocidad de crecimiento nodular, existencia de síntomas como disfonía, disfagia o disnea, síntomas de disfunción tiroidea y empleo de suplementos o fármacos que contengan yodo²⁸. La importancia de realizar una completa anamnesis radica en que diversas situaciones han sido reconocidas como factores de riesgo que incrementan la posibilidad de malignidad de un nódulo tiroideo (tabla 2)^{13, 22}.

• TABLA 2. FACTORES CLÍNICOS PREDICTORES DE MALIGNIDAD EN LOS NÓDULOS TIROIDEOS.

- Historia de radioterapia o radiación accidental de cabeza-cuello en infancia-adolescencia. Radiación corporal total pretransplante médula ósea
- Antecedente familiar (1º grado) de carcinoma tiroideo
- Antecedente familiar de MEN 2 o carcinoma medular familiar
- Edad menor de 14 años o mayor de 70 años
- Sexo masculino
- Consistencia firme o dura
- Fijación a estructuras vecinas
- Disfonía, disfagia o disnea persistente. Parálisis cuerdas vocales
- Adenopatías cervicales patológicas
- Rápido crecimiento nodular o crecimiento lento pero progresivo
- Tiroidectomía previa con hallazgo de carcinoma tiroideo
- Nódulo con captación patológica focal en PET
- Síndromes con Ca tiroideo (complejo de Carney, Sdr Werner, enfermedad de Codwen...)

La exploración física del tiroides debe centrarse en si el nódulo es solitario o bien dominante en el contexto de un bocio multinodular, localización, tamaño, consistencia, adherencia a planos profundos y existencia de dolor. Por lo general los nódulos tiroideos mayores de 1 cm de diámetro son palpables, aunque hay que tener en cuenta que la detección de un nódulo tiroideo por palpación depende de su localización dentro del tiroides, de la forma del cuello del paciente y de la experiencia del propio examinador. En la exploración es recomendable examinar detenidamente las cadenas linfáticas cervicales, puesto que es el lugar más frecuente de metástasis del cáncer de tiroides²⁹⁻³⁰.

PRUEBAS COMPLEMENTARIAS

A. PRUEBAS DE LABORATORIO

TSH, T4L, T3L, ANTICUERPOS ANTIPEROXIDASA TIROIDEA (AC TPO) Y TRAB

Aunque la mayoría de los nódulos tiroideos (tanto benignos como malignos) se presentan en pacientes con función tiroidea normal, la medición de la TSH es inexcusable en todo paciente que presente un nódulo^{4-8,31-32}. Las recomendaciones clínicas en función de los resultados obtenidos serían las siguientes:

-TSH NORMAL: no es precisa la determinación de hormonas periféricas libres (T4L y T3L) salvo sospecha de patología hipofisaria. La determinación de Ac TPO podría ser de utilidad etiológica en el estudio de un nódulo en el contexto de patrón ecográfico sugestivo de tiroiditis de Hashimoto.

-TSH ELEVADA: sería recomendable completar estudio con determinación de T4L y Ac TPO. Un alto nivel de Ac TPO sugiere cronicidad y tiroiditis autoinmune (Hashimoto). Los nódulos en la tiroiditis de Hashimoto pueden

representar agrandamientos focales por infiltrados linfocitarios, hiperplasia de tejido folicular inducida por la TSH, o un tumor tiroideo, siendo la ecografía de gran ayuda para diferenciar estas patologías. Aunque la tiroiditis y el cáncer tiroideo coexisten con frecuencia, y ciertos estudios han relacionado la presencia de tiroiditis con un mayor riesgo de malignidad³³, los últimos estudios al respecto no demuestran una mayor incidencia de cáncer en los nódulos de glándulas tiroideas con tiroiditis de Hashimoto asociada³⁴. La TSH también podría constituir un factor de riesgo independiente para predecir malignidad en un nódulo tiroideo, debido probablemente a su función como factor de crecimiento para el tejido tiroideo. Así, en un estudio reciente se halló una prevalencia de malignidad del 2.8, 3.7, 8.3, 12.3 y 29.6% para pacientes con concentraciones séricas de TSH <0.4, 0.4-0.9, 1-1.7, 1.8-5.5 y >5.5 mU/l respectivamente³⁵.

- **TSH SUPRIMIDA:** si la TSH está suprimida o en el límite inferior de la normalidad cambia el algoritmo diagnóstico, pues se debe realizar una gammagrafía con el fin de valorar si el nódulo es hipercaptante (caliente), isocaptante (templado) o hipocaptante (frío). Aunque la hipercaptación gammagráfica es signo de benignidad, se recomienda realizar citología en el caso de que existan datos clínicos y ecográficos que orienten a malignidad⁴⁻⁸. Los resultados de la gammagrafía son también de gran utilidad para decidir qué nódulos son elegibles para punción cuando

nos encontremos ante un bocio multinodular, evitando la punción de los calientes y puncionando preferentemente aquellos templados o fríos. Por otra parte, es recomendable ante la presencia de una TSH suprimida determinar las concentraciones de T4L, T3L y Ac TRAb para filiar la causa del hipertiroidismo.

TIROGLOBULINA (TG) Y AC ANTITIROGLOBULINA

No se recomienda la medición rutinaria de la tiroglobulina sérica para la evaluación inicial del nódulo tiroideo. Los niveles séricos de Tg se relacionan con la ingesta de yodo y el tamaño de la glándula tiroidea más que con la naturaleza o la funcionalidad del nódulo y además puede elevarse en la mayoría de las disfunciones tiroideas^{4-8, 36}.

La determinación de anticuerpos antitiroglobulina no aporta información adicional a la ofrecida por los Ac TPO en la evaluación del nódulo tiroideo, por lo que su determinación no está recomendada de forma general, salvo en pacientes que tienen características ecográficas y clínicas sugestivas de tiroiditis linfocitaria crónica pero que presentan niveles normales de Ac TPO³⁷.

CALCITONINA

La calcitonina es un buen marcador de hiperplasia de células C y de carcinoma medular de tiroides (CMT), y se correlaciona bien con el tamaño tumoral^{38,39}. La determinación rutinaria de calcitonina con la intención de

mejorar el rendimiento diagnóstico del carcinoma medular de tiroides en la patología nodular continúa siendo controvertida^{6,7,29,38}

Algunos grupos defienden que la determinación de calcitonina es capaz de detectar CMT en situaciones donde la PAAF no es diagnóstica, lo que permitiría realizar cirugía temprana. En base a ello estos grupos recomiendan la determinación sistemática de calcitonina en el estudio de la patología nodular tiroidea⁴⁰⁻⁴³. Sin embargo, otros autores se posicionan en contra pues consideran que la prevalencia de CMT es baja (0.4-1.4% en los pacientes con nódulos tiroideos⁴⁰), algunos de los estudios han incluido pacientes con hiperplasia de células C o microcarcinomas medulares, que presentan una significación clínica incierta, y por último, la determinación de calcitonina no estimulada tiene una baja especificidad, produciendo una tasa elevada de falsos positivos^{38,40, 45-46}. Habida cuenta estas consideraciones, se puede concluir que:

- A falta de nuevos estudios no existe recomendación ni a favor ni en contra en el momento actual para la medición rutinaria de calcitonina^{6,7}. Teniendo en cuenta que los valores séricos habituales de normalidad de calcitonina son <10 pg/ml, unos niveles basales >100 pg/ml suelen ser diagnósticos de CMT; entre 10 y 50-100 pg/ml se consideran indeterminados y deben ser repetidos, descartando causas de falsos positivos (tumores endocrinos pancreáticos o pulmonares, insuficiencia renal, tiroidopatía autoinmune, hipergastrinemia, abuso de

alcohol, tabaquismo, sepsis, anticuerpos heterófilos anticalcitonina). Si confirma la elevación, el test de pentagastrina o de estimulación con calcio aumenta la precisión diagnóstica^{40,45}. Estudios recientes muestran que la determinación de calcitonina en el lavado de la PAAF del nódulo puede ser de utilidad en la evaluación preoperatoria de paciente con una elevación moderada de calcitonina sérica (20-100 pg/ml)⁴⁶.

- Medición sistemática si Historia familiar (1º grado) de MEN2/CMT, sospecha clínica de MEN2 o CMT o si PAAF sospechoso de CMT⁴⁷⁻⁴⁸.

- Puede ser considerada su determinación si:

- PAAF sospechosa de malignidad no consistente con carcinoma papilar tiroideo.

- Pacientes con indicación quirúrgica a los que a priori no se les va a realizar una Tiroidectomía total.

MARCADORES TUMORALES

La búsqueda de marcadores moleculares que nos indiquen la benignidad/malignidad de un nódulo individual ha sido una constante en los últimos años. Un marcador tumoral ideal debería ser capaz de distinguir los nódulos benignos de los malignos (especialmente en los casos indeterminados), debería ser confirmado por diferentes grupos de investigación, debería poderse utilizar en las muestras extraídas por punción, debería tener significado pronóstico y debería ser indicativo de la patogenia y orientar las opciones terapéuticas.

Los avances recientes en inmunocitoquímica, la aparición de ensayos basados en actividad enzimática, la utilización de reacción en cadena de la polimerasa cuantitativa, y otros, han hecho posible el descubrimiento de múltiples marcadores tumorales de diferentes características y naturaleza, pero ninguno ha llegado ser todavía de uso habitual en la práctica clínica diaria⁴⁹.

Recientemente se han desarrollado diversos test de análisis molecular del material genético obtenido mediante la PAAF. Estos análisis moleculares resultan especialmente interesantes para redefinir el diagnóstico de las citologías indeterminadas⁵⁰. A modo esquemático los podemos desglosar en:

- **Panel de 7 genes: BRAF, RAS, RET/PTC, PAX8/PPARgamma:**

útiles para confirmar malignidad
- Alta especificidad (86-100%) y valor predictivo positivo (VPP) (84-100%)
- Cuestionable sensibilidad: 44-100%

- **Clasificador de expresión génica (167 GEC; RNAm de 167 genes):**

útiles para descartar malignidad
- Alta sensibilidad (92%) y valor predictivo negativo (VPN) (93%)
- Baja especificidad (48-53%)

- **Inmunohistoquímica de Galectina-3 (cell-block)**

- Alta especificidad
- Baja sensibilidad

A pesar de ello, dada la evidencia insuficiente y el seguimiento limitado

de las series de casos no existe una recomendación ni a favor ni en contra para el uso de marcadores tumorales en la evaluación rutinaria del nódulo tiroideo^{6,7}.

B. PRUEBAS DE IMAGEN

GAMMAGRAFÍA

La gammagrafía tiroidea es la única técnica que permite evaluar la funcionalidad del nódulo tiroideo y detectar áreas de autonomía en la glándula tiroidea. Se puede realizar con Tc99, I-123 o I-131.

El papel actual de la gammagrafía^{6,7} en la valoración del nódulo tiroideo está prácticamente limitado a pacientes con hipertiroidismo clínico o subclínico, en los cuales el algoritmo diagnóstico se ve modificado, pues se recomienda realización de gammagrafía previa a valorar la indicación de PAAF. Si se confirma que el nódulo en estudio corresponde a una zona hipercaptante en la gammagrafía, no es precisa la PAAF pues el riesgo de malignidad asociado es muy bajo, salvo que existan características clínicas y ecográficas que orienten a malignidad.

Otras potenciales indicaciones secundarias son las siguientes⁶⁻⁸

- En áreas yododeficientes puede ser de utilidad en el estudio del BMN, con objeto de excluir autonomía nodular a pesar de que la TSH no esté suprimida y de dicho modo seleccionar con mayor precisión los nódulos a puncionar.

- En el caso de sospecha de extensión subesternal (aunque es más útil el uso de Rx Tórax o TAC cervico-torácico) o de tejido tiroideo ectópico.

TAC, RM Y PET

Estas pruebas diagnósticas no deben ser empleadas de rutina en el estudio de la patología nodular. En general, la utilidad de la RM y el TAC se reduce al estudio de extensión de un bocio con sospecha de crecimiento endotorácico o de compresión de vía aérea⁶⁻⁸.

En cuanto al PET-FDG, diversos autores han propuesto su empleo en casos con nódulos citológicamente indeterminados o sospechosos, con objeto de ayudar a dilucidar su benignidad/malignidad. Sin embargo, aunque el PET presenta alta sensibilidad para detección de malignidad, su especificidad es baja, por lo que no se puede recomendar su empleo de forma rutinaria en el estudio del nódulo tiroideo^{6,51}. Una situación diferente es la detección incidental de captación tiroidea anómala en un estudio PET. Esta captación anómala puede ser difusa (aproximadamente en el 2% de los estudios) o focal (entre el 1-2% de los mismos). Aunque una captación difusa de 18-FDG normalmente indica tiroiditis, una captación focal conlleva un riesgo de malignidad tiroidea en un 35% de los casos, por lo que a todos los efectos se estudiaría como un nódulo de alta sospecha de malignidad,^{52,53}.

ECOGRAFÍA

El examen por ultrasonido de la glándula tiroidea fue utilizado por primera vez en el año 1966. En esta época todos los nódulos tiroideos se intervenían quirúrgicamente y la ecografía se utilizaba fundamentalmente para diferenciar los nódulos quísticos de los sólidos y para la medición del tamaño nodular. Al comprobar la baja incidencia de cáncer en todos los nódulos tiroideos intervenidos, algunos investigadores propusieron que la ecografía podría ayudar a identificar las características malignas del tejido tiroideo⁵⁴. Tras cinco décadas de experiencia, la ecografía cervical se ha convertido en la técnica de imagen más sensible y precisa para la evaluación radiológica de los nódulos tiroideos⁵⁵⁻⁵⁹.

1. INTRODUCCIÓN

La ecografía es una técnica no invasiva, sin emisión de radiación y de bajo coste, y la glándula tiroidea, dada su situación anatómica, presenta una "ventana ecográfica" inmejorable. Por estos motivos, supone, junto a la evaluación clínica, el método de diagnóstico de elección de los nódulos tiroideos. La ecografía de alta resolución es la técnica de imagen más sensible y precisa para su evaluación de la patología nodular tiroidea, estando recomendada por numerosas sociedades científicas^{4-8,60}, y existiendo, en general, un acuerdo sobre sus indicaciones y su interpretación.

2. INDICACIONES

Debe realizarse ecografía tiroidea^{4-8,60,61}

- A todos los pacientes con sospecha clínica de nódulos tiroideos, o con nódulos tiroideos descubiertos de forma incidental en otros estudios de imagen: ECO Doppler carotídeo, tomografía computarizada [TC], resonancia magnética [RM] o captación tiroidea en el estudio con 18FDG-PET.
- En pacientes de alto riesgo de cáncer tiroideo, por historia familiar o personal de cáncer de tiroides o antecedentes de radiación en cabeza y cuello.
- En pacientes con nódulos autónomos: para evaluar la presencia de nódulos no sospechosos concordantes con las áreas hiperfuncionantes en la gammagrafía (que no requieren PAAF), así como otros nódulos, funcionantes o no, que sí cumplen los criterios ecográficos para realizar PAAF⁶².
- En pacientes con adenopatías cervicales sospechosas de malignidad.
- En la evaluación preoperatoria en nódulos malignos, para detectar si existe invasión extratiroidea, afectación contralateral, o presencia de adenopatías en los distintos territorios.
- Como método de selección y guía para realizar la PAAF tiroidea o ganglionar, y la determinación de calcitonina o tiroglobulina en el lavado de la aguja.
- Como soporte para los procedimientos mínimamente invasivos, como la ablación por radiofrecuencia o por láser en nódulos predominantemente

sólidos y la enolización en nódulos quísticos y adenopatías metastásicas⁶¹.

No debe realizarse como screening en pacientes que no presentan nódulo palpable o no tienen criterios de riesgo, ya que, dada la alta prevalencia de micronódulos en población general y la escasa agresividad de los cánceres menores de 0.5-1 cm, tendría un bajo rendimiento con un elevado coste²¹.

3. ESTUDIO ECOGRÁFICO

3.1. Requerimientos técnicos:

El ecógrafo debe ser capaz de trabajar en tiempo real en los modos B y doppler (pulsado, color y potencia) con un transductor lineal de alta frecuencia con rango entre de 7,5 a 15 MHz o mayor, con una penetración de 5 cm y con resolución de 2-3 mm. Puede requerirse un transductor convexo de baja frecuencia para la penetración de profundidad o medición de lesiones grandes. Debe estar dotado de convertidor analógico-digital (ADC) y sistemas de almacenamiento como grabadora de CD o DVD, salida USB, salida para PACS (Picture Archiving and Communication System) y DICOM (Digital Imaging and Communication in Medicine)^{61,63}.

3.2 Evaluación ecográfica:

Dada la implantación progresiva de la realización de ecografía en las consultas de Endocrinología, es conveniente estandarizar la evaluación ecográfica de un nódulo tiroideo.

Para empezar es necesario realizar un examen completo de la glándula tiroidea, en el que describamos el tamaño de los

lóbulos tiroideos e istmo, su forma, si existe o no simetría entre ambos lóbulos, cuál es la ecogenicidad del parénquima y si es o no homogéneo, valorar la vascularización, los márgenes glandulares, y por último la presencia de lesiones intraparenquimatosas.

Una vez identificado el nódulo o los nódulos a estudiar, se debe recoger e informar para cada uno de ellos las siguientes características: situación, tamaño, forma, ecogenicidad interna, arquitectura, márgenes, halo, proporción quística, calcificaciones y vascularización .

Para describir la situación del nódulo en la glándula dividiremos cada lóbulo en tres regiones: tercio superior, medio e inferior y éstas a su vez en zonas anteriores y posteriores. El istmo se subdivide a su vez en una región ístmica medial y dos regiones paraístmicas, derecha e izquierda.

El tamaño del nódulo incluirá sus tres dimensiones (AP, T y L) incluyendo el halo, si existiera. Para el seguimiento se considerará un crecimiento significativo el aumento de >20% en cualquier diámetro o un incremento >50% de

• TABLA 3. CARACTERÍSTICAS ECOGRÁFICAS DEL NÓDULO TIROIDEO.

Características ecográficas	Categoría	Definición
Forma	Redondos u ovalados	
	Irregulares	Ni redondos ni ovalados
Ecogenicidad	Anecoico	Sin ecos
	Muy Hipoecoico	Menor que músculos peritiroideos
	Hipoecoico	Menor que el parénquima adyacente
	Isoecoico	Similar al parénquima adyacente
	Hiperecoico	Mayor que el parénquima tiroideo
Composición	Sólido	Sin porción quística
	Predominantemente sólido	Porción quística < 50%
	Predominantemente quístico	Porción quística > 50%
Orientación (en corte transversal)	Más ancho que alto	Eje transverso > Eje AP
	Más alto que ancho	Eje AP > Eje transverso
	Quístico	Sin porción sólida
Margen	Bien definido regular	Diferenciados del tejido circundante
	Bien definido irregular	Bordes espiculados o microlobulados
	Mal definido	Márgenes no diferenciados
Calcificaciones	Microcalcificaciones	Focos ecogénicas ≤ 1 mm con o sin sombra acústica
	Macrocalcificaciones	Focos ecogénicas ≥ 1 mm con sombra acústica
	Periféricas, en anillo	Borde ecogénico curvilíneo (completo o incompleto)
Halo	Presentes o ausentes	Borde hipoecoico perinodular, fino o grueso, completo o no
Espongiforme o en panal	Presentes o ausentes	Isoecoico con microquistes ≥ 5 mm en más del 50% del nódulo
Acúmulos de coloide o en cola de cometa	Presentes o ausentes	Focos ecogénicos con artefactos de reverberación dentro del componente quístico
Vascularización	Tipo I	Sin vascularización
	Tipo II	Vascularización perinodular
	Tipo III (central leve)	Vascularización intranodular < 50%, con/sin periférica
	Tipo IV (central marcada)	Vascularización intranodular > 50%, con/sin periférica

su volumen ($AP \times T \times L \times \pi/6$), con un incremento mínimo de al menos 2 mm en dos diámetros⁶¹.

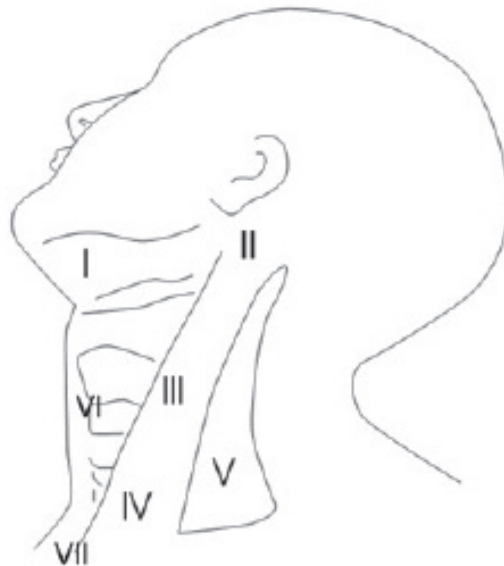El resto de características ecográficas a valorar se describen en la Tabla 3, modificada de la Guía Coreana⁸

Además del aspecto general de la glándula tiroidea y las lesiones nodulares, se debe evaluar también la presencia de ganglios cervicales, valorar si existe propagación extratiroidea o extracapsular de lesiones sospechosas (a los tejidos blandos adyacentes, la tráquea, el esófago y el músculo) o trombosis tumoral de la arteria carótida y la vena yugular interna; elasticidad (si disponemos de elastografía)^{6,7,61,62}.

Con respecto a los ganglios cervicales, debemos describir su localización, forma, tamaño, presencia de hilio, ecogenicidad, vascularización, y presencia de microcalcificaciones y/o contenido quístico. Consideraremos no significativa aquella que presenta:

- Hilio visible
- Forma ovalada y tamaño normal
- Vascularización hilar o ausencia de vascularización
- Ausencia de otros signos sospechosos.

En la figura 1 se representan las distintas áreas ganglionares del cuello. El drenaje linfático de la glándula tiroidea generalmente es hacia el compartimiento central (área VI) y hacia las áreas laterales: II (yugulares superiores), III (yugulares medios), y IV (yugulares inferiores).



• FIGURA 1. LOCALIZACIÓN DE GANGLIOS CERVICALES DE ROBBINS (AMERICAN ACADEMY OF OTORHINOLARINGOLOGY & AMERICAN SOCIETY FOR HEAD AND NECK SURGERY): NIVEL I: GRUPO SUBMENTONIANO Y GRUPO SUBMAXILAR. NIVEL II: GRUPO YUGULAR ALTO. NIVEL III: GRUPO YUGULAR MEDIO. NIVEL IV: GRUPO YUGULAR INFERIOR. NIVEL V: GRUPO DEL TRIÁNGULO POSTERIOR. NIVEL VI: COMPARTIMENTO CENTRAL. NIVEL VII: REGIÓN DE MEDIASTINO SUPERIOR.

4. CRITERIOS ECOGRÁFICOS MALIGNIDAD

4.1 Nódulos tiroideos.

Aunque las características ecográficas no permiten diferenciar con certeza plena los nódulos benignos de los malignos, se han podido definir y cuantificar los riesgos relativos de cada una de ellas asociadas al diagnóstico final de malignidad.

Las asociadas a benignidad son el aspecto quístico, la existencia de márgenes bien definidos y nítidos, la presencia de halo periférico, la aparición de artefactos en cola de cometa, un diámetro anteroposterior menor que el transversal y una vascularización preferentemente periférica. Por el contrario, las más asociadas a malignidad son altura del nódulo mayor que la anchura, signo del halo ausente, microcalcificaciones, márgenes irregulares, hipoeogenicidad, nódulo sólido, vascularización intranodular, tamaño ≥ 4 cm y nódulo solitario⁶⁴.

Ninguna característica ecográfica por sí sola tiene una alta precisión, siendo su combinación mejor en la predicción de riesgo en comparación con cualquier característica aislada⁶². Así los nódulos isoecoicos con halo hipoeicoico completo, los quísticos, los espongiiformes y aquellos con calcificación periférica completa (en "cáscara de huevo") tienen una probabilidad de malignidad prácticamente nula^{4,62} mientras que las combinaciones más sospechosas de cáncer son microcalcificaciones y ausencia de halo con aumento de la vascularización intranodular⁶⁵, nódulo sólido con microcalcificaciones, ausencia

de halo con microcalcificaciones ó nódulo más alto que ancho con al menos dos características ecográficas adicionales: microcalcificaciones, hipoeogenicidad o márgenes borrosos⁶⁶.

La vascularización, por sí sola no es suficiente para caracterizar un nódulo pero puede orientarnos en combinación con el resto de signos ecográficos; no obstante, en la actualidad, sigue existiendo controversia sobre su papel⁶².

4.2 Adenopatías cervicales:

Los datos ecográficos de sospecha para una adenopatía son los siguientes:

Ausencia de hilio

Microcalcificaciones.

Apariencia quística.

Morfología esférica

Aumento de la vascularización, difusa o periférica.

Aspecto hiperecoico (similar a tejido tiroideo).

Medida de su eje menor > 7 mm

La ausencia de hilio es una de las características más sensibles para la detección de metástasis ganglionares, pero también de las menos específicas⁶⁷. Las microcalcificaciones y el aspecto quístico, son las características ecográficas con mayor especificidad y valor predictivo positivo⁶⁸.

5. SISTEMAS DE CLASIFICACIÓN ECOGRAFICA

Con la finalidad de estratificar el riesgo de malignidad para cada nódulo en particular, y orientar sobre la necesidad

de realización de PAAF se han propuesto varios sistemas de clasificación de diferentes combinaciones de características ecográficas^{4-8,60,67,68}.

Unos se basan en el TIRADS (Thyroid Imaging Reporting and Data System), desarrollado por Horvath y cols⁶⁰. Dada su complejidad, modificaciones posteriores se han basado en sistemas de puntuación^{60,69,70}. Evoluciones del TIRADS se utilizan en la Guía Británica de Cáncer de Tiroides⁴, la ATA⁶ y la AACE⁷ estableciendo criterios o patrones que combinan varias características ecográficas individuales

para determinar la necesidad de practicar PAAF o seguimiento en los pacientes evaluados. La Guía coreana divide las categorías en base a la ecogenicidad del nódulo y la presencia o no de tres características muy específicas de malignidad (CES) que son microcalcificaciones, más alto que ancho, y márgenes espiculados o lobulados⁸.

En la actualidad es difícil aconsejar o estandarizar el uso de una sola guía.

En la tabla 4 se recogen los patrones ecográficos propuestos por las Sociedades científicas más relevantes^{4,6,7,8}.

• **TABLA 4.** RECOMENDACIONES PARA PUNCIÓN ASPIRACIÓN CON AGUJA FINA (PAAF) EN FUNCIÓN DEL PATRÓN ECOGRÁFICO SEGÚN DIFERENTES SOCIEDADES CIENTÍFICAS.

Guías BTA, ATA, Coreana, AACE			
BTA 2014	ATA 2015	KSThR 2016	AACE 2016
<p>U2 BENIGNO No PAAF (individualizar si Factores clínicos de alto riesgo)</p> <ul style="list-style-type: none"> • U2a: iso-hiperecoico (ligero) con halo • U2b: cambios quísticos y/o cola de cometa (coloide) • U2c: aspecto en panal de abeja, esponjiforme o laminado • U2d-e: calcificación periférica en cáscara de huevo • U2f: vascularización periférica 	<p>BENIGNO (< 1%) No PAAF</p> <ul style="list-style-type: none"> • Quístico puro <p>MUY BAJA SOSPECHA (< 3%) Considerar PAAF ≥ 2 cm u observación</p> <ul style="list-style-type: none"> • Espongiformes • Predominantemente quístico sin ningún signo de sospecha <p>BAJA SOSPECHA (5-10%) PAAF ≥ 1.5cm</p> <ul style="list-style-type: none"> • Sólido hiperecoico • Sólido isoecoico • Predominantemente quístico con polo sólido excéntrico <p>SIN márgenes irregulares, microcalcificaciones, extensión extratiroides, o más alto que ancho</p>	<p>K-TIRADS 2: BENIGNO (<1%)</p> <ul style="list-style-type: none"> • Quiste puro: No PAAF • Parcialmente quístico con colas de cometa: No PAAF • Espongiforme: PAAF si ≥ 2cm <p>K-TIRADS 3: BAJA SOSPECHA (3-15%) PAAF ≥ 1.5cm</p> <ul style="list-style-type: none"> • Parcialmente quístico • Iso/hiperecoico <p>SIN características ecográficas sospechosas (CES: microcalcificaciones, nódulo más alto que ancho o margen irregular espiculado, microlobulado o infiltrativo)</p>	<p>BAJO RIESGO (1%) PAAF ≥ 2 cm (SÓLO si crecimiento, precirugía o terapia ablativa mínimamente invasiva o factores clínicos de alto riesgo)</p> <ul style="list-style-type: none"> • Quiste simple (>80%) con márgenes regulares delgados. • Predominio quístico (> 50%) con grumos coloideos (colas de cometa) sin signos ecográficos sospechosos • Nódulos isoecoicos esponjiformes confluentes o con halo regular
<p>U3 INDETERMINADO PAAF</p> <ul style="list-style-type: none"> • U3a: homogéneo, marcadamente hiperecoico, sólido, halo (lesión folicular) • U3b: hipoeicoico?, focos ecogénicos equívocos, cambios quísticos (irregular) • U3c: vascularización mixta central/periférica 	<p>SOSPECHA INTERMEDIA (10-20%) PAAF ≥ 1 cm</p> <ul style="list-style-type: none"> • Sólido hipoeicoico + márgenes regulares SIN microcalcificaciones, extensión extratiroides, o más alto que ancho. 	<p>K-TIRADS 4: SOSPECHA INTERMEDIA (15 -50%) PAAF ≥ 1 cm</p> <ul style="list-style-type: none"> • Sólido hipoeicoico SIN CES • Parcialmente quístico o iso/hiperecoico CON CES 	<p>RIESGO INTERMEDIO (5-15%) PAAF ≥ 2 cm</p> <ul style="list-style-type: none"> • Nódulos hipoeicoicos (respecto a tiroides) o isoecoicos con forma de ovoide a redondo y márgenes lisos o mal definidos. Pueden presentar: <ul style="list-style-type: none"> - vascularización intranodular - rigidez elevada a la elastografía - macrocalcificaciones o en anillo - manchas hiperecoicas de significado incierto

<p>U4 SOSPECHOSO PAAF</p> <ul style="list-style-type: none"> • U4a: sólido, hipoeoico con respecto a tiroides • U4b: sólido, muy hipoeoico respecto a strap muscular • U4c: hipoeoico con calcificación periférica incompleta o rota • U4d: contorno alterado (lobulado/espículado) 	<p>MUY SOSPECHOSO (>70-90%) PAAF ≥ 1 cm</p> <ul style="list-style-type: none"> • Nódulo hipoeoico sólido o componente hipoeoico sólido de un nódulo parcialmente quístico CON una o más de los siguientes signos: <ul style="list-style-type: none"> - Márgenes irregulares (infiltrantes, microlobulados) - Microcalcificaciones - Más alto que ancho - Calcificaciones en anillo con extrusión tejido blando perinodular - Extensión extratiroidea - Adenopatía sospechosa 	<p>K-TIRADS 5: ALTA SOSPECHA (≥60%) PAAF ≥ 1 cm (selectivo en >0.5cm)</p> <ul style="list-style-type: none"> • Sólido CON CES: <ul style="list-style-type: none"> - Microcalcificaciones, - Nódulo más alto que ancho - Margen irregular espículado, microlobulado o infiltrativo 	<p>ALTO RIESGO (50 a 90% según presencia de 1 o más de las siguientes). PAAF ≥ 1 cm</p> <ul style="list-style-type: none"> • Nódulos con al menos 1 de las siguientes características sospechosas: <ul style="list-style-type: none"> - Marcado hipoeogenidad (respecto a strap) - Márgenes espículados o microlobulados - Microcalcificaciones - Más alto que ancho - Extensión extratiroidea - Adenopatía patológica
<p>U5 MALIGNO PAAF</p> <ul style="list-style-type: none"> • U5a: sólido, hipoeoico, contorno irregular/lobulado, microcalcificaciones (¿CPT?) • U5b: sólido, hipoeoico, contorno irregular/lobulado, calcificación globular (¿CMT?) • U5c: vascularización intranodular irregular • U5d: más alto que ancho (AP>T) • U5e: linfadenopatía sospechosa 	<p>Muy Sospechoso entre 0.5-1cm: PAAF si:</p> <ul style="list-style-type: none"> - Ganglios linfáticos sospechosos - Extensión extratiroidea - Metástasis <p>Individualizar PAAF si:</p> <ul style="list-style-type: none"> - Edad <40 años - Factores clínicos de alto riesgo 		<p>Alto riesgo de 0.5-1cm: individualizar PAAF vs observación; PAAF si</p> <ul style="list-style-type: none"> - Lesiones subcapsulares o paratraqueales - Ganglios linfáticos sospechosos - Extensión extratiroidea - AP de RT o cáncer tiroideo familiar - Factores clínicos de alto riesgo

<p>La Guía no establece un punto de corte de tamaño nodular a partir del cual realizar la PAAF cuando estuviera indicada. En nódulos <1 cm individualizar PAAF vs observación en función de:</p> <ul style="list-style-type: none"> - Patrón ecográfico - Ganglios linfáticos sospechosos - Extensión extratiroidea - Metástasis - Factores clínicos de alto riesgo 		<p>PAAF está indicada independientemente del tamaño y del patrón ecográfico (K-TIRADS) en presencia de factores de mal pronóstico:</p> <ul style="list-style-type: none"> - Ganglios linfáticos sospechosos - Extensión extratiroidea - Metástasis <p>PAAF en K-TIRADS 4-5 se puede evitar si:</p> <ul style="list-style-type: none"> - Hª típica de nódulo degenerativo - Postablación - Tiroiditis subaguda <p>Nódulos sólidos hipoeoicos incluyen nódulos sólidos con marcada o leve hipoeogenidad.</p> <p>Características ecográficas sospechosas (CES): alguna de las siguientes: microcalcificaciones, más alto de lo ancho, margen espículado/microlobulado.</p> <p>K-TIRADS 2 (categoría benigna) incluye nódulos parcialmente quísticos con aspecto esponjiforme o artefactos en cola de cometa sin ninguna característica ecográfica sospechosa.</p>	<p>Los nódulos <0.5cm deben ser monitorizados ecográficamente en lugar de realizar PAAF, independientemente del patrón ecográfico</p>
---	--	--	--

CES (Características ecográficas sospechosas): microcalcificaciones, nódulo más alto que ancho o margen irregular espículado, microlobulado o infiltrativo

ATA-AACE: nódulos con un diámetro mayor <5 mm deben ser controlados ecográficamente, en lugar de la biopsia, independientemente de su aspecto ecográfico.

A. NÓDULOS DE MUY BAJA SOSPECHA/BENIGNOS

BTA 2014	ATA 2015	K-TIRADS 2016	AACE/ACE-AME 2016
U1 (Tiroides normal)	Benigna (quistes puros)		
U2 Benigno	Muy baja sospecha	K-TIRADS 2	Lesión de Bajo Riesgo
PAAF no recomendada*	PAAF ≥ 2 cm **	PAAF ≥ 2 cm ***	PAAF no recomendada****

* Plantean la posibilidad de realizar PAAF ante la presencia de características clínicas que aumenten el riesgo de malignidad.

** Consideran la opción de realizar PAAF en nódulos ≥ 2 cm, admitiendo la vigilancia ecográfica sin PAAF como opción igualmente válida. Recomiendan no realizar PAAF en nódulos < 2 cm.

*** Consideran la opción de realizar PAAF en nódulos espongiiformes ≥ 2 cm, admitiendo la vigilancia ecográfica sin PAAF como opción igualmente válida. Recomiendan no realizar PAAF en nódulos < 2 cm.

**** Consideran realizar PAAF SÓLO si > 2 cm e incremento de tamaño o historia de riesgo y también antes de cirugía o terapia ablativa mínimamente invasiva.

En general, consideramos como una opción adecuada **no realizar PAAF con finalidad diagnóstica** en nódulos **quísticos puros, espongiiformes clásicos y parcialmente quísticos sin componente sólido excéntrico y ausencia de signos de sospecha**, siempre que se utilicen equipos de ecografía con los requisitos de calidad necesarios, la interpretación de las características ecográficas **no dejen lugar a dudas** y el estudio se realice por personal **entrenado y especializado en ecografía tiroidea**.

La decisión de realizar o no PAAF podría verse modificada según la valoración individual de cada caso considerando factores como:

- Presencia de características clínicas asociadas con mayor riesgo de malignidad ^{4,6,7}.
 - Antecedentes familiares carcinoma de tiroides, neoplasia endocrina múltiple tipo 2 o carcinoma medular de tiroides familiar.

- Antecedentes personales de carcinoma tiroideo (hemitiroidectomía previa).
- Antecedentes de irradiación externa en infancia (p ej., radioterapia en tumores de cabeza y cuello). Exposición a radiaciones ionizantes en infancia y adolescencia.
- Captación focal en PET-TAC 18FDG identificable con un nódulo.

- Signos de sospecha en la exploración: nódulo adherido a piel o planos profundos, no desplazable con deglución, consistencia pétreo o muy aumentada (recomendamos PAAF en todos los casos)
- Presencia de signos clínicos de alarma (recomendamos PAAF en todos los casos).
- Presencia de linfadenopatía sospechosa / indeterminada asociada.
- De forma previa a la realización de técnicas ablativas mínimamente invasivas: realizar PAAF en todos los casos en los que se indique enolización, ablación con radiofrecuencia, etc...
- Presencia de imágenes equívocas que no permitan asegurar la categorización del mismo en este grupo (por ej. dificultad en la valoración del artefacto de cometa en uno o más puntos ecogénicos milimétricos que no permita descartar presencia de microcalcificaciones)

B. NÓDULOS DE BAJA SOSPECHA

BTA 2014	ATA 2015	K-TIRADS 2016	AACE/ACE-AME 2016
-	Baja sospecha	K-TIRADS 3	-
-	PAAF si ≥ 1.5 cm	PAAF si ≥ 1.5 cm	-

Asumiendo que un alto porcentaje de estos nódulos van a tener naturaleza benigna, consideramos una opción adecuada realizar vigilancia ecográfica cuando el diámetro máximo sea < 15 mm y realizar PAAF de los mismos si ≥ 15 mm.

Se asume que el tamaño menor o mayor de 15 mm no debería ser utilizado como criterio predictivo de malignidad en un nódulo, pero sí orientativo sobre la repercusión clínica que podría tener un eventual retraso en el diagnóstico de un nódulo maligno que se presentase con esta morfología frente a la morbilidad potencial asociada a procedimientos quirúrgicos motivados por resultados citológicos falsamente positivos, indeterminados o no diagnósticos en nódulos de naturaleza benigna.

Recomendamos realizar seguimiento ecográfico de todos los nódulos categorizados como baja sospecha aunque no se realice PAAF en el momento inicial.

Consideramos que podría ser una opción adecuada realizar PAAF sin esperar a que el nódulo iguale o supere 15 mm valorando circunstancias como:

- Tamaño (dificultad en establecer si alcanza o no el punto de corte).

- Presencia de características clínicas asociadas con mayor riesgo de malignidad (las descritas en las recomendaciones de nódulos de muy baja sospecha)

- Pacientes con nódulo por el que vayan a someterse a cirugía y tengan en el lóbulo contrario un nódulo de "baja sospecha" sin PAAF previa por ser < 15 mm. Si el procedimiento que se plantea es la hemitiroidectomía, recomendaríamos valorar el realizar PAAF del nódulo aunque fuese < 15 mm para asegurar la benignidad del mismo.

Los nódulos sólidos, homogéneos, iso o ligeramente hiperecoicos, sin presencia de signos de alta especificidad para malignidad y con vascularización exclusivamente periférica son considerados por BTA como U2 benignos (sin indicación para PAAF) mientras que se corresponderían con nódulos " Baja Sospecha/K-TIRADS 3" por ATA y Guía Coreana (PAAF si ≥ 15 mm):

- En nuestra experiencia, los nódulos sólidos, homogéneos, iso o ligeramente

hiperecoicos, sin presencia de signos de alta especificidad para malignidad y con vascularización exclusivamente periférica son relativamente frecuentes en la práctica clínica (por ej. frecuentes en tiroiditis crónica), pero suelen ser de diámetros inferiores a 15 mm por lo que no plantearían el dilema sobre si realizar o no la PAAF.

- En caso de nódulo de este tipo con diámetro máximo ≥ 15 mm y ante la duda de si realizar o no PAAF, consideramos que una opción razonable podría ser utilizar los criterios de la presencia o ausencia de vascularización central propuestos por la BTA y el contexto clínico, dando preferencia para la PAAF aquellos nódulos que sí la presentan y considerando la opción de vigilancia para nódulos con vascularización exclusivamente periférica, sobre todo si están en el contexto de una tiroiditis crónica.

C. NÓDULOS DE SOSPECHA INTERMEDIA

BTA 2014	ATA 2015	K-TIRADS 2016	AACE/ACE-AME 2016
U3 Indeterminado	Sospecha Intermedia	K-TIRADS 4	Riesgo Intermedio
PAAF recomendada	PAAF si ≥ 1 cm	PAAF si ≥ 1 cm	PAAF si >2 cm

- BTA 2014 considera la presencia de vascularización a nivel central o la hiperecogenicidad marcada junto con halo periférico como criterio para incluir en la categoría U3 y recomendar PAAF.
- BTA 2014 no establece un límite concreto de tamaño ≥ 1 cm para la indicación de PAAF en esta categoría. Recomienda que la decisión sobre

la realización de PAAF en nódulos <1 cm sea tomada considerando cada caso individual con la finalidad de evitar el sobrediagnóstico de casos microcarcinoma papilar sin significación clínica.

- AACE/ACE-AME 2016 incluye en la misma categoría de riesgo los nódulos isoecoicos/hiperecoicos y los ligeramente hipoecoicos SIN signos ecográficos de

Ante la ausencia de datos de extensión extratiroidea (linfadenopatía sospechosa, evidencia de extensión extracapsular, metástasis) consideramos una opción adecuada realizar vigilancia ecográfica cuando el diámetro sea $< 1\text{cm}$ y realizar PAAF de los mismos si $\geq 1\text{cm}$.

Se asume que el tamaño menor o mayor de 1cm no debería ser utilizado como criterio predictivo de malignidad en un nódulo, pero sí orientativo sobre la repercusión clínica que podría tener un eventual retraso en el diagnóstico de un nódulo maligno que se presentase con esta morfología frente a la morbilidad potencial asociada a procedimientos quirúrgicos de nódulos benignos motivados por resultados citológicos falsamente positivos, indeterminados o no diagnósticos.

Recomendamos realizar seguimiento ecográfico de todos los nódulos categorizados como sospecha intermedia aunque no se realice PAAF en el momento inicial.

alta sospecha, elevando la indicación de PAAF a tamaños superiores a 2cm .

Consideramos que podría ser una opción adecuada realizar **PAAF sin esperar a que el nódulo iguale o supere 10mm** valorando circunstancias como:

- Tamaño (dificultad en establecer el límite, sobre todo cuando no son ligeramente hipoeoicos)
- Presencia de características clínicas asociadas con mayor riesgo de malignidad (las descritas en las recomendaciones de nódulos de muy baja sospecha)
- Pacientes con nódulo por el que vayan a someterse a cirugía y tengan en el lóbulo contrario un nódulo $< 1\text{cm}$ de "sospecha intermedia" sin PAAF previa. Si el procedimiento que se plantea es la hemitiroidectomía, recomendaríamos valorar realizar PAAF del nódulo aunque fuese $< 1\text{cm}$ para asegurar la benignidad del mismo.

Recomendamos que todos los nódulos de esta categoría **sean vigilados ecográficamente aunque no se realice PAAF en el momento inicial.**

La presencia de linfadenopatías sospechosas y/o evidencia de extensión extratiroidea implicaría un alto riesgo de malignidad e indicaría realizar PAAF con independencia del tamaño y el crecimiento.

Los nódulos sólidos o parcialmente quísticos con componente sólido **no hipoeoico, pero con presencia de 1 característica de alta especificidad para malignidad** (microcalcificaciones, bordes microespiculados, más alto que ancho) no aparecen reflejados en los patrones de riesgo de BTA ni de ATA aunque se reflejen que dichas características suponen mayor riesgo de malignidad en su texto. Ambos documentos incluyen **la hipoeogenicidad del componente sólido** (bien en nódulos sólidos o bien en el componente sólido de un nódulo mixto) **como característica siempre acompañante junto con 1 o más de las características específicas de malignidad**, lo que implicaría la clasificación de los nódulos en las categorías de máximo riesgo:

- Aunque no es excesivamente frecuente, un nódulo sólido no hipoecoico puede presentarse junto a una única característica de alta especificidad para malignidad (p ej. carcinomas papilares variante foliculares encapsulados pueden aparecer como nódulos sólidos, isoecoicos, bien delimitados, incluso con halo periférico, pero con presencia de microcalcificaciones)
- La Guía coreana clasificaría este tipo de nódulos como K-TIRADS 4 (sospecha intermedia) cuando no son hipoecoicos y como K-TIRADS 5 (alta sospecha) cuando sí lo son.

- La guía de AACE/ACE/AME considera que la presencia de una única característica de alta especificidad de malignidad es suficiente para clasificar un nódulo en el patrón de alta sospecha aunque no se trate de un nódulo hipoecoico⁷.
- Creemos que la presencia clara de características de alta especificidad de malignidad en un nódulo NO hipoecoico hace recomendable considerarlo como un nódulo de alta sospecha, sobre todo si presenta 2 o más de las mismas.

D. NÓDULOS DE ALTA SOSPECHA

BTA 2014	ATA 2015	K-TIRADS 2016	AACE/ACE-AME 2016
U4 Sospechoso U5 Maligno	Alta sospecha	K-TIRADS 5	Alto Riesgo
PAAF recomendada	PAAF si ≥ 1 cm	PAAF si ≥ 1 cm	PAAF si ≥ 1 cm

- Incluimos en esta categoría los patrones BTA U4 y U5, pues sólo el U4a (sólido hipoecoico respecto a tiroides) correspondería a la categoría de Sospecha intermedia de ATA y K-TIRADS. De todos modos, no cambia la indicación de realización de PAAF.
- BTA 2014 no establece un límite concreto de tamaño ≥ 1 cm para la indicación de PAAF en esta categoría. Recomienda que la decisión sobre la realización de PAAF en nódulos sospechosos de carcinoma papilar <

1 cm sea tomada considerando cada caso individual con la finalidad de evitar el sobrediagnóstico de casos microcarcinoma papilar sin significación clínica.

- La realización de PAAF en nódulos <1cm sería electiva en función de la valoración clínica, ecográfica y preferencias personales del paciente (edad, factores clínicos de alto riesgo, localización cercana a cápsula o tráquea, presencia de adenopatías sospechosas, extensión extratiroidea, metástasis..)

Consideramos una opción adecuada realizar PAAF en todos los nódulos ≥ 10 mm

Consideramos realizar PAAF en todo nódulo < 10 mm si existe evidencia de extensión extratiroidea, metástasis y/o linfadenopatía cervical de alta sospecha asociada, independientemente del patrón ecográfico del nódulo.

Consideramos valorar PAAF vs vigilancia ecográfica estrecha en nódulos entre 5-10 mm SIN evidencia de extensión extratiroidea y/o linfadenopatía en función de los siguientes factores:

- Localización y crecimiento (PAAF recomendada si subcapsular o paratraqueal o si crecimiento > 3 mm).
- Signos clínicos de alarma: disfonía (PAAF indicada si se confirma paresia cuerda vocal).
- Edad (PAAF preferible en < 40 años).
- Situación general del paciente, riesgo anestésico y expectativa de vida (actitudes basadas en la vigilancia pueden ser preferibles en pacientes ancianos, poca expectativa o alto riesgo quirúrgico).

Consideramos vigilancia ecográfica sin realización de PAAF en nódulos < 5 mm SIN evidencia de extensión extratiroidea y/o linfadenopatía, independientemente del patrón ecográfico.

C. CITOLOGÍA TIROIDEA (PAAF)

La PAAF es el procedimiento de elección en la evaluación de los nódulos tiroideos cuando está clínicamente indicado, con demostrada validez y costoefectividad. El objetivo principal de la citología tiroidea es discernir benignidad/malignidad, y, por tanto, distinguir aquellos pacientes que se pueden beneficiar de seguimiento médico de aquellos pacientes que necesitan cirugía.

Clásicamente uno de los problemas

que ha tenido la citología tiroidea ha sido que la terminología ha variado significativamente de un centro a otro, creando confusión en algunos casos y dificultando la puesta en común de datos entre múltiples instituciones. En el momento actual las diferentes asociaciones científicas han llegado a una uniformidad en las categorías de diagnósticos citológicos. Básicamente las diferencias son semánticas. En la tabla 5 se recogen dichas clasificaciones ^{7,71,72}

• **TABLA 5.** COMPARATIVA DE LAS CLASIFICACIONES DE DIAGNÓSTICOS CITOLÓGICOS TIROIDEOS DEL CONSENSO DE LA AME ITALIANA, SISTEMA BETHESDA Y BTA.

Consenso Italiano 2014	BETHESDA 2009	BTA 2014
TIR 1: No diagnóstica TIR 1c: No diagnóstica en quiste	I: No diagnóstica I: Sólo fluido quístico	Thy 1: No diagnóstica Thy 1c: Insuficiente coloide y células foliculares en muestras de fluido quístico
TIR 2: No maligna	II: Benigno	Thy 2: No neoplásica Thy 2c: muestras quísticas con abundante coloide
TIR 3A: Lesión indeterminada de bajo riesgo	III: Atipia/Lesión folicular de significado indeterminado (AUS/FLUS)	Thy 3a: Posible neoplasia: atipia/no diagnóstica
TIR 3B: Lesión indeterminada de alto riesgo	IV: Neoplasia folicular o sospechoso de neoplasia folicular	Thy 3f: Posible neoplasia: sugestivo de neoplasia folicular
TIR 4: Sospechoso de malignidad	V: Sospechoso de malignidad	Thy 4: Sospechoso de malignidad
TIR 5: Maligno	VI: Maligno	Thy 5: Maligno

Los diagnósticos citológicos son los siguientes:

1. MUESTRA INADECUADA O INSUFICIENTE PARA ESTUDIO CITODIAGNÓSTICO (CITOLOGÍA NO DIAGNÓSTICA)

Es aquella muestra en la que no aparecen en la extensión al menos seis grupos con diez células foliculares cada uno y dispuestos en monocapa. Este diagnóstico no debe superar el 10% (excluyendo los resultados consistentes con lesión quística). El riesgo de malignidad es variable según las fuentes y se sitúa alrededor del 15% si patrón ecográfico de riesgo.

Casos particulares en este diagnóstico son:

- Muestra obtenida de lesión ecográficamente quística compuesta por hematíes, macrófagos cargados de hemosiderina, detritus celulares,

sin el número de tireocitos suficientes para la idoneidad de la misma: debe ser clasificada como "muestra inadecuada pero consistente con lesión quística" y consideradas benignas.

- Muestra insuficiente pero con atipia citológica de alta sospecha de malignidad: deben ser clasificadas como "sospechosas de malignidad"

2. BENIGNIDAD

Representa el 54-74% de los diagnósticos. El riesgo de malignidad es del 0 al 3.7%, aunque puede estar infraestimado por el porcentaje reducido de nódulos benignos que se remiten a cirugía. Los diagnósticos más probables son:

- Nódulo Benigno: Se pueden informar como nódulo coloide, bocio nodular, nódulo hiperplásico o adenomatoide, o enfermedad de Graves, según la

asociación clínica.

- Tiroiditis de Hashimoto
- Tiroiditis granulomatosa (subaguda o de Quervain)

3. ATIPIA DE SIGNIFICADO INCIERTO/LESIÓN FOLICULAR DE SIGNIFICADO INCIERTO

En general este término se usa en aquellos casos donde la celularidad del frotis (células foliculares, linfocitos u otras) poseen atipia arquitectural o nuclear, pero insuficiente para clasificarlas como sospechosa de neoplasia folicular o sospechosa de malignidad. Esta categoría diagnóstica presenta elevada discrepancia interobservador por lo cual es importante disponer de casuística local. Representa entre 2-18% de los diagnósticos. El riesgo de malignidad es muy variable en función del estudio consultado, siendo el riesgo medio de un 16%, con rango entre 1-48%. Es superior si la atipia es celular con respecto a la atipia arquitectural. Por ello es importante conocer el riesgo de malignidad a nivel local, con objeto de orientar la actitud a seguir.

4. NEOPLASIA FOLICULAR O FOLICULAR TIPO CÉLULAS DE HÜRTHLE/SOSPECHOSO DE NEOPLASIA FOLICULAR O FOLICULAR TIPO CÉLULAS DE HÜRTHLE

El riesgo de malignidad en esta categoría es del 15-30%, siendo la frecuencia de este diagnóstico del 1-25%. Estos frotis se describen como proliferación de células foliculares exclusivamente o en su gran mayoría

con cambios oxifílicos, es decir células de Hürthle, con escaso o ausencia de coloide.

5. SOSPECHOSO DE MALIGNIDAD

Se tratan de aquellos frotis con características de malignidad, por el contexto con una gran sospecha, pero los hallazgos no son suficientes para concluir un diagnóstico. Representa entre el 2.5-5% de los diagnósticos, siendo el riesgo de malignidad del 60-75%. Subtipos:

- Sospechoso para carcinoma papilar
- Sospechoso para carcinoma medular
- Sospechoso de linfoma

6. CRITERIOS DIAGNÓSTICOS DE MALIGNIDAD

Representa el 4-5.4% de los diagnósticos, siendo el riesgo de malignidad superior al 95%.

- Carcinoma papilar
- Carcinoma medular
- Carcinoma pobremente diferenciado
- Carcinoma indiferenciado (anaplásico)
- Metástasis de otros tumores

“ACTITUD CLÍNICA. SEGUIMIENTO”

El manejo clínico del nódulo tiroideo se fundamenta en los datos clínicos, el patrón ecográfico y el resultado citológico en los casos en los que esté indicado realización de la PAAF^{4,6-8}. El diagnóstico citológico implica un diferente riesgo de malignidad, por lo que la recomendación clínica según el

resultado citológico es diferente.

En la tabla 6 se sintetiza la actitud a seguir:

• **TABLA 6.** ACTITUD CLÍNICA EN FUNCIÓN DEL DIAGNÓSTICO CITOLÓGICO.

Bethesda 2009	Riesgo malignidad (%)	Manejo clínico
1. No diagnóstica	0-10	Repetir PAAF
2. Benigno	0-3	Seguimiento clínico
3. Atipia/lesión folicular de significado incierto	5-15	Correlacionar clínicamente: <ul style="list-style-type: none"> • Repetir PAAF en la mayoría de los casos • Lobectomía quirúrgica en caso de características clínicas y/o ecográficas de malignidad
4. Neoplasia folicular/ sospechoso para neoplasia folicular	15-30	Lobectomía quirúrgica
5. Sospechoso para malignidad	60-75	Tiroidectomía total o lobectomía quirúrgica
6. Maligno	97-99	Tiroidectomía total

1. CITOLOGÍA NO DIAGNÓSTICA

En los nódulos con este resultado citológico se debe repetir la PAAF en el curso aproximado de 3-6 meses, con control ecográfico y a ser posible con comprobación in situ de la idoneidad de la muestra. Este periodo de espera es relativo. Se recomienda demora de al menos 1 mes para evitar interferencias por cambios inducidos por la punción, pero si la sospecha clínica y/o ecográfica es elevada la PAAF puede ser repetida sin demora. A la inversa, en nódulos de bajo riesgo clínico y ecográfico se puede adoptar actitud conservadora con control ecográfico sin repetir PAAF de entrada.

Más del 50% de las repunciones son diagnósticas, sobre todo en nódulos sólidos o con componente quístico <50%. En el supuesto de recibir un segundo resultado no diagnóstico la actitud a seguir debe sustentarse

en criterios ecográficos y clínicos. Es posible plantear biopsia ecoguiada con aguja gruesa en nódulos con resultado no diagnóstico repetido, sobre todo si son sólidos.

a) Nódulo SIN patrón ecográfico de alta sospecha: Seguimiento ecográfico. En algunos casos se puede plantear cirugía diagnóstica.

b) Nódulo CON patrón ecográfico de alta sospecha o CON factores clínicos de elevado riesgo para malignidad o CON crecimiento ecográfico significativo: Cirugía diagnóstica.

2. CITOLOGÍA BENIGNA

Uno de los principales problemas que existe hoy día en las consultas de endocrinología es el seguimiento del bocio nodular y multinodular con estudio citológico benigno, pues se convierte en una patología crónica que requiere un notable esfuerzo clínico y de gestión.

La historia natural de los nódulos benignos no está clara, y así lo refleja la literatura. Mientras que en alguna serie la mayoría de los nódulos palpables reducen su tamaño y el 38% desaparecen espontáneamente, en otras series el 35% de los nódulos crecen, el 24% desaparecen o disminuyen de tamaño y en el 12% aparecen nuevas lesiones. En algunas series se llega a describir crecimientos mayores del 15% en volumen en hasta el 89% de los nódulos (en especial en los nódulos sólidos)⁷³⁻⁷⁵.

Un nódulo tiroideo debe ser seguido a corto-medio plazo por el riesgo de aumento de tamaño y porque la sensibilidad de la citología para la detección del carcinoma de tiroides no es del 100%, y la tasa de falsos negativos en nódulos inicialmente clasificados como benignos puede alcanzar hasta un 5%. Sin embargo, la realización de la PAAF con control ecográfico ha reducido dicha tasa.

A la hora de planificar el seguimiento es fundamental el patrón de sospecha ecográfica que presente el nódulo :

A) NÓDULO CON PATRÓN ECOGRÁFICO DE ALTA SOSPECHA:

Control ecográfico **y repetición de PAAF** en 6-12 meses.

B) NÓDULO CON PATRÓN ECOGRÁFICO DE MODERADA Y BAJA SOSPECHA:

Control ecográfico en 12-24 meses.

a. Si el nódulo permanece estable en tamaño y características no es necesaria realizar nueva PAAF y se

podría aumentar el intervalo para la siguiente revisión ecográfica entre 2 y 3 años, siempre que en este período de tiempo no se objetiven cambios clínicos que justifiquen reevaluación.

b. En caso de crecimiento del nódulo (crecimiento superior a un 50% en volumen nodular o a de un 20% en al menos dos dimensiones del nódulo, mínimo de 2mm) debe realizarse una nueva PAAF.

c. Repetir la PAAF en caso de aparición de signos ecográficos sospechosos

C) NÓDULO CON PATRÓN ECOGRÁFICO DE MUY BAJA SOSPECHA:

La utilidad del seguimiento ecográfico es cuestionable, y en el caso de realizarlo debe plantearse a partir de los 24 meses de la valoración inicial.

Aquellos nódulos que permanezcan estables en dos o más evaluaciones consecutivas, puede ampliarse el intervalo de control a cada 2-3 años, y si en el curso de 5 años el nódulo no se ha modificado sustancialmente, puede ser reevaluado cada 3-5 años. Por otra parte, en aquellos nódulos de mayor tamaño o con características ecográficas de sospecha, el intervalo de reevaluación debe ser menor que con nódulos de menor tamaño y sin características de malignidad.

Los nódulos a los que durante su seguimiento se les ha realizado una **segunda PAAF** ecoguiada con resultado benigno no precisan supervisión ecográfica específica por el riesgo de malignidad, pues es prácticamente nulo. Podrían necesitar control ecográfico

de tamaño nódulos voluminosos potencialmente sintomáticos. Aquellos nódulos asintomáticos con patrón ecográfico de bajo o muy bajo riesgo y dos citologías benignas no precisan seguimiento rutinario.

3. ATIPIA DE SIGNIFICADO INDETERMINADO/LESIÓN FOLICULAR DE SIGNIFICADO INDETERMINADO

Dada la variabilidad de frecuencia y riesgo de esta categoría diagnóstica es importante disponer de casuística local. La actitud a seguir ante este diagnóstico va a depender de los factores clínicos y el riesgo ecográfico, siendo en general razonable repetir la PAAF con guía ecográfica, aunque la utilidad de dicha repetición está sujeta a controversia. En caso de que la PAAF repetida no aclare el diagnóstico, o existan factores clínicos o ecográficos de alta sospecha o bien el tamaño nodular sea superior a 3-4 cm debe recomendarse cirugía diagnóstica. A modo sintético, tras una PAAF con este resultado:

a) Nódulo CON patrón ecográfico de alta sospecha: Cirugía diagnóstica (lobectomía con istmectomía; valorar tiroidectomía total si coexistencia de nódulos contralaterales)

b) Nódulo SIN patrón ecográfico de alta sospecha pero CON factores clínicos de riesgo, TAMAÑO nodular >3-4 cm o PREFERENCIA del paciente:

Cirugía diagnóstica (lobectomía con istmectomía; valorar tiroidectomía total si coexistencia de nódulos contralaterales)

c) Resto de casos: Observación con ecografía con/sin repetición de PAAF.

4. NEOPLASIA FOLICULAR, SOSPECHOSO DE NEOPLASIA FOLICULAR

En general, se recomienda cirugía diagnóstica (lobectomía con istmectomía; valorar tiroidectomía total si coexistencia de nódulos contralaterales)

5. SOSPECHOSO DE MALIGNIDAD

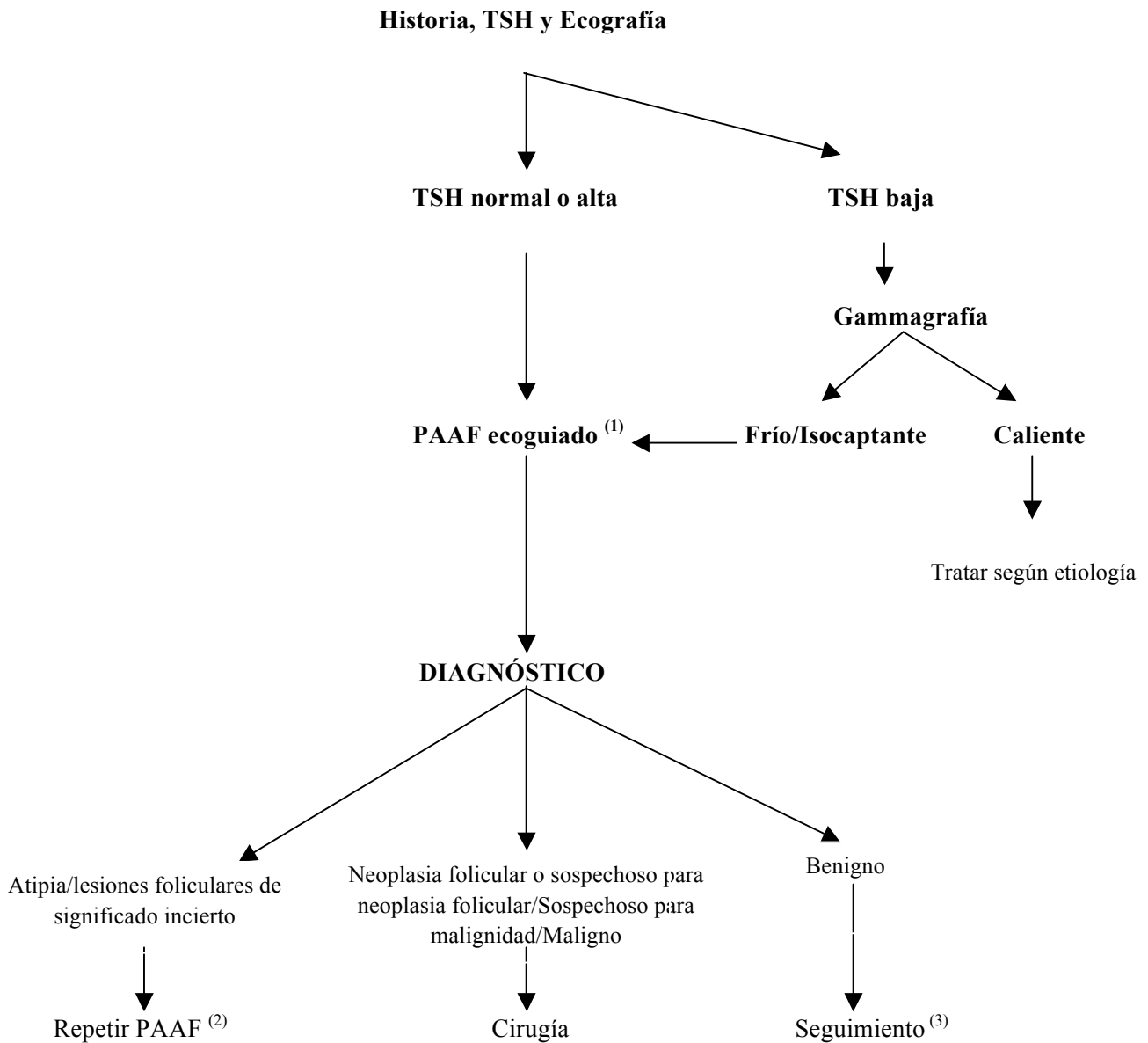
Se recomienda cirugía diagnóstica (tiroidectomía total o casi total). La realización de biopsia intraoperatoria puede ayudar en la decisión de la extensión quirúrgica.

6. CITOLOGÍA DIAGNÓSTICA DE MALIGNIDAD

Se recomienda la terapia adecuada en función del tipo de tumor. En caso de carcinoma papilar o medular tratamiento quirúrgico, en general tiroidectomía total.

En el algoritmo 1 se sintetiza el proceso diagnóstico de la patología nodular tiroidea y la actitud clínica subsiguiente.

Algoritmo para la evaluación y tratamiento del nódulo tiroideo ≥ 1 cm



⁽¹⁾ Ver indicaciones en el texto sobre realización de PAAF.

⁽²⁾ Lobectomía quirúrgica en caso de características clínicas y ecográficas de malignidad (ver texto).

⁽³⁾ Control ecográfico a 6-18 meses, 2/3 años o 3/5 años (ver texto).

7. SEGUIMIENTO DE LOS NÓDULOS SIN CRITERIO INICIAL DE PAAF

- a) PATRÓN ECOGRÁFICO DE ALTA SOSPECHA EN NÓDULO <1cm:
Control ecográfico en 6-12 meses.
- b) PATRÓN ECOGRÁFICO DE MODERADA SOSPECHA EN NÓDULO <1cm:
Control ecográfico en 12-24 meses.
- c) PATRÓN ECOGRÁFICO DE BAJA SOSPECHA EN NÓDULO <1.5 cm:
Control ecográfico en 12-24 meses.
- d) PATRÓN ECOGRÁFICO DE MUY BAJA SOSPECHA EN NÓDULO:
 - a. <1 cm: no vigilar
 - b. 1-2 cm: no vigilar o control ecográfico en >24 meses. Para la guía BTA la vigilancia de estos nódulos es innecesaria, salvo factores clínicos de alto riesgo.

CRITERIOS DE CIRUGÍA

Apesar de que la mayoría de los nódulos tiroideos son benignos, en ocasiones la cirugía es indicada por crecimiento nodular progresivo, tamaño nodular y/o tiroideo, síntomas compresivos o por preferencia del paciente. En otros casos, el tratamiento quirúrgico es mandatorio, fundamentalmente por hallazgo de malignidad o sospecha de ella.

Uno de los aspectos más importantes en la cirugía de tiroides es que sea realizada por un cirujano bien entrenado en el procedimiento, que tenga una práctica activa en la cirugía tiroidea y que haya realizado un importante número de tiroidectomías con una baja frecuencia

de complicaciones. De hecho, existe una fuerte asociación entre el número de tiroidectomías realizadas y los resultados obtenidos. Así, los datos demuestran que los cirujanos que realizan más de 30 cirugías tiroideas anuales tienen mejores resultados que los cirujanos que realizan menos de este número, y los cirujanos que realizan al menos 100 cirugías de tiroides por año obtienen los mejores resultados⁷⁶.

Respecto a las complicaciones de la cirugía tiroidea, un cirujano experto en cirugía tiroidea debería presentar tasas de hipocalcemia permanente <2%, y de daño permanente del nervio laríngeo recurrente <1%. La frecuencia de la hemorragia que requiera reoperación debería ser del 0,3%-0,7% y la mortalidad debería oscilar entre 1:10.000 y 5:1.000.000⁷⁷⁻⁷⁹.

En las siguientes líneas resumimos los criterios quirúrgicos para los nódulos tiroideos^{80,81}.

1. CRITERIOS CITOLÓGICOS

La actitud a seguir en función del resultado citológico se ha abordado en el apartado de la PAAF. Básicamente tienen indicación quirúrgica los nódulos con citología maligna, sospechosa de malignidad, neoplasia folicular/ sospechosa de neoplasia folicular, y determinados casos de citologías con atipia o lesión folicular de significado indeterminado. Los nódulos con citología repetidamente no diagnóstica y con signos ecográficos y/o clínicos de alto riesgo tienen indicación de cirugía

diagnóstica. Se detalla a continuación la extensión quirúrgica aconsejada:

- **ATIPIA O LESIÓN FOLICULAR DE SIGNIFICADO INDETERMINADO:**

- En el caso de indicar cirugía diagnóstica se aconseja hemitiroidectomía con/sin istmectomía, sobre todo si se trata de un nódulo solitario.
- En casos de nodularidad bilateral, se podría plantear tiroidectomía total para evitar crecimiento futuro de nódulos en el lado contralateral.
- Individualizar extensión quirúrgica si patrón ecográfico o factores clínicos de alto riesgo.

- **NEOPLASIA FOLICULAR/SOSPECHOSO NEOPLASIA FOLICULAR**

- Se aconseja cirugía diagnóstica mediante hemitiroidectomía con/sin istmectomía, sobre todo si se trata de un nódulo solitario.
- En casos de nodularidad bilateral, se podría plantear tiroidectomía total para evitar crecimiento futuro de nódulos en el lado contralateral.

- Individualizar extensión quirúrgica si patrón ecográfico o factores clínicos de alto riesgo.

- **NÓDULO SOSPECHOSO DE MALIGNIDAD:**

Se recomienda realizar tiroidectomía total. Podría realizarse hemitiroidectomía en caso de nódulo único < 1 cm de diámetro, sin adenopatías asociados ni factores de riesgo asociados.

- **NÓDULO MALIGNO**

(Carcinoma papilar o medular):

Se recomienda realizar tiroidectomía total.

2. CRITERIOS DE TAMAÑO

- Bocio benigno voluminoso (grado 2-3) y/o de crecimiento intratorácico: Se recomienda realizar tiroidectomía total, supeditado a la existencia de síntomas (disfagia, disnea, atragantamiento), inquietud o motivación estética.
- Nódulo benigno >3-4 cm: El criterio de tamaño nodular es cada vez menos utilizado para la indicación de cirugía, dada la precisión diagnóstica de la PAAF, si bien hay que individualizar según la situación clínica y las características ecográficas. En caso de considerar necesaria la cirugía se recomienda realizar hemitiroidectomía (en el caso de nodularidad bilateral se podría plantear tiroidectomía total para evitar crecimiento futuro de nódulos en el lado contralateral).
- Crecimiento progresivo de un nódulo benigno: La recomendación de cirugía se suele producir cuando una nueva PAAF tenga resultado de no benignidad, o el crecimiento suponga molestias, intranquilidad o cancerofobia. En caso de considerar necesaria la cirugía se recomienda realizar hemitiroidectomía (en el caso de nodularidad bilateral se podría plantear tiroidectomía total para evitar crecimiento futuro de nódulos en el lado contralateral).

3. OTROS CRITERIOS

- Síntomas compresivos (disfagia, disfonía, disnea) bien documentados: se recomienda realizar tiroidectomía total.
- Preferencia estética o cancerofobia: se recomienda realizar tiroidectomía total.

BIBLIOGRAFÍA

1. Gharib H, Papini E. Thyroid nodules: clinical importance, assessment, and treatment. *Endocrinol Metab Clin North Am* 2007;36(3):707-735.
2. Kamran SC, Marqusee E, Kim MI, Frates MC, Ritner J, Peters H, Benson CB, Doubilet PM, Cibas ES, Barletta J, Cho N, Gawande A, Ruan D, Moore FD Jr, Pou K, Larsen PR, Alexander EK. Thyroid nodule size and prediction of cancer. *J Clin Endocrinol Metab* 2013;98(2):564-70.
3. Yassa L, Cibas ES, Benson CB, Frates MC, Doubilet PM, Gawande AA, Moore FD Jr, Kim BW, Nosé V, Marqusee E, Larsen PR, Alexander EK. Long-term assessment of a multidisciplinary approach to thyroid nodule diagnostic evaluation. *Cancer* 2007;111:508-16.
4. Perros P, Boelaert K, Colley S, Evans C, Evans RM, Gerrard Ba G, Gilbert J, et al. British Thyroid Association. Guidelines for the management of thyroid cancer. *Clin Endocrinol (Oxf)*. 2014; 81 Suppl 1:1-122.
5. Lee YH, Baek JH, Jung SL, Kwak JY, Kim JH, Shin JH, Korean Society of Thyroid Radiology (KSThR), Korean Society of Radiology. Ultrasound-Guided Fine Needle Aspiration of Thyroid Nodules: A Consensus Statement by the Korean Society of Thyroid Radiology. *Korean J Radiol*. 2015 Mar-Apr;16(2):391-401.
6. Haugen Bryan R., Alexander Erik K., Bible Keith C., Doherty Gerard M., Mandel Susan J., Nikiforov Yuri E., Pacini Furio, Randolph Gregory W., Sawka Anna M., Schlumberger Martin, Schuff Kathryn G., Sherman Steven I., Sosa Julie Ann, Steward David L., Tuttle R. Michael, and Wartofsky Leonard. 2015 American Thyroid Association Management Guidelines for Adult Patients with Thyroid Nodules and Differentiated Thyroid Cancer: The American Thyroid Association Guidelines Task Force on Thyroid Nodules and Differentiated Thyroid Cancer. *Thyroid*. January 2016, 26(1): 1-133.
7. Gharib H, Papini E, Garber JR, Duick DS, Harrell RM, Hegedüs L, Paschke R, Valcavi R, Vitti P; AACE/ACE/AME Task Force on Thyroid Nodules. American association of clinical endocrinologists, american college of endocrinology, and associazione medici endocrinologi medical guidelines for clinical practice for the diagnosis and management of thyroid nodules - 2016 update. *Endocr Pract* 2016 May;22(5):622-3.
8. Shin JH, Baek JH, Chung J, Ha EJ, Kim JH, Lee YH, Lim HK, Moon WJ, Na DG, Park JS, Choi YJ, Hahn SY, Jeon SJ, Jung SL, Kim DW, Kim EK, Kwak JY, Lee CY, Lee HJ, Lee JH, Lee JH, Lee KH, Park SW, Sung JY, Korean Society of Thyroid Radiology (KSThR) and Korean Society of Radiology.

Ultrasonography Diagnosis and Imaging - Based Management of Thyroid Nodules: Revised Korean Society of Thyroid Radiology Consensus Statement and Recommendations. Korean J Radiol. 2016 May Jun;17(3):370-395.

9.

Gestión de listas de espera en el Sistema Nacional de Salud. Una breve aproximación a su análisis. Disponible en:http://www.falternativas.org/content/download/18364/502558/version/3/file/LAB_174.pdf

10.

Tofe Povedano S, Argüelles Jiménez I, Garcia Fernandez H, Quevedo Juanals J, Díaz Medina S, Serra Soler G, et al. Incorporación de la ecografía y la punción de tiroides a la actividad de endocrinología en una consulta de alta resolución. Endocrinol Nutr 2010;57:43-8.

11.

Sebastián-Ochoa N, Fernandez-Garcia JC, Mancha Doblaz I, Sebastián-Ochoa A, FernandezGarciaD, OrtegaJimenez MV, Gallego Domínguez E, Tinahones Madueño F. Experiencia clínica en una consulta de alta resolución de nódulo tiroideo. Endocrinol Nutr 2011:409-15.

12.

Castells I, Pardo N, Videla S, Giménez G, Llargues E, Simó O, Recasens MA, Guirao X, Mira X, Serrano A, Sanmartí A. Impacto asistencial tras la introducción de la ecografía tiroidea en una unidad monográfica de atención al nódulo tiroideo. Endocrinol Nutr 2013;60(2):53-59.

13.

Hegedüs L. Clinical practice. The thyroid nodule. N Engl J Med 2004;351(17):1764-71.

14.

Vander JB, Gaston EA, Dawber TR. The significance of nontoxic thyroid nodules. Ann Intern Med 1968;69:537-40.

15.

Wang C, Crapo LM. The epidemiology of thyroid disease and implications for screening. Endocrinol Metab Clin North Am 1997;26(1):189-218.

16.

Burguera B, Gharib H. Thyroid incidentalomas. Prevalence, diagnosis, significance, and management. Endocrinol Metab Clin North Am 2000;29(1):187-203.

17.

Yeung MJ, Serpell JW. Management of the solitary thyroid nodule. Oncologist 2008;13(2): 105-12.

18.

Carroll BA. Asymptomatic thyroid nodules: incidental sonographic detection. AJR Am J Roentgenol 1982; 138(3):499-501.

19.

Brander A, Viikinkoski P, Nickels J, Kivisaari L. Thyroid gland: US screening in a random adult population. Radiology 1991; 181(3):683-7.

20.

Ezzat S, Sarti DA, Cain DR, Braunstein GD. Thyroid incidentalomas. Prevalence by palpation and ultrasonography. Arch Intern Med 1994; 154(16):1838-40.

21.

Tan GH, Gharib H. Thyroid incidentalomas: management approaches to nonpalpable nodules discovered incidentally on thyroid imaging. Ann Intern Med 1997;126:226-31.

- 22.** Filetti S, Durante C, Torlontano M. Nonsurgical approaches to the management of thyroid nodules. *Nat Clin Pract Endocrinol Metab* 2006;2(7):384-94.
- 23.** Instituto Nacional de Estadística (INE), disponible en www.ine.es (Accedido el 18 de Febrero de 2013).
- 24.** Hagag P, Strauss S, Weiss M. Role of ultrasound-guided fine-needle aspiration biopsy in evaluation of nonpalpable thyroid nodules. *Thyroid* 1998;8 (11):989-95.
- 25.** Papini E, Guglielmi R, Bianchini A, Crescenzi A, Taccogna S, Nardi F, Panunzi C, Rinaldi R, Toscano V, Pacella CM. Risk of malignancy in nonpalpable thyroid nodules: predictive value of ultrasound and color-Doppler features. *J Clin Endocrinol Metab* 2002;87(5):1941-6.
- 26.** Leidig-Bruckner G, Cichorowski G, Sattler P, Bruckner T, Sattler B. Evaluation of thyroid nodules--combined use of (99m)Tc-methylisobutyl nitrile scintigraphy and aspiration cytology to assess risk of malignancy and stratify patients for surgical or nonsurgical therapy--a retrospective cohort study. *Clin Endocrinol (Oxf)*. 2012 May;76(5):749-58.
- 27.** Bertagna F, Treglia G, Piccardo A, Giubbini R. Diagnostic and clinical significance of F-18-FDG-PET/CT thyroid incidentalomas. *J Clin Endocrinol Metab* 2012;97(11):3866-75.
- 28.** Loh KC. Familial nonmedullary thyroid carcinoma: a meta-review of case series. *Thyroid* 1997;7(1):107-13.
- 29.** Brander A, Viikinkoski P, Tuuhea J, Voutilainen L, Kivisaari L. Clinical versus ultrasound examination of the thyroid gland in common clinical practice. *J Clin Ultrasound* 1992; 20(1):37-42.
- 30.** Schneider AB, Bekerman C, Leland J, Rosengarten J, Hyun H, Collins B, Shore-Freedman E, Gierlowski TC. Thyroid nodules in the follow-up of irradiated individuals: comparison of thyroid ultrasound with scanning and palpation. *J Clin Endocrinol Metab* 1997;82(12):4020-7.
- 31.** Garber JR. Thyroid nodules 2006: managing what has been known for over 50 years. *Hormones (Athens)* 2006;5(3):179-86.
- 32.** Baloch Z, Carayon P, Conte-Devolx B, Demers LM, Feldt-Rasmussen U, Henry JF, LiVosli VA, Niccoli-Sire P, John R, Ruf J, Smyth PP, Spencer CA, Stockigt JR; Guidelines Committee, National Academy of Clinical Biochemistry. Laboratory medicine practice guidelines. Laboratory support for the diagnosis and monitoring of thyroid disease. *Thyroid* 2003; 13(1):3-126.
- 33.** Repplinger D, Bargren A, Zhang YW, Adler JT, Haymart M, Chen H. Is

Hashimoto's thyroiditis a risk factor for papillary thyroid cancer? *J Surg Res* 2008;150(1):49-52.

34.

Jankovic B, Le KT, Hershman JM. Hashimoto's Thyroiditis and Papillary Thyroid Carcinoma: Is There a Correlation? *J Clin Endocrinol Metab* 2013;98(2):474-82.

35.

Boelaert K, Horacek J, Holder RL, Watkinson JC, Sheppard MC, Franklyn JA. Serum thyrotropin concentration as a novel predictor of malignancy in thyroid nodules investigated by fine-needle aspiration. *J Clin Endocrinol Metab* 2006;91:4295-301.

36.

Aghini-Lombardi F, Antonangeli L, Martino E, Vitti P, Maccherini D, Leoli F, Rago T, Grasso L, Valeriano R, Balestrieri A, Pinchera A. The spectrum of thyroid disorders in an iodine-deficient community: the Pescopagano survey. *J Clin Endocrinol Metab* 1999;84(2):561-6.

37.

Hegedüs L, Bonnema SJ, Bennedbaek FN. Management of simple nodular goiter: current status and future perspectives. *Endocr Rev* 2003;24(1):102-32.

38.

Castro MR, Gharib H. Continuing controversies in the management of thyroid nodules. *Ann Intern Med* 2005;142(11):926-31.

39.

Cohen R, Campos JM, Salaün C, Heshmati HM, Kraimps JL, Proye C, Sarfati E, Henry JF, Niccoli-Sire P, Modigliani E. Preoperative calcitonin levels are predictive of tumor size and postoperative calcitonin normalization in medullary thyroid carcinoma. Groupe d'Etudes des Tumeurs a Calcitonine (GETC). *J Clin Endocrinol Metab* 2000;85(2):919-22.

40.

Kotzmann H, Schmidt A, Scheuba C, Kaserer K, Watschinger B, Söregi G, Niederle B, Vierhapper H. Basal calcitonin levels and the response to pentagastrin stimulation in patients after kidney transplantation or on chronic hemodialysis as indicators of medullary carcinoma. *Thyroid* 1999;9(9):943-7.

41.

Zagorianakou P, Malamou-Mitsi V, Zagorianakou N, Stefanou D, Tsatsoulis A, Agnantis NJ. The role of fine-needle aspiration biopsy in the management of patients with thyroid nodules. *In Vivo* 2005;19(3):605-9.

42.

Horvit PK, Gagel RF. The goitrous patient with an elevated serum calcitonin--what to do? *J Clin Endocrinol Metab* 1997;82(2):335-7.

43.

Pacini F, Fontanelli M, Fugazzola L, Elisei R, Romei C, Di Coscio G, Miccoli P, Pinchera A. Routine measurement

of serum calcitonin in nodular thyroid diseases allows the preoperative diagnosis of unsuspected sporadic medullary thyroid carcinoma. *J Clin Endocrinol Metab* 1994;78(4):826-9.

44.

Niccoli P, Wion-Barbot N, Caron P, Henry JF, de Micco C, Saint Andre JP, Bigorgne JC, Modigliani E, Conte-Devolx B. Interest of routine measurement of serum calcitonin: study in a large series of thyroidectomized patients. The French Medullary Study Group. *J Clin Endocrinol Metab* 1997;82(2):338-41.

45.

Erdoğan MF, Güllü S, Başkal N, Uysal AR, Kamel N, Erdoğan G. Omeprazole: calcitonin stimulation test for the diagnosis follow-up and family screening in medullary thyroid carcinoma. *J Clin Endocrinol Metab* 1997;82(3):897-9.

46.

Diazzi C, Madeo B, Taliani E, Zirilli L, Romano S, Granata AR, De Santis MC, Simoni M, Cioni K, Carani C, Rochira V 2013 The diagnostic value of calcitonin measurement in wash-out fluid from fine-needle aspiration of thyroid nodules in the diagnosis of medullary thyroid cancer. *Endocr Pract* 19:769-779.

47.

Brandi ML, Gagel RF, Angeli A, Bilezikian JP, Beck-Peccoz P, Bordi C, Conte-Devolx B, Falchetti A, Gheri RG, Libroia A, Lips CJ, Lombardi G, Mannelli M, Pacini F, Ponder BA, Raue F, Skogseid B, Tamburrano G, Thakker

RV, Thompson NW, Tomassetti P, Tonelli F, Wells SA Jr, Marx SJ. Guidelines for diagnosis and therapy of MEN type 1 and type 2. *J Clin Endocrinol Metab* 2001;86:5658-5671.

48.

Daniels GH. Screening for medullary thyroid carcinoma with serum calcitonin measurements in patients with thyroid nodules in the United States and Canada. *Thyroid* 2011;21(11):1199-207.

49.

Gómez Sáez JM. Diagnostic usefulness of tumor markers in the thyroid cytological samples extracted by fine-needle aspiration biopsy. *Endocr Metab Immune Disord Drug Targets*, 2010;10(1):47-56.

50.

Alexander EK, Kennedy GC, Baloch ZW, Cibas ES, Chudova D, Diggans J, Friedman L, Kloos RT, LiVolsi VA, Mandel SJ, Raab SS, Rosai J, Steward DL, Walsh PS, Wilde JI, Zeiger MA, Lanman RB, Haugen BR. Preoperative diagnosis of benign thyroid nodules with indeterminate cytology. *N Engl J Med* 2012;367(8):705-15.

51.

Vriens D, de Wilt JH, van der Wilt GJ, Netea-Maier RT, Oyen WJ, de Geus-Oei LF. The role of [18F]-2-fluoro-2-deoxy-d-glucose-positron emission tomography in thyroid nodules with indeterminate fine-needle aspiration biopsy: systematic review and meta-analysis of the literature. *Cancer* 2011;117(20):4582-94.

52.

Kang KW, Kim SK, Kang HS, Lee ES, Sim JS, Lee IG, Jeong SY, Kim SW. Prevalence and risk of cancer of focal thyroid incidentaloma identified by 18F-fluorodeoxyglucose positron emission tomography for metastasis evaluation and cancer screening in healthy subjects. *J Clin Endocrinol Metab* 2003;88(9):4100-4.

53.

Boeckmann J, Bartel T, Siegel E, Bodenner D, Stack BC Jr. Can the pathology of a thyroid nodule be determined by positron emission tomography uptake? *Otolaryngol Head Neck Surg* 2012;146(6):906-12.

54.

Lees WR, Vahl SP, Watson LR, Russell RC. The role of ultrasound scanning in the diagnosis of thyroid swellings. *Br J Surg* 1978;56(10):681-4.

55.

Marqusee E, Benson CB, Frates MC, Doubilet PM, Larsen PR, Cibas ES, Mandel SJ. Usefulness of ultrasonography in the management of nodular thyroid disease. *Ann Intern Med* 2000;133(9):696-700.

56.

Gogel BM, Ferry KM, Livingston SA, McCarty TM, Kuhn JA. The effect of surgical office-based thyroid ultrasound on clinical decision making. *Proc (Bayl Univ Med Cent)* 2000; 13(3):207-9.

57.

Tan GH, Gharib H, Reading CC Solitary thyroid nodule. Comparison between palpation and ultrasonography. *Arch Intern Med* 1995;155(22):2418-23.

58.

Frates MC, Benson CB, Charboneau JW, Cibas ES, Clark OH, Coleman BG, Cronan JJ, Doubilet PM, Evans DB, Goellner JR, Hay ID, Hertzberg BS, Intenzo CM, Jeffrey RB, Langer JE, Larsen PR, Mandel SJ, Middleton WD, Reading CC, Sherman SI, Tessler FN; Society of Radiologists in Ultrasound. Management of thyroid nodules detected at US: Society of Radiologists in Ultrasound consensus conference statement. *Radiology*, 2005;237(3):794-800.

59.

Mandel SJ. Diagnostic use of ultrasonography in patients with nodular thyroid disease. *Endocr Pract*, 2004;10(3):246-52.

60.

Horvath E, Majlis S, Rossi R, Franco C, Niedmann JP, Castro A, et al. An ultrasonogram reporting system for thyroid nodules stratifying cancer risk for clinical management. *J Clin Endocrinol Metab* 2009; 94: 1748-51.

61.

Martín et al. Documento de consenso sobre la utilización y requerimientos técnicos de la ecografía tiroidea en los servicios de endocrinología y nutrición. SEEN 2016. Pag 2

62.

Moon WJ, Jung SL, Lee JH, Na DG, Baek JH, Lee YH, Kim J, Kim HS, Byun JS, Lee DH 2008 Benign and malignant thyroid nodules: US differentiation-multicenter retrospective study. *Radiology* 247:762-770.

- 63.** Sofferman RA. Practical Concepts of Ultrasound. In *Ultrasound of the Thyroid and Parathyroid Glands*. Sofferman RA, Ahuja AT (eds.). Springer 2012; 21-33.
- 64.** Campanella P, Ianni F, Rota CA, Corsello SM, Pontecorvi A. Quantification of cancer risk of each clinical and ultrasonographic suspicious feature of thyroid nodules: a systematic review and meta-analysis. *Eur J Endocrinol* 2014; 170:R203-11.
- 65.** Rago T, Vitti P. Diagnostic role of ultrasound and elastosonography in nodular goiter. *Best Pract Res Clin Endocrinol Metab* 2014; 28:519-29.
- 66.** Cappelli C, Castellano M, Pirola I, et al. Thyroid nodule shape suggests malignancy. *Eur J Endocrinol*. 2006;155:27-31
- 67.** Frasoldati A, Valcavi R. Challenges in neck ultrasonography: lymphadenopathy and parathyroid glands. *Endocr Pract* 2004; 10:261-268.
- 68.** Leenhardt L, Erdogan MF, Hegedus L, Mandel SJ, Paschke R, Rago T, Russ G. 2013 European thyroid association guidelines for cervical ultrasound scan and ultrasound-guided techniques in the postoperative management of patients with thyroid cancer. *Eur Thyroid J*. 2013 Sep;2(3):147-59.
- 69.** Kwak JY, Han KH, Yoon JH, Moon HJ, Son EJ, Park SH et al. Thyroid imaging reporting and data system for US features of nodules: a step in establishing better stratification of cancer risk. *Radiology* 2011; 260:892-9.
- 70.** Fernández J. Clasificación TIRADS de los nódulos tiroideos en base a una escala de puntuación modificada con respecto a los criterios ecográficos de malignidad. *Revista Argentina de Radiología*. Volume 78, Issue 3, 2014:138-148.
- 71.** Cibas ES, Ali SZ. The Bethesda System for Reporting Thyroid Cytopathology. *Thyroid* 2009;19(11):1159-1165.
- 72.** Guidelines for the management of thyroid cancer. Second edition. British Thyroid Association/Royal College of Physicians. Disponible en: http://www.british-thyroid-association.org/news/Docs/Thyroid_cancer_guidelines_2007.pdf
- 73.** Kuma K, Matsuzuka F, Yokozawa T, Miyauchi A, Sugawara M. Fate of untreated benign thyroid nodules: results of long-term follow-up. *World J Surg* 1994;18(4):495-8.
- 74.** Brander AE, Viikinkoski VP, Nickels JI, Kivisaari LM. Importance of thyroid abnormalities detected at US screening: a 5 years follow up. *Radiology* 2000;215:801-806

75.

Alexander EK, Hurwitz S, Heering JP, Benson CB, Frates MC, Doubilet PM, Cibas ES, Larsen PR, Marqusee E. Natural history of benign solid and cystic thyroid nodules. *Ann Intern Med* 2003;138:315-318.

76.

Sosa JA, Bowman HM, Tielsch JM, Powe NR, Gordon TA, Udelsman R. The importance of surgeon experience for clinical and economic outcomes from thyroidectomy. *Ann Surg* 1998;228:320-330.

77.

Röher HD, Goretzki PE, Hellmann P, Witte J. Complications in thyroid surgery. Incidence and therapy. *Chirurg* 1999;70:999-1010.

78.

Abbas G, Dubner S, Heller KS. Re-operation for bleeding after thyroidectomy and parathyroidectomy. *Head Neck* 2001;23:544-546.

79.

Jenkins K, Baker AB. Consent and anaesthetic risk. *Anaesthesia* 2003;58:962-984.

80.

Aslam R, Steward D. Surgical management of thyroid disease. *Otolaryngol Clin North Am* 2010;43(2):273-83.

81.

Chukudebelu O, Dias A, Timon C. Changing trends in thyroidectomy. *Ir Med J* 2012;105(6):167-9



www.saedyn.es