Reunión de casos clínicos Carlos Santos

ANTEQUERA **2016**

saedyn
Sociedad Andaluza de
Endocrinología, Diabetes y Nutrición

Reunión de casos clínicos Carlos Santos

ANTEQUERA **2016**

ISBN 978-84-617-6135-7

saedyn
Sociedad Andaluza de
Endocrinología, Diabetes y Nutrición

Índice

Casos 01-10

01 GESTACIÓN EN PACIENTE CON CARCINOMA MEDULAR DE TIROIDES ESTADIO IV 9
Sánchez B, López C, Gavilán I, Tamayo J, Rivero D, Barcala J, Mateo I, Vílchez FJ, Aguilar M

02 SÍNDROME PARANEOPLÁSICO EN CARCINOMA ADRENOCORTICAL: A PROPÓSITO DE UN CASO 13
Contreras Bolívar V, Omiste Romero A, González Romero S, Sánchez Torralvo FJ, Morillas Jiménez V, González Molero I, Gonzalo Marín M, Almaraz Almaraz MC, Olveira Fuster G, Tinahones Madueño F

03 A PROPÓSITO DEL SÍNDROME DE STIFF 19
Bautista Recio C, Tomé Fernández-Ladreda M, González Duarte D

04 NÓDULO ABSCESIFICADO DE TIROIDES 23
González Duarte D, Bautista Recio C, Tomé Fernández-Ladreda M

05 SÍNDROME DE INTESTINO CORTO SEVERO: ENFERMEDAD INFLAMATORIA INTESTINAL EN LA CIRUGÍA BARIÁTRICA 26
Herrera-Martínez AD, Molina Puerta MJ, Bahamondes Opazo R, Barrera Martín A, Rebollo Román A, Calañas Continente A, Manzano García G, Gálvez Moreno MA

06 FALLO INTESTINAL MULTIFACTORIAL.¿ES LA NUTRICIÓN PARENTERAL DOMICILIARIA LA ÚNICA SOLUCIÓN? 30
Sánchez Torralvo FJ, Domínguez López M, Morillas Jiménez V, Contreras Bolívar V, Nagib Raya R, Abuín Fernández J, Doulatram- Gamgaram VK, Vallejo Mora R, Gonzalo Marín M, Olveira Fuster G

07 ADRENARQUIA PREMATURA, ¿Y SI NO ES UN DÉFICIT DE 23-HIDROXILASA? 36
Cornejo Pareja IM, Martín Tejedor BM, Díaz Perdigones CM, Molina Vega M, Hernández García C, Martínez Aedo MJ, López Siguero JP

08 ¿SINDROME DE HAIR-AN Y CIRUGIA BARIÁTRICA?: A PROPÓSITO DE UN CASO CLÍNICO 41
Manzanares Córdova R, Jiménez Jiménez MJ, Hayón Ponce M, Fernández Soto ML

09 UNA COMPLICACIÓN ATÍPICA DEL HIPERALDOSTERONISMO PRIMARIO. CUANDO LOS ALGORITMOS NO AYUDAN. 46
Florencio Ojeda L, Arana C, Oliva Rodríguez R, Hernando Jiménez V, Sevillano M, Tous Romero MC, Prados Gallardo A, De La Prada Álvarez FJ, Martín Hernández T

10 RESPUESTA TRIFÁSICA DE LIBERACIÓN DE HORMONA ANTIDIURÉTICA 50
Abuín Fernández J, González Molero I, Sánchez Torralvo FJ, Contreras Bolívar V, Nagib Raya R, González Marín M, Doulatram Gamgaram VK, Jiménez Morillas V, Olveira Fuster GM

Casos 11-20

11 RECIDIVA DE HIPERTIRODISIMO AUTOINMUNE TRAS TIROIDECTOMÍA TOTAL 57
Cózar M, Guerrero R, Gómez E, Ariadel D, Gallego C, Dueñas S, Remón P, Soto A

12 NIÑA DE 12 AÑOS VIRILIZADA 62
Vera Pacheco L, Novo Rodríguez C, Ávila Rubio V, Meoro Avilés A, Del Peso Gilsanz C, Gallego García MT, Navarro Blaya F, López López E

13 GONADOBLASTOMA asociado a SÍNDROME DE SWYER 67
Arana C, Tous Romero MC, Hernando Jiménez V, Florencio Ojeda L, Sevillano M, Pavón S, Martín Hernández T

14 MALABSORCIÓN SECUNDARIA A DIARREA SECRETORA ¿UN TUMOR NEUROENDOCRINO MÁS? 72
Gallego C, Serrano P, Dueñas S, Gómez E, Ariadel D, Remón P, Cózar M, Pereira JL, García-Luna PP

15 DISFUNCIÓN HIPOFISARIA EN PACIENTE TRATADO CON IPILIMUMAB 78
Romero Porcel JA, Fernández Peña JI, Martínez de Pinillos Gordillo G, Cuellar Lloclla EA, García Pérez F, García de Quirós JM, Fernández López ID

16 SÍNDROME DE HUESO HAMBRIENTO POR DENOSUMAB 82
Doulatram Gamgaram VK, Morillas Jiménez V, Abuín Fernández J, Gonzalo Marín M, Sánchez Torralvo F, Contreras Bolivar V, Nagib Raya R, Ropero G, Olveira Fuster G

17 CARCINOMA SUPRARRENAL PRODUCTOR DE CORTISOL, ANDRÓGENOS Y ESTRÓGENOS: A PROPÓSITO DE UN CASO Y REVISIÓN DE LA LITERATURA. 88
Sevillano Jiménez M, Oliva Rodríguez R, Arana Molina C, Hernando Jiménez V, Florencio Ojeda L, Tous Romero MC, Martín Hernández T

18 DIABETES MAL CONTROLADA, ¿INCUMPLIMIENTO TERAPEÚTICO? 92
Barrera Martín A, Moreno Moreno P, Bahamondes Opazo R, Herrera Martínez AD, Rebollo Román Á, Palomares Ortega R, Gálvez Moreno MÁ

19 EMBARAZO Y PATOLOGÍA HIPOFISARIA 98
Rebollo Román Á, Padillo Cuenca JC, Moreno Moreno P, Bahamondes Opazo R, Herrera Martínez A, Barrera Martín A, Gálvez Moreno MA

20 SIN ALTERNATIVAS DE TRATAMIENTO. A PROPÓSITO DE UN CASO DE ACROMEGALIA 102
Ariadel D, Venegas E, Dios E, Gómez E, Roldan F, Martín I, Cárdenas E, Ariel K, Soto A

Casos 21-30

21 PACIENTE GESTANTE CON HOMOCISTINURIA CLÁSICA 109
Contreras Bolívar V, Gonzalo Marín M, Abuin Fernández J, González Molero I, Morillas Jiménez V, Doulatram Gangaram V, Olveira Fuster G, Tinahones Madueño F

22 HIPERCALCEMIA PERSISTENTE DE ETIOLOGÍA NO FILIADA. 117
Medina Rivero D, Mateo Gavira I, Vílchez López FJ, Tamayo Serrato J, Aguilar Diosdado M

23 AUMENTO BRUSCO Y ASIMÉTRICO DEL TAMAÑO TIROIDEO EN PACIENTE CON ANTECEDENTES DE TIRODITIS LINFOCITARIA CRÓNICA DE LARGA DURACIÓN 120
Cuéllar Lloclla EA, Martínez de Pinillos Gordillo G, Fernández Peña I, García Pérez F, Romero Porcel A, Carretero Marín C, García de Quirós Muñoz JM, Cózar León MV

24 HIPOPITUITARISMO EN AUSENCIA DE PRUEBAS DE IMAGEN ALTERADAS 125
María Díaz Perdigones CM, López Medina JA, Hernández García C, Molina-Vega M, Cornejo-Pareja I, Muñoz Garach A, Macha Doblas I, Tinahones Madueño F

25 INCIDENTALOMA ADRENAL DE DIAGNÓSTICO INCIERTO 130
Carretero Marín C, Martínez de Pinillos Gordillo G, Fernández Peña I, Cuéllar Lloclla A, García Pérez F, Romero Porcel JA, García de Quirós Muñoz JM, Cózar León MV

26 HIPERANDROGENISMO EN UNA MUJER POSMENOPÁUSICA 134
Ávila Rubio V, Novo Rodríguez C, Vera Pacheco L

27 TIROIDITIS LINFOCITARIA CRONICA CON COMPORTAMIENTO AGRESIVO 139
Morillas, V, Sánchez FJ, Doulatram V, Abuin J, Nagib R, Contreras V, Esteva I, Almaraz MC

28 SÍNDROME DE INSULINORRESISTENCIA TIPO A SECUNDARIO A MUTACIÓN DEL GEN RECEPTOR DE INSULINA 145
García Pérez F, Leiva Gea I, Cuéllar Lloclla EA, Romero Porcel A, Carretero Marín C, López-Siguero JP

29 MUTACIÓN C252W DE LA GLUCOKINASA NO DESCRITA PREVIAMENTE. 151
Barcala Espla J, Larrán Escandón L, Mateo Gavira I, Vilchez López FJ, López Tinoco C, Aguilar Diosdado M

30 UN BUEN IMITADOR DEL CANCER MEDULAR DE TIROIDES 156
Dueñas Disotuar S, Romero LLuch A, Gallego Casado C, Remón Ruiz P, Cozar Dueñas M, Navarro González E

Casos 31-41

31 HIPOPARATIROIDISMO Y MALABSORCIÓN, ¿COINCIDENCIA Ó CAPRICHO INMUNOLÓGICO? 163
Moreno Martínez M, De Damas Medina M, Serrano Quero M, Álvarez O'Dogerthy A, Tenorio Jiménez C, Gutiérrez Alcántara C, Moreno Carazo A

32 EFICACIA DEL RITUXIMAB EN EL TRATAMIENTO DE UNA PACIENTE CON RESISTENCIA A LA INSULINA TIPO B 167
Herrera Montes I, Quesada Charneco M, Torres Vela E

33 INSULINOMA: UNA HISTORIA DE HIPOGLUCEMIAS 173
Hernández García C, Picón César MJ, Roca Rodríguez M, Díaz Perdigones C, Molina Vega M, Cornejo Pareja I, López Medina JA, Tinahones Madueño F

34 CUANDO LA HIPERCALCEMIA NOS LLEVA POR EL CAMINO EQUIVOCADO 177
De Damas Medina M, Moreno Martínez M, Serrano Quero M, Álvarez O´Dogherty A, Moreno Carazo A, Sánchez Malo C, Santiago Fernández P, Gutiérrez Alcántara C

35 TRAS LOS SIGNOS DE HIPERANDROGENISMO 181
Molina Vega M, Maraver Selfa S, Díaz Perdigones C, Hernández García C, Cornejo Pareja I, Mancha Doblas I, Tinahones Madueño F

36 UNA CAUSA INFRECUENTE DE ACIDOSIS LÁCTICA 185
Hernando Jiménez V, Oliva Rodríguez R, Tous Romero M, Arana Molina C, García García C, Florencio Ojeda L, Sevillano Jiménez M, Martín Hernández T

37 DIABETES Y ESTEROIDES: ¿SIEMPRE ENEMIGOS? 190
Remón Ruiz PJ, Martínez Brocca MA, Gómez Liebana E, Ariadel Cobo D, Dueñas S, Gallego Casado C, Cozar Dueñas M, Guerrero R, Soto A

38 HIPERCALCEMIA TUMORAL POR SECRECIÓN ECTÓPICA DE CALCITRIOL: UN RETO DIAGNÓSTICO Y TERAPÉUTICO. 196
Tomé Fernández-Ladreda M, Alarcón Manoja E, Bautista Recio C, González Duarte D

39 VARON 57 AÑOS CON LETARGIA, VÓMITOS, DOLOR EN MIEMBROS INFERIORES Y SÍNDROME CONSTITUCIONAL A ESTUDIO. 201
Novo Rodriguez C, Hayón Ponce M, Ávila Rubio V, Vera Pacheco L, Muñoz Torres M, Torres Vela E

40 HIPOCALCEMIA MULTIFACTORIAL; A PROPÓSITO DE UN CASO 208
Escobar-Sevilla J, Contreras-Bolívar V, Cantero Nieto L, Esteva Fernández D, López de La Torre Casares M

41 LA IMPORTANCIA DE UN DIAGNÓSTICO CORRECTO EN DIABETES. 213
Tamayo Serrato J, Sanchez Lechuga B, Ojeda Schuldt MB, Vilchez López FJ, Aguilar Diosdado M

Casos

01-10

01 GESTACIÓN EN PACIENTE CON CARCINOMA MEDULAR DE TIROIDES ESTADIO IV

Sánchez B
López C
Gavilán I
Tamayo J
Rivero D
Barcala J
Mateo I
Vílchez FJ
Aguilar M

Hospital Universitario Puerta del Mar, Cádiz

INTRODUCCIÓN

El Carcinoma Medular de Tiroides (CMT) es un tumor maligno poco frecuente (3-5% de todos los cánceres tiroideos), originado en las células C. Suele presentarse de forma esporádica, aunque en un 25% lo hacen siguiendo un patrón hereditario en el contexto de un CMT familiar o de una neoplasia endocrina múltiple tipo 2 (NEM 2), la cual se asocia a distintas mutaciones del proto-oncogen RET. Es una neoplasia relativamente agresiva, ya que a pesar de su lenta progresión, al momento del diagnóstico un 50% presentan metástasis linfáticas y hasta un 15% a distancia. La terapia de primera línea es la cirugía. Existen nuevos tratamientos disponibles que tienen como diana los receptores tirosin-kinasa, entre ellos, el vandetanib y el cabozantinib (1). Muy poco hay publicado acerca de este tumor en la gestación, el impacto de esta es desconocido sobre el propio tumor, con indicación de cirugía durante la gestación en casos de enfermedad avanzada (2). Presentamos un caso inédito de una paciente diagnosticada de CMT con gestación posterior exitosa.

CASO CLÍNICO

Presentamos el caso de una mujer de 29 años, sin reacciones alérgicas medicamentosas conocidas, hábitos tóxicos ni antecedentes personales ni familiares de interés. Presenta un nódulo tiroideo en lóbulo derecho diagnosticado en 2008 de forma incidental, con crecimiento progresivo desde entonces, sin referir clínica de disfunción tiroidea ni molestias compresivas locales. En ecografía tiroidea de control de Junio/2013, el nódulo presenta un tamaño de 64x56x37mm, sin disfagia, disfonía ni clínica de disfunción tiroidea. A la exploración, se palpa un nódulo en LTD de unos 6x4mm, no adherido a planos profundos, móvil y consistencia semiblanda. El resto de la exploración cervical fue normal, sin adenopatías cervicales palpables. Se realiza PAAF de nódulo del LTD, con resultado compatible con carcinoma medular de tiroides (CMT). Como parte del estudio de extensión, se constata una calcitonina > 1000pg/ml, un CEA 608.2ng/ml y en TAC de abdomen se evidencia la presencia de múltiples

LOES hepáticas hipervasculares que afectan a ambos lóbulos hepáticos, con un diámetro máximo de hasta 2 cm en el lóbulo hepático izquierdo. Los hallazgos analíticos mostraban normofunción tiroidea con TSH 2.35mcUI/ml y FT3 2.67pg/ml, Ac anti-TPO <5UI/ml y antiTG 16.1UI/ml.

Es intervenida en Septiembre/2013 mediante tiroidectomía total y linfadenectomía grupo VI y cervical derecha (IIA, III, IV y V) con biopsia compatible con CMT de lóbulo tiroideo derecho y metástasis linfáticas. La RM hepática confirmó la presencia de LOEs sugestivas de metástasis hipervasculares; además existían lesiones óseas en primer arco costal detectadas mediante PET-TAC, que no se llegan a confirmar con la gammagrafía ósea. Se realiza estudio genético, con resultado negativo para MEN2 o Carcinoma medular de tiroides familiar.

Tras la cirugía, se realiza una nueva determinación de los niveles de calcitonina (918pg/ml) y CEA (166ng/ml) y control de las lesiones metastásicas hepáticas que permanecen estables en los estudios de imagen. En este momento, la paciente permanece casi asintomática, refiriendo únicamente dolor costal derecho, de características inflamatorias que cede tras la administración de AINEs, así como cervicalgia lateral derecha, desde la intervención sin haber cambiado en cuanto a su intensidad. Se vuelve a realizar gammagrafía ósea, sin evidenciarse lesiones claras costales. A pesar de esta situación estable, en los controles periódicos de niveles de calcitonina, se evidencia un aumento de los mismos (627pg/ml, previamente 322), por lo que dada la presencia de lesiones hepáticas múltiples con duplicación de los valores de calcitonina en menos de 6 meses, se solicita tratamiento con inhibidores de tirosinkinasa (ITK). Al cabo de unos meses y en espera de iniciar tratamiento con ITK, la paciente presenta gestación no programada, decidiendo continuar a pesar de explicar los riesgos del embarazo en la progresión de su enfermedad y la imposibilidad de finalización de gestación una vez avanzada. Durante la gestación, en seguimiento en la Consulta de Alto riesgo de Embarazo, se elevan los niveles de calcitonina (1500pg/ml), con niveles de CEA y lesiones hepáticas estables (en ecografía abdominal de control), finalizando a término la gestación mediante parto eutócico, sin complicaciones importantes para la madre ni para el recién nacido. Tras el parto, la paciente ha continuado asintomática desde el punto de vista clínico, con niveles de calcitonina en 611pg/ml, pendiente en este momento de estudios de imagen de control.

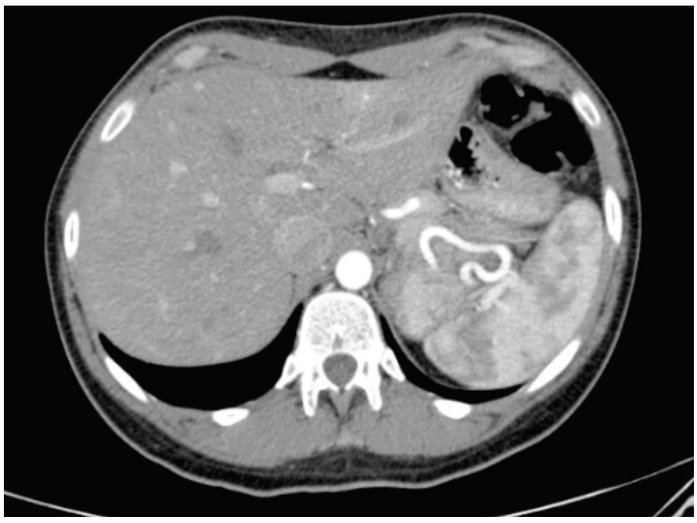

Corte transversal de TAC abdominal. Múltiples LOES hepáticas en ambos lóbulos.

DISCUSIÓN

Presentamos el caso de una paciente diagnosticada de CMT estadio IV, a la espera de recibir tratamiento con ITK, con gestación no programada pero exitosa. Pocos son los datos en la literatura en cuanto al manejo del cáncer de tiroides durante la gestación, y aún menos los referentes al CMT. Se sabe que el Carcinoma Diferenciado de Tiroides (CDT) es la segunda neoplasia más frecuente durante el embarazo, sin que exista una clara asociación entre un peor pronóstico en las

pacientes embarazadas, con respecto a las que no lo están (3). En cuanto al tratamiento del CDT, se recomienda realizar tiroidectomía durante el 2° trimestre en aquellas pacientes con evidencia de enfermedad avanzada o rápida progresión, y posponerlo hasta después del parto en aquellas con enfermedad controlada. Sin embargo, no existen datos en cuanto al impacto de la gestación sobre el carcinoma medular de tiroides, recomendándose cirugía en presencia de tumor primario de gran tamaño o metástasis nodulares linfáticas (2). Un artículo publicado hace ya algunos años, establecía el segundo trimestre también, como el momento adecuado para realizar la cirugía del CMT en una mujer diagnosticada durante la gestación (4). Las guías clínicas hacen mención en cuanto al consejo genético y tratamiento en los casos de mujeres con deseo de gestación o ya embarazadas con feocromocitomas, como parte del MEN tipo 2, sin llegar a clarificar que hacer en los casos de CMT (5). Característicamente este tipo de tumores secretan calcitonina y CEA, siendo la primera, la más sensible y especifica como marcador útil para el estadiaje, enfermedad residual y seguimiento de los pacientes a largo plazo. Después de la primera cirugía, más del 50% de los pacientes mantienen niveles de calcitonina elevada, como ocurre en nuestra paciente, siendo sugestivos de metástasis a distancia cuando se encuentran por encima de 150 pg/ml. Son herramientas importantes para establecer la curación o recidiva, la velocidad en la que las concentraciones de calcitonina y CEA se duplican (tiempo de duplicado) después de la operación quirúrgica, de modo que un tiempo de duplicado menor de 2 años está asociado con un mal pronóstico (6). En nuestro caso clínico, el hecho de que los tiempos de duplicado tras la cirugía aumentaran en un periodo de 6 meses, y a pesar de que las pruebas de imagen no evidenciaran progresión de las lesiones, se decidió realizar un intento terapéutico con terapias sistémicas, que no llegó a iniciarse pues la paciente quedó embarazada. El pronóstico de este tipo de tumores, depende sobre todo del estadio al momento del diagnóstico, siendo la supervivencia a 5 años en aquellos con metástasis a distancia del 40%. La edad también es otro factor pronóstico importante, pacientes con menos de 40 años presentan una supervivencia a 5 años del 95%, al contrario, que los pacientes más mayores en los que la supervivencia disminuye hasta el 65% (1). A pesar de todo esto, parece que nuestra paciente se ha mantenido estable durante la gestación sin evidencia de progresión de la enfermedad y sin afectación para el recién nacido.

CONCLUSIÓN

El CMT es una enfermedad rara. El abordaje terapéutico es complicado y poco esperanzador, a pesar de las nuevas dianas de tratamiento con ITK.

Presentamos el caso de una paciente con CMT avanzado, pendiente de inicio de tratamiento con ITK que lleva a cabo gestación, siendo los resultados satisfactorios para la madre y el hijo.

No existe ningún caso publicado en la literatura de éstas características.

BIBLIOGRAFÍA

[1] GALOFRÉA JC, SANTAMARÍA SANDÍ J, CAPDEVILAC J, NAVARRO GONZÁLEZ E, ZAFÓN LLOPISE C, RAMÓN Y CAJAL ASENSIO T, GÓMEZ SÁEZ JM, JIMÉNEZ-FONSECA P, RIESCO EIZAGUIRRE G, GRANDE E. *Consensus on the management of advanced medullary thyroid carcinoma on behalf of the Working Group of Thyroid Cancer of the Spanish Society of Endocrinology (SEEN) and the Spanish Task Force Group for Orphanand Infrequent Tumors (GETHI).* Endocrinol. Nutr. 2015; 62 (4): e37-e46.

[2] STAGNARO-GREEN A, ABALOVICH M, ALEXANDER E, AZIZI F, MESTMAN J, NEGRO R, NIXON A, PEARCE EN, SOLDIN OP, SULLIVAN S, WIERSINGA W. *Guidelines of the American Thyroid Association for the diagnosis and management of thyroid disease during pregnancy and postpartum Thyroid.* 2011 Oct; 21(10):1081-125.

[3] ALVES GV, SANTIN AP, FURLANETTO TW. *Prognosis of thyroid cancer related to pregnancy: a systematic review.* J Thyroid Res. 2011.

[4] WALSHE P, SEABERG RM, YEHUDA M, FREEMAN J. *Management of Medullary Carcinoma of the Thyroid during Pregnancy in a Patient with an Intron Substitution. Case report. J Otolaryngol Head Neck Surg.* 2008 Apr; 37 (2): E39-41.

[5] SAMUEL A WELLS JR, SYLVIA L ASA, HENNING DRALLE, ROSSELLA ELISEI, DOUGLAS B, EVANS, ROBERT F GAGEL, NANCY LEE, ANDREAS MACHENS, JEFFREY F MOLEY, FURIO PACINI, FRIEDHELM RAUE, KARIN FRANK-RAUE, BRUCE ROBINSON, M SARA ROSENTHAL, MASSIMO SANTORO, MARTIN SCHLUMBERGER, MANISHA SHAH, STEVEN G WAGUESPACK. *Revised American Thyroid Association Guidelines for the Management of Medullary Thyroid Carcinoma.* Thyroid. 2015 Jun; 25 (6): 567-610.

[6] DUNTAS LH. *Clinical comments related to medullary thyroid cancer diagnosis and management.* Thyroid Research 2013, 6 (Suppl 1):S6.

02 SÍNDROME PARANEOPLÁSICO EN CARCINOMA ADRENOCORTICAL: A PROPÓSITO DE UN CASO

Contreras Bolívar V[1]
Omiste Romero. A[1]
González Romero. S[1]
Sánchez Torralvo FJ[1]
Morillas Jiménez. V[1]
González Molero. I[1]
Gonzalo Marín. M[1]
Almaraz Almaraz. MC[1]
Olveira Fuster. G[1]
Tinahones Madueño F[1,2].

1.- Hospital Regional Universitario de Málaga.
2.- Hospital Virgen de la Victoria de Málaga.

CASO CLÍNICO

Varón de 54 años, ex-fumador, obeso severo, posible HTA, con AF: madre TEP y hermana carcinoma de mama.

Acude a Urgencias por dolor abdominal, vómitos, deposiciones diarreicas y distermia de 10 días. Consulta a los pocos días por dolor y frialdad en MII, realizándose angioTC con obstrucción de AFC izquierda, absceso en FID (apendicitis) y masa suprarrenal de 9 cm. Se realiza trombectomía y drenaje del absceso percutáneo. Durante el ingreso empeoramiento de la lesión de FID, con celulitis y salida de material fecaloideo; un TC de abdomen muestra nuevas alteraciones de perfusión en bazo, riñón derecho y trombosis de mesentérica superior. Discreta hiperglucemia controlada con dosis bajas de insulina. Posteriormente el paciente presenta íleo paralítico, pautándose nutrición parenteral.

En meses previos astenia, no síndrome constitucional, tensión arterial no superior a 150/90 mmHg, polidpisia subjetiva con poliuria. No datos clínicos de funcionalidad de la masa adrenal, salvo hipopotasemia. A la exploración obesidad abdominal, no estigmas de Cushing, lipomastia; no signos de endocarditis y sin alteraciones relevantes en la exploración abdominal, salvo dolor en fosa iliaca derecha con área de celulitis, sin irritación peritoneal.

En la analítica de sangre encontramos leucocitosis con neutrofilia, hipopotasemia de 2,83 mEq/l, proteínas totales 5,27 g/dl, albúmina 1,79 g/dl, alcalosis metabólica. aldosterona 24 ng/dl, ARP no determinada en las condiciones apropiadas, ACTH 21,3 pg/ml (5-52), cortisol 54,67 mcg/dl (10-26), 17-OH-Progesterona 5,01 ng/ml (<200), DHEAs 4613 ng/ml (443-3310), FSH 0,19 mcUI/ml (1.5-12.4), LH 0,25 mcUI/ml (1.8-8.6), prolactina 23,98 ng/ml (2-25), estradiol (E2) 284,2 pg/ml (10-50), testosterona total 3,78 ng/ml (3-10). En analítica de orina: metanefrina 486 mcg/24 horas (20-302), nor-

metanefrina 796 mcg/24 horas (30-527), metoxitiramina 239 mcg/24 horas (103-434), cortisol libre 211,1 mcg/24 horas. Así, nuestro paciente presentaba niveles elevados de estrógenos, que provocan frenación de gonadotrofinas; presentaba asimismo niveles discretamente elevados de metanefrinas, que en una segunda determinación fueron normales.

En nuevo TC de abdomen: absceso de 9 cm en FID (probable apendicitis con apendicolito) y masa suprarrenal izquierda de densidad 48 UH, redondeada, de bordes bien definidos, de 86x81x74 mm, con moderada captación en fase portal y lavado en fase tardía próximo al 50%; otra lesión nodular de 15 mm adrenal izquierda sugerente de adenoma.

Se completa el estudio descartándose endocarditis.

Se realiza PET-TC-FDG: incremento metabólico coincidente con masa suprarrenal izquierda sugestiva de patología tumoral, sin enfermedad macroscópica maligna a otros niveles.

La principal sospecha diagnóstica: carcinoma adrenal + isquemia arterial múltiple + absceso en FID por apendicitis complicada.

Tras estabilización de comorbilidades se realiza adrenalectomía izquierda abierta, confirmándose el diagnóstico de carcinoma; con estudio anatomo-patológico con descripción macroscópica: masa suprarrenal de 10x8,5x6,5 cm y peso de 320 g, bien delimitada, de aspecto sólido con áreas de hemorragia. La descripción microscópica indica que la masa suprarrenal estaba constituida por una colección de células irregulares, algunas bizarras, con elevado índice mitótico (>5/50 CGA), de citoplasma eosinofílico denso (en el 75-80% del total del tumor), con áreas de necrosis y sin invasión vascular (márgenes libres); con inmunohistoquímica: Vimentina, melan A, sinaptofisina e inhibina-alfa: positivas, Bcl-2, citoqueratina (7 y 20), CEA, glypican y cromogranina: negativas, Ki67: 2-9% Modified Weiss criteria: 6 (2x mitotic rate criterion+ 2x clear cytoplasm criterion + abnormal mitoses+ necrosis+ capsular invasion (score 3 o more suggests malignancy).

En el seguimiento el paciente se encuentra bien, las analíticas con metabolitos adrenales son normales, niveles de estradiol aproximados a 50 pg/mL, test de Synacthen dentro de normalidad; no ha presentado recidiva local ni lesiones a distancia.

DISCUSIÓN

EPIDEMIOLOGÍA

La incidencia anual del carcinoma adrenocortical es 0.7-2 casos nuevos/millón de habitantes, siendo más frecuente en mujeres (1.5-2.5:1). Sigue una distribución bimodal, con un pico en la infancia y otro pico en la cuarta-quinta década de la vida. En el sur de Brasil la incidencia es superior: 3.4-4.2/millón de niños, estando en relación con una mutación germinal en el gen supresor TP53.[2,3] La mayoría de los casos son esporádicos; sin embargo, en ocasiones puede formar parte de síndromes hereditarios: síndrome de Li-Fraumeni, síndrome de Beckwith-Wiedeman, neoplasia endocrina múltiple tipo 2 (MEN 2), hiperplasia adrenal congénita, poliposis colónica familiar y mutaciones de la B-catenina.[1,2,4]

PRESENTACIÓN CLÍNICA

El 40-60% de los pacientes con carcinoma adrenocortical presentan signos y síntomas de hipersecreción esteroidea adrenal. El síndrome de Cushing de rápida evolución con o sin virilización es la forma de presentación más frecuente. En mujeres, la hipersecreción de andrógenos se presenta como hirsutismo, alopecia de distribución androgénica y oligomenorrea de reciente aparición. Los tumores secretores de estrógenos son menos frecuentes (5-10% de los varones), pero si se presentan son prácticamente patognomónicos de carcinoma adrenocortical; estos tumores conllevan la apari-

ción de ginecomastia y atrofia testicular. Es raro encontrar carcinomas productores de aldosterona, presentándose con hipertensión arterial e hipokalemia. Los pacientes con carcinoma adrenocortical no funcionante (30% de los casos), presentan sintomatología secundaria al efecto masa como molestias abdominales inespecíficas: náuseas, vómitos, dispepsia; o dolor dorsal. En el momento del diagnóstico, los carcinomas adrenocorticales suelen ser tumores grandes, promedio de 10-13 cm de diámetro. En un 20-30% se presenta como hallazgo incidental. Es poco frecuente el síndrome constitucional como forma de presentación. Es extremadamente raro el síndrome paraneoplásico en el carcinoma adrenocortical, encontrándose con mayor frecuencia los fenómenos isquémicos asociados a feocromocitoma.[2,5]

DIAGNÓSTICO

a.-EVALUACIÓN HORMONAL

Se ha de valorar la posible hipersecreción hormonal, no sólo por el diagnóstico, si no porque también nos orienta sobre el origen del tumor, pudiendo generar sospecha de malignidad de la lesión, nos puede ser de utilidad en el seguimiento ya que las hormonas esteroideas nos servirán de marcadores y, por último, valorar la necesidad postquirúrgica de sustitución con hidrocortisona.[1,5,6]

Por tanto, debemos realizar una evaluación hormonal completa contemplando el eje glucocorticoideo, los esteroides sexuales y precursores, y la función mineralcorticoidea. Se ha descartar siempre el exceso de catecolaminas (Tabla 1).1,[2,3,4,5,6]

EVALUACIÓN HORMONAL
1.- Exceso de Glucocorticoides (al menos 3 de los 4 siguientes test)
Test de supresión con Dexametasona (1 mg a las 23.00 horas)
Cortisol libre urinario (orina de 24 horas)
Cortisol basal (suero)
ACTH basal (plasma)
2.- Esteroides sexuales y precursores.
DHEAs (suero)
17-OH-Progesterona (suero)
Androstendiona (suero)
Testosterona (suero)
17-B-Estradiol (suero, solamente en varones o mujeres postmenopáusicas).
FSH y LH (la frenación se asocia a exceso de producción de E2 o Testosterona).
3.- Exceso Mineralcorticoideo
Potasio (suero)
Ratio aldosterona/renina (solamente en pacientes con HTA o hipokalemia)
4.- Exceso de catecolaminas
Normetanefrina, metanefrina y metoxitiramina (plasma u orina)
TÉCNICAS DE IMÁGEN
1.- TC o RM de abdomen y TC de tórax
2.- PET-FDG (opcional)

Tabla 1. Estudio del carcinoma adrenocortical

b.-IMAGEN

Podemos evaluar las lesiones adrenales mediante tomografía computerizada (TC) o mediante resonancia magnética (RM), siendo el gold estándar la TC.

En el caso del carcinoma adrenocortical, el tamaño de la lesión suele ser superior a 4 cm de diámetro, lo cual nos orienta hacia características malignas, tratándose de un importante marcador pronós-

tico. Suele ser heterogénea, con varías densidades y de bordes irregulares, generalmente unilateral. En cuanto a la atenuación, suele tener más de 10 Unidades Hounsfield -HU- (incluso más de 25 HU). Generalmente, está muy vascularizado y presenta un aclarado inferior al 50% en 10 minutos. En la RM, se muestra hiperintenso en relación al parénquima hepático en T2, es frecuente encontrar áreas de necrosis, hemorragias y calcificaciones y crecimiento rápido (más de 2 cm/año).[7]

El PET-FDG puede ser de gran utilidad en la confirmación de malignidad, pero no distingue carcinoma adrenocortical de feocromocitoma maligno, metástasis o linfoma. También es de utilidad en el estadiaje y en la evaluación de la recurrencia local.[2,7]

La biopsia con aguja fina en la sospecha de carcinoma adrenocortical casi nunca está justificada debido a la posibilidad de diseminación, en ocasiones no pudiendose confirmar malignidad y está totalmente contraindicada si se sospecha feocromocitoma.[1]

c.- ANATOMÍA PATOLÓGICA

Los únicos criterios definitivos de malignidad en el carcinoma adrenocortical son la presencia de metástasis a distancia o la presencia de invasión local. En ausencia de estos hallazgos, se utiliza el sistema histopatológico de Weiss caracterizado por los siguientes criterios: índice mitótico (>5 mitosis/50 campos de gran aumento), mitosis anormales, 25% o inferior de células claras, necrosis e invasión capsular y vascular. La sumatoria de puntos orienta hacia la benignidad o malignidad de la lesión; una puntuación igual o superior a 3 puntos nos orienta a malignidad.

Otro factor que podemos utilizar es el índice de proliferación Ki-67. Los marcadores de proliferación generalmente se correlacionan con la actividad mitótica y juegan un papel fundamental en la evaluación tumoral.[6]

ESTADIAJE

Desde 2004 se utiliza la clasificación propuesta por la ENSAT (the European Network for the Study of Adrenal Tumor) (Tabla 2).[1,2,8]

Se han realizado estudios de supervivencia a 5 años para el carcinoma adrenocortical: para el estadio I la supervivencia es del 81%, a los 5 años, para el estadio II es del 61%, en el caso de estadio III la supervivencia estimada en 5 años del 50% y en el caso del estadio IV la supervivencia a 5 años no supera el 13%.[2]

Diversos estudios han manifestado que los principales factores pronóstico en el carcinoma adrenocortical son la resección tumoral completa, el índice Ki-67>10% y otros índices de proliferación, la edad al diagnóstico, el crecimiento tumoral, el estadio tumoral y la producción de cortisol.[2]

ESTADIO ENSAT	TNM	DEFINICIÓN
I	T1, N0, M0	Tumor ≤ 5 cm
II	T2, N0, M0	Tumor > 5 cm
III	T1-T2, N1, M0 T3-T4, N0-N1,M0	Afectación linfática y/o infiltración tumoral adyacente y/o trombosis tumoral en vena cava y/o vena renal
IV	T1-T4, N0-N1, M1	Enfermedad Metastásica

Tabla 2. Estadiaje tumoral (ensat)

SEGUIMIENTO

El seguimiento ha de hacerse de forma estrecha ya que la recurrencia es frecuente. Se recomienda un seguimiento con pruebas de imagen: TC o RM de abdomen y pelvis, TC de tórax; y analítica hormonal trimestral durante los 2-3 primeros años. Posteriormente, si la evolución es buena, se puede

espaciar el seguimiento realizándose las pruebas comentadas semestralmente. En caso de persistencia de estado libre de enfermedad se ha de realizar el seguimiento durante 10 años.[1]

TRATAMIENTO

a.- MANEJO EN ENFERMEDAD LOCAL/REGIONAL

La cirugía es de máxima importancia en el tratamiento del carcinoma adrenocortical. La cirugía abierta con acceso transperitoneal es el tratamiento estándar en enfermedad localizada (estadios I y II) y local avanzada (estadio III) cuando la resección completa es posible.[1,2]

El estado de resección (R0, R1, R2) es el principal factor pronóstico. La resección completa (R0) es lo único que puede asegurar larga supervivencia. Para conseguir R0 en la enfermedad localmente avanzada puede ser necesario resecar en parte o en su totalidad órganos adyacentes. La linfadenectomía locorregional parece mejorar el pronóstico, aunque no es una práctica habitual y depende de la experiencia del cirujano.[1,3]

La hipersecreción hormonal puede aumentar el riesgo de complicaciones perioperatorias, siendo de gran importancia diagnosticar el exceso glucocorticoideo para evitar la insuficiencia o crisis adrenal en el perioperatorio, o para utilizar en el preoperatorio un inhibidor de la esteroidogénesis para disminuir complicaciones pososperatorias asociadas al hipercortisolismo.[1,7,8]

El comportamiento agresivo y la alta tasa de recurrencias en el carcinoma adrenocortical justifican el uso de terapia adyuvante. La radioterapia del lecho tumoral debe considerarse en pacientes con resección incompleta o desconocida (R1 o Rx).[1,8]

El mitotano es el único fármaco utilizado en el tratamiento del carcinoma adrenocortical, puesto que puede retrasar o prevenir las recurrencias de la enfermedad. El uso de mitotano debe considerarse en pacientes con enfermedad potencial residual (R1 o Rx) y/o Ki-67 superior al 10%, no siendo fundamental en estadio I o II de la enfermedad, con evidencia histológica de R0 y Ki-67 inferior al 10%.[8,9,10]

El rango terapéutico del mitotano es muy estrecho, requiriendo monitorización para conseguir una concentración plasmática 14-20 mg/ml. Presenta una menor actividad antitumoral con cifras inferiores a 14 mg/dl y el riesgo de toxicidad (efectos secundarios fundamentalmente gastrointestinales y neurológicos) se presenta con cifras de concentración superiores a 20 mg/dl. No hay datos en el tiempo de mantenimiento del tratamiento con mitotano, recomendándose mantenerlo durante 2 años. Debido a la acción adrenolítica del mitotano, los pacientes deben suplementarse con glucocorticoides ante la insuficiencia suprarrenal (a excepción del hipercortisolismo) precisando altas dosis. La suplementación con mineralcorticoides ha de individualizarse. En ocasiones también es necesaria la suplementación con testosterona y tiroxina, por el aumento de producción de proteínas transportadoras. También pueden aparecer efectos secundarios a nivel hepático o hipercolesterolemia entre otros. Así, el mitotano puede producir un amplio espectro de efectos secundarios hormonales y metabólicos, siendo fundamental en el seguimiento la presencia de un especialista en endocrinología. (Figura 1)

b.- MANEJO EN ENFERMEDAD AVANZADA/METASTÁSICA

El pronóstico en la enfermedad local avanzada inoperable o en la enfermedad metastásica es pobre, supervivencia a los 5 años inferior al 15%.

En pacientes con hipersecreción hormonal, la intervención quirúrgica permite presentar una mejoría clínica a pesar de existir progresión radiológica. También las terapias locales están indicadas en enfermedad metastásica, para mejorar la calidad de vida del paciente y la superviencia.[1,8,9,10]

En 2012, se publicaron los datos del estudio FIRM-ACT en el que se puso de manifiesto que la combinación de mitotano con otros agentes citotóxicos (Etoposido, Doxorrubicina y Cisplatino –EDP-) aumentaban las tasas de respuesta y la supervicencia libre de progresión en comparación con mitotano y estreptozocina. Así, el uso de mitotano y EDP está indicado en enfermedad avanzada o cuando se evidencia progresión radiológica con mitotano.[8,9,10]

En el caso de la enfermedad infiltrante inoperable o metastásica, la intervención quirúrgica del tumor primario o de las metástasis debe considerarse tras evidenciarse respuesta objetiva al tratamiento adyuvante, siempre que la resección total parezca posible. La cirugía de las recurrencias del carcinoma adrenocortical, tras el tratamiento del primario, puede ser efectivo aumentando la supervivencia, si R0 es posible y el primer tiempo de recurrencia es superior a 12 meses.[1,8,10]

En caso de metástasis que causen dolor, la radioterapia paliativa es una opción, especialmente en metástasis óseas.[6,7,8,9,10] (Figura 1)

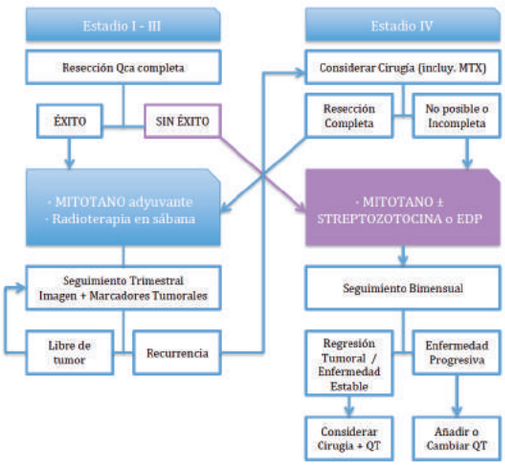

Figura 1. Manejo del carcinoma adrenocortical.

BIBLIOGRAFÍA

[1] BERRUTI A ET AL. *Adrenal cáncer: ESMO Clinical Practice Guidelines for diagnosis, treatment and follow-up.* Annals of Oncology 23 (Supplement 7): vii131–vii138, 2012.

[2] TOBIAS ELSE ET AL. *Adrenocortical Carcinoma.* Endocrine Reviews. 2014; 35 (2): 282-326.

[3] BRUNO ALLOLIO, MARTIN FASSNACHT. *Clinical Review: Adrenocortical Carcinoma: Clinical Update.* Journal of Clinical Endocrinology and Metabolism. 2006. 91 (6): 2027-2037.

[4] NADIA CHERRADI. *MicroRNAs as Potential Biomarkers in Adrenocortical Cancer: Progress and Challenges.* Frontiers in Endocrinology. 2016; 6:195.

[5] MARTIN FASSNACHT, MAX EDER, BRUNO ALLOLIO. *Clinical manegement of adrenocortical carcinoma.* Best Practice and Research Clinical Endocrinology and Metabolism. 2009 (23); 273-289.

[6] LORI A ET AL. *Adrenocortical Carcinoma: Review and Update.* Advances in Anatomic Pathology. 2014; (3):151-159.

[7] JUSTYNA PRZYTULSKA, NATALIA ROGALA, GRAZYNA BEDNAREK TUPIKOWSKA. *Current and Emerging Therapies for Adrenocortical Carcinoma- Review.* Advances in Clinical and Experimental Medicine. 2015; 24 (2) 185-193.

[8] S G CREEMERS ET AL. *Future directions in the diagnosis and medical treatment of adrenocortical carcinoma.* Endocrine-Related Cancer 2016; (23), R43-R69.

[9] MARTIN FASSNACHT ET AL. *Combination Chemotherapy in Advanced Adrenocortical Carcinoma.* New England Journal of Medicine. 2012; (366): 2189-97.

[10] GUILLAUME ASSIÉ ET AL. *Prognostic Parameters of Metastatic Adrenocortical Carcinoma.* The Journal of Clinical Endocrinology and Metabolism. 2007; 92 (1): 148-154.

03 A PROPÓSITO DEL SÍNDROME DE STIFF

Bautista Recio C
Tomé Fernández-Ladreda M
González Duarte D

Hospital Punta de Europa, Algeciras

INTRODUCCIÓN

Paciente de 50 años con antecedentes personales de Diabetes Mellitus Tipo 1 de 27 años de evolución, con mal control metabólico en los 5 últimos años (Hemoglobinas glicosiladas en rango 8-9%), sin lesiones en órganos diana conocidas, acude a revisión refiriendo contracturas involuntarias en miembros con periodos de rigidez dolorosa de minutos de duración, así como dificultad para la manipulación de objetos, sin ninguna otra focalidad neurológica asociada.

En la exploración física destacan arreflexia en miembros superiores y fenómeno miotónico en ambas manos.

Entre sus antecedentes personales destacan: Hipertensión Arterial, Síndrome del tunel carpiano, Síndrome Ansioso-Depresivo de reciente diagnóstico, y hábito tabáquico (Fumador de 10 cig/día).

Realiza tratamiento habitual con: Insulina Glargina 26 U/24 h, Insulina Aspart 5 U/8 h, AAS 100 mg/24h, Losartán 50 mg/24 h y Omeprazol 20 mg/24 h.

PRUEBAS COMPLEMENTARIAS

-Se determinó en analítica perfil nutricional, vitaminas B12, E, Ácido Fólico, perfil tiroideo, CK, LDH, con resultados dentro de normalidad.

-Estudio de inmunidad con Anticuerpos Antinucleares, Anti Mitocondriales, Anti músculo liso y Anti DNA negativos. Ac Anti Tiroideos negativos.

-Se realiza serología de virus de inmunodeficiencia humana y otros virus neurotropos con resultado negativo.

-En RMN de columna lumbosacra se objetiva pinzamiento posterior del interespacio L5-S1 con herniación discal difusa condicionando leve estenosis del foramen derecho, moderada-severa estenosis del izquierdo estableciendo aparente contacto con la raíz L5 ipsilateral.

-En RMN craneal "múltiples focos de hiperseñal en T2 y Flair en sustancia blanca subcortical de ambos hemisferios cerebrales, que podrían tratarse de pequeños focos de desmielinización-gliosis inespecíficos de probable etiología vascular. Resto del estudio sin otros hallazgos.

-Resultados de HOLTER con ritmo sinusal y frecuencia media de 90 S/M. Mínima nocturna de 60 S/M y máxima sinusal de 128 S/M. No se evidencian pausas, bloqueos ni otros trastornos del ritmo. Ecocardiografía doppler dentro de parámetros normales.

-El estudio del LCR no mostró resultados patológicos.

-El ENG no aportó datos de interés relacionados al cuadro.

-En la Electromiografía (EMG) se objetiva presencia de actividad continua de las unidades motoras que ceden tras la administración de benzodiacepinas (Figura 1)

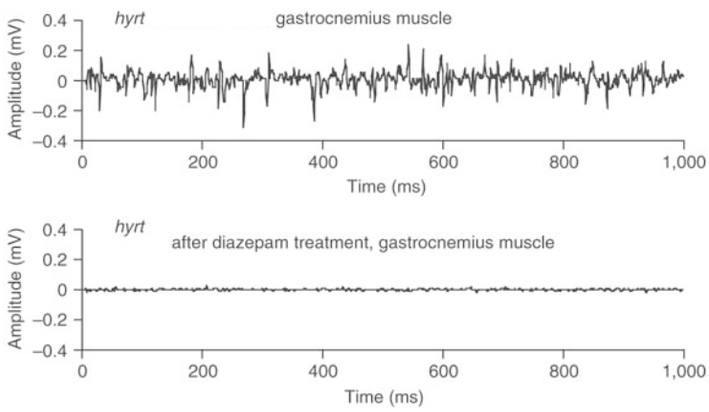

Figura 1. EMN con respuesta muscular en el Síndrome Stiff en reposo vs. prueba con BZD[1].

Ante la sospecha clínica de «síndrome de hombre rígido» se determinaron en sangre anticuerpos antiglutamato descarboxilasa (antiGAD), con resultado de 238 U/l (normal por laboratorio < 10 U/l), valor muy elevado y significativamente superior al de los pacientes con DMID sin afectación neurológica.

TRATAMIENTO

Se administró tratamiento por parte de Neurología con benzodiacepinas y gabapentina, con mejoría parcial, y posteriormente recibió tratamiento con inmunoglobulina intravenosa en pauta cíclica con recuperación completa de la clínica asociada así como descenso del título de anticuerpos AntiGAD. En revisiones por endocrinología se objetivó mejoría del control metabólico a igualdad de dosis diaria total de insulina, lográndose mayor % en estado de euglucemia, y controles de HbA1C en torno al 7-7,5% en revisiones posteriores.

DISCUSIÓN[2]

El "Síndrome de Stiff" o "Síndrome del hombre rígido" es una enfermedad rara de prevalencia desconocida que se describió por primera vez en 1956 por Moersch y Woltman. Se trata de un cuadro neurológico crónico caracterizado por rigidez y espasmos musculares de predominio axial de evolución progresiva. La causa más extendida es el origen autoinmune por el hallazgo de anticuerpos antiGAD elevados en plasma en más del 80% de los casos[3] que interferirían en la señalización del ácido aminobutírico (GABA), neurotransmisor inhibidor del impulso nervioso a nivel del sistema nervioso central[4].

Existen 3 isoformas del antígeno GAD (GAD65, GAD67 y GAD96), la forma predominante en las células beta de los islotes pancreáticos es GAD65, que es citoplasmática pero puede presentar fragmentos peptídicos en la superficie celular estimulando la respuesta inmune de linfocitos T. A nivel neuronal se ha objetivado que las células de Purkinje son capaces de interiorizar IgG del LCR, lo que explicaría el cuadro clínico.

Se asocia a otras enfermedades autoinmunes, con mayor prevalencia con la Diabetes tipo 1. El título de anticuerpos antiGAD de los pacientes con síndrome de Stiff es muy superior respecto al de pacientes con diabetes mellitus tipo 1 aislada. Sin embargo, la diabetes mellitus tipo 1 asociada a este síndrome no se diferencia respecto a otras diabetes tipo 1 en cuanto a necesidades insulínicas o aparición de complicaciones micro o macrovasculares[1,5].

La existencia de dichos anticuerpos anti GAD se asocia a mayor presencia en plasma de anticuerpos antiislotes pancreáticos, antitiroideos, anticélulas parietales y antimúsculo liso[6], lo que predispone a la asociación con otras enfermedades autoinmunes aparte de la DM1, la más comúnmente asociada es la tiroiditis y con menor frecuencia la insuficiencia suprarrenal autoinmune, anemia perniciosa, miastenia y vitíligo[7]. La aparición de estas enfermedades puede ser previa, durante o posterior a la del cuadro neurológico. La evolución del título de anticuerpos en estos pacientes no ha sido estudiada, si bien la instauración de tratamiento específico conlleva el descenso de sus niveles en sangre y LCR, y la presencia o ausencia de los mismos no guarda relación con la manifestación clínica[6].

Los síntomas aparecen progresivamente, como mioclonías dolorosas, hiperreflexia e hipertonía, que conllevan de forma secundaria lordosis cervical o lumbar acentuada con el consiguiente riesgo de fracturas. En casos avanzados existe disfunción autonómica paroxística, con la presencia de hipertermia, hipertensión, taquicardia y taquipnea, que incluso pueden conllevar la muerte. El deterioro clínico progresivo puede desencadenar secundariamente la aparición de ansiedad, depresión y fobia en estos pacientes[1,9].

El diagnóstico de sospecha se establece por la existencia de antecedentes personales de otras enfermedades de naturaleza autoinmune en un contexto clínico compatible; la presencia de anticuerpos antiGAD y antianfifisina viene a apoyar de forma consistente el diagnóstico, aunque su ausencia no excluye el mismo.

La prueba de mayor utilidad diagnóstica para esclarecer el cuadro clínico es la electromiografía. El hallazgo característico consiste en la presencia de actividad continua de las unidades motoras que cede tras la administración de benzodiazepinas.

Las pruebas de imagen, así como el análisis de LCR mediante punción lumbar, no aportan datos de interés en estos pacientes[8-10].

En cuanto al tratamiento, no existen protocolos de actuación. Se ha utilizado como terapia de elección inicial la administración de benzodiacepinas (fundamentalmente diazepam), como segunda opción puede utilizarse baclofeno o corticoesteroides a dosis altas, pero su eficacia no se ha demostrado y ha de tenerse en cuenta el efecto del uso de corticoesteroides sobre la glucemia. Otros fármacos, como la toxina botulínica y el ácido valproico, se han usado con escasa experiencia. Existen estudios sobre el uso de terapia inmunosupresora administrada por vía intravenosa (inmunoglobulinas), reservada actualmente para pacientes con formas severas de afectación y/o ineficacia de las anteriores[6].

El pronóstico de la enfermedad no está claro, existiendo un amplio espectro de posibilidades, desde pacientes asintomáticos tras el tratamiento, hasta pacientes con graves deformidades que los incapacitan para las actividades básicas de la vida diaria.

BIBLIOGRAFÍA

[1] GILBERT, S L ET AL. *Trak1 mutation disrupts GABAA receptor homeostasis in hypertonic muscle.* Nature Genet. 38, 2006; 245-250

[2] JIMÉNEZ VARO I, ANA REYES ROMERO LLUCH, BEATRIZ GONZÁLEZ AGUILERA ET AL. *Anticuerpos antiGAD involucrados en la patogenia del síndrome del hombre rígido y su asociación con diabetes mellitus.* A propósito de un caso. Av Diabetol. 2014;30(6):188---190

[3] BURTON AR, BAQUET Z, EISENBARTH GS. *Central nervous system destruction mediated by glutamic acid decarboxylase-specific CD4+ T cells.* J Immunol. 2010;184:4863.

[4] SOLIMENA M, FOLLI F, APARISI R, POZZA G, DE CARMILLI P. *Autoantibodies to Gaba-ergic neurons and pancreatic beta cells in stiff-man syndrome.* N Engl J Med. 1990;322:1555---60.

[5] EGWUONWU S, CHEDEBEAU F. *Stiff-person syndrome: A case report and review of the literature.* J Natl Assoc. 2010;102: 1261---3.

[6] DAW K, UJIHARA N, ATKINSON M, POWERS AC. *Glutamic acid descarboxylase autoantibodies in Stiff-man syndrome and insuline-dependent diabetes mellitus exhibit similarities and differences in epitope recognition.* J Immunol. 1996;156:818.

[7] BARKER RA, MARSDEN CD. *Successful treatment of stiff man síndrome with intravenous immunoglobulin.* J Neurol Neurosurg Psychiatry. 1997;62:426.

[8] DALAKAS MC, FUJII M, LI M. *The clinical spectrum of anti-GAD antibody-positive patients with stiff-person syndrome.* Neurology. 2000;55:1531---5.

[9] ALEXOPOULOS H, DALAKAS MC. *Immunology of stiff person síndrome and other GAD-associated neurological disorders.* Expert Rev Clin Immunol. 2013;9:1043---53.

[10] MITSUMOTO H, SCHWARTZMAN MJ, ESTES ML. *Sudden death and paroxysmal autonomic dysfunction in stiff-man syndrome.* J Neurol. 1991;238:91---6.

04 NÓDULO ABSCESIFICADO DE TIROIDES

González Duarte D
Bautista Recio C
Tomé Fernández-Ladreda M

Hospital Punta de Europa, Algeciras

CASO CLÍNICO

Mujer de 40 años que acude a los servicios de urgencias por aparición brusca de tumoración cervical anterior derecha asociada a fiebre de 38ºC, dolor intenso y disfagia. Como antecedentes personales destacan parto hace 6 meses, actualmente en periodo de lactancia, y amigdalitis de repetición.

Se realiza analítica con factores reactantes de fase aguda elevados, y PAAF ecoguiada urgente, remitiéndose resultados a anatomía patológica y a microbiología del aspirado.

En pruebas de imagen se objetiva un nódulo solitario de 35x21 mm de diámetro mayor dependiente de lóbulo tiroideo derecho con abundante vascularización, sin adenopatías en cadenas ganglionares laterocervicales. Lobulo izquierdo sin lesiones.

EXPLORACIÓN FÍSICA

TA 90/60 mmHg. Tª38ºC. Buen estado general. Eupneica. Buena coloración de piel y mucosas. En cuello se palpa nódulo de 3 cm de diámetro en polo inferior de lóbulo tiroideo derecho, blando, doloroso a la palpación que asciende con la deglución, de bordes bien definidos, no adherido a otros planos y sin signos inflamatorios superficiales. Adenopatías cervicales submandibulares bilaterales no adheridas.

PRUEBAS COMPLEMENTARIAS

Analítica con bioquímica general: PCR 12,5, resto normal. Hormonas tiroideas dentro de normalidad, con Tiroglobulina en plasma de >500 ng/ml. Anticuerpos antitiroideos negativos y calcitonina normal.

Hemograma: Leucocitos 15.200 con neutrofilia de 86%, cayados 5%, resto normal.

Hemocultivos negativos al sexto día. Examen de orina sin hallazgos.

PRUEBAS DE IMAGEN

Radiografía de tórax normal y ECG RS eje normal.

Ecografía cervical: Nódulo sólido quístico de 35 x 21 mm en lóbulo tiroideo derecho con signos de afectacíon inflamación aguda.

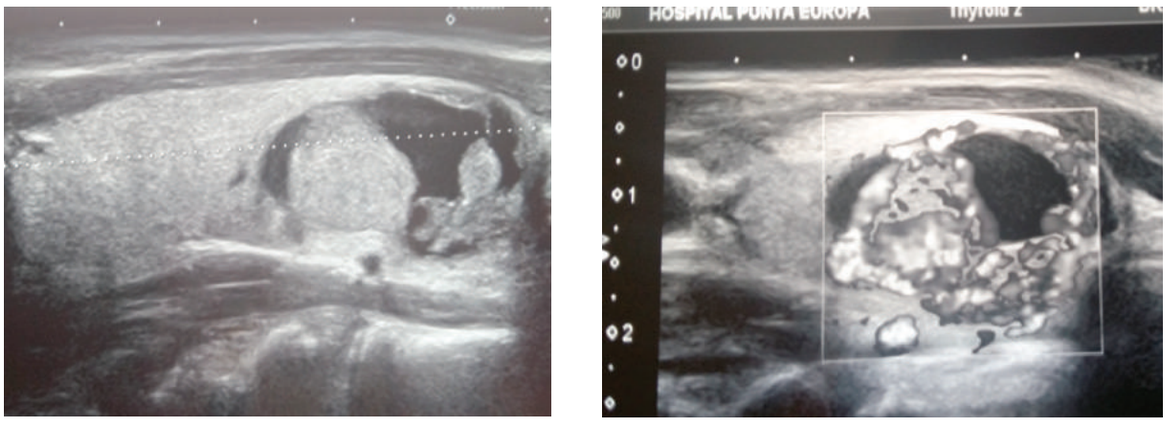

Figura 1. Ecografía Nódulo LTD (A) y ecodoppler vascular (B)

Los resultados citológicos de la PAAF ecoguiada concluyen en el diagnóstico de "Adenoma tiroideo abscesificado", con "fondo hemático sin coloide y grumos basófilos (necrosis) con presencia de celularidad inflamatoria (leucocitos e histiocitos), sin celularidad epitelial".

El cultivo de aspirado intranodular mostró resultados no concluyentes.

Se inicia tratamiento con antibioterapia de amplio espectro (Amoxi-Clavulánico) Y anti inflamatorios durante una semana, desapareciendo la clínica y reduciéndose discretamente la nodulación.

EVOLUCIÓN

Ecografía cervical de control 2 Semanas después: Tiroides de dimensiones normales con patron ecográfico homogéneo. En los dos tercios inferiors del LTD se observa nódulo sólido-quístico bien delimitado con dimensiones aproximadas de 26 x 13 x 12 mm (L x AP x T), muy vascularizado, sin adenopatías cervicales satélite.

En TAC Cervical y Tránsito Baritado: No se evidencian trayectos fistulosos. Hipertrofia amigdalar crónica.

La paciente se encuentra asintomática en la actualidad y no ha presentado nuevos episodios inflamatorios cervicales ni complicaciones desde hace 2 años, con controles ecográficos sucesivos sin evidenciar crecimiento nodular, por lo que continua realizando seguimiento clínico en nuestra Unidad.

DISCUSIÓN[1]

La formación de absceso tiroideo es una patología rara, pero la enfermedad de tiroides previa, remanentes congénitos como fístula de seno piriforme son factores predisponentes. La presentación clásica consiste en fiebre, dolor cervical y sensación de masa dolorosa (frecuentemente izquierda) del lóbulo tiroideo.

El hallazgo de esta enfermedad, especialmente si es recurrente o se presenta en pacientes muy jóvenes, requiere determinar la presencia de anormalidades anatómicas y amerita un seguimiento de imágenes en cuanto el proceso inflamatorio se resuelve. En caso de sospecha, la biopsia por aspiración con aguja fina guiada por ultrasonido permite un diagnóstico temprano y diferencial, así como el drenaje quirúrgico, de ser necesario, y el uso apropiado de antibióticos garantizan un mejor pronóstico.

Entre los gérmenes más frecuentes responsables de esta infección se encuentran Staphylococcus aureus, Streptococcus y Pneumococcus[1-3]. En la patogenia se han descrito casos de diseminación hematógena desde focos infecciosos distantes[4], la colonización directa a través de una punción en paciente inmunodeprimido[5], la llegada a través de persistencias anatómicas que ponen en contacto la glándula tiroides con el tracto digestivo o respiratorio (caso de la persistencia del conducto tirogloso o fístula del seno piriforme)[6], o por contigüidad desde infecciones faringolaríngeas[7].

En relación con el diagnóstico, la exploración principal es la ecografía[7], que además permite la punción dirigida para realizar cultivo y antibiograma del material obtenido. La actitud terapéutica inicial debe ser conservadora, mediante el drenaje y tratamiento antibiótico adecuado[8]. También es importante descartar la existencia de alteraciones anatómicas cervicales que pudieran propiciar la recidiva o persistencia de la tiroiditis. Entre los métodos útiles para ello se encuentran el tránsito baritado para descartar la posibilidad de una fístula del seno piriforme[3] y la ecografía, TAC/RMN ante la sospecha de quiste del conducto tirogloso[9].

BIBLIOGRAFÍA

[1] ANTONIO PIÑERO MADRONAA, JULIÁN ILLANA MORENOA, PASCUAL PARRILLA PARICIO. *Thyroid abscess due to fistulization of a carcinoma of hypopharynx.* Vol. 113. Núm. 13. Octubre 1999. Medicina Clínica.

[2] PREMAWARDHANA LDK E,VORA JP,SCANLON MF. *Suppurative thyroiditis with oesophageal carcinoma.* Postgrad Med J, 68 (1992), pp. 592-593

[3] PÉREZ SERRANO L, PASTOR FUENTE EC, SÁNCHEZ MANUEL J, SÁNCHEZ ZAMORA J, OJEDA FERNÁNDEZ E, ÁLVAREZ MARTÍNEZ A ET AL. *Absceso tiroideo por Brucella melitensis.* Cir Esp, 59 (1996), pp. 456-458

[4] UEDA J, KOBAYASHI K, HARA B, KISHINO B. *Routes of infection of acute suppurative thyroiditis diagnosed by barium examination.* Acta Radio Diag, 27 (1986), pp. 209-211

[5] WANG YC, YEH TS, LIN JD. *Gram-negative thyroid abscess resulting from fine-needle aspiration in an immunosuppressed patient.* Clin Infect Dis, 25 (1997), pp. 745-746

[6] CONTENCIN P, AUGUI O, DE GAUDEMAR I, HELARDOT P. *Recurrent thyroid abscess in children and malformation of the pyriform sinus.* Ann Chir, 51 (1997), pp. 76-81

[7] CORET A, HEYMAN Z, BENDET E, AMITAI M, ITZCHAK I, KRONBERG J. *Thyroid abscess resulting from trans-esophageal migration of a fish bone: ultrasound appearance.* J Clin Ultrasound, 21 (1993), pp. 152-154

[8] KLOSE KC, ANDREOPOULOS D. *Percutaneous catheter drainage of a thyroid abscess under CT control.* Radiologe, 32 (1992), pp. 73-74

05 SÍNDROME DE INTESTINO CORTO SEVERO: ENFERMEDAD INFLAMATORIA INTESTINAL EN LA CIRUGÍA BARIÁTRICA

Herrera-Martínez AD
Molina Puerta MJ
Bahamondes Opazo R
Barrera Martín A
Rebollo Román A
Calañas Continente A
Manzano García G
Gálvez Moreno MA

INTRODUCCIÓN

La obesidad es una enfermedad con una prevalencia en ascenso, las modificaciones en el estilo de vida son en muchas oportunidades medidas insuficientes para la perdida y el mantenimiento del peso, por lo que la cirugía bariátrica es una medida cada vez más importante, siendo el tratamiento más efectivo para la obesidad en especial si se asocia a comorbilidades como la diabetes mellitus tipo 2 (DM-2) [1, 2].

Publicaciones recientes sugieren una activación de respuesta inflamatoria sistémica en la obesidad, con incrementos en los niveles de proteína C reactiva, interleuquina 6 (Il-6), factor de necrosis tumoral α y leptina, los cuales son marcadores conocidos, los cuales res relacionan con mortalidad de origen cardiovascular y no cardiovascular. Los pacientes obesos además muestran elevación del angiotensinógeno (AGT), factor de crecimiento transformante beta (TGF-β), los cuales se correlacionan con factores de tejido adiposo que tienen efectos negativos sobre la tensión arterial, diabetes, dislipemia, enfermedad tromboembólica, infecciones y cáncer [3].

En estudios recientes, se sugiere ampliamente los beneficios de la cirugía bariátrica se relacionan con la disminución de la respuesta inflamatoria, de hecho se consiera un estado de inflamación crónica[3].

Como toda técnica invasiva, tiene complicaciones quirúrgicas, metabólicas y nutricionales, y se relacionan en especial con la técnica realizada, en especial si se trata de técnicas malabsortivas [2], es importante también considerar las comorbilidades del paciente, lo cual puede influir en el pronóstico de la cirugía y la evolución de las complicaciones si estas se presentan. La desnutrición proteica es el mayor déficit de macronutrientes después de una cirugía bariátrica, a su vez, las deficiencias de micronutrientes, elementos traza, minerales esenciales y vitaminas lipo e hidrosolubles son frecuentes a pesar del uso de suplementos vitamínicos[2].

Así como la obesidad tiene una incidencia creciente, existe cada vez más prevalencia de enfermedades inflamatorias, como es el caso de la enfermedad inflamatoria intestinal. En ellas los niveles de PCR, TNF- e Il-6 se encuentran incrementados, coincidiendo este hallazgo con los pacientes con obesidad (3). Hasta hace unos años se consideraba una contraindicaicón para la cirugía bariátrica debido a la posibilidad de mayor riesgo de fugas, fístulas, neoplasias, abscesos, obstrucción intestinal y re-intervención (4, 5).

Sin embargo, esta enfermedad puede presentarse después de haber sido realizada una cirugía bariátrica, lo cual puede modificar la evolución del paciente desde ambos puntos de vista, presentamos el caso de una paciente con obesidad mórbida a quien se le practicó una cirugía bariátrica con técnica malabsortiva y restrictiva que desarrolló una desnutrición calórico proteica severa en el contexto de una enfermedad de Crohn.

CASO CLINICO

Mujer de 38 años con antecedente de gastroplastia vertical anillada con bypass intestinal en el año 2003 (peso máximo 114 kg). Obstrucción intestinal en 2004, recibía tratamiento para anemia ferropénica, hipopotasemia e hiperparatiroidismo secundario por déficit de vitamina D, desde el año 2010 inicia suplementos hiperprotéicos por hipoalbuminema severa. En el año 2011 acude urgente por edematización generalizada, deposiciones 7-8 diarias con restos hemáticos, vómitos ocasionales, amenorrea secundaria. IMC: 24,8 Kg/m2, masa magra: 61,6 Kg, edemas con fóvea hasta la rodilla. Analítica: K 3,4 mEq/L, colesterol total 74 mg/dL, proteínas totales 4,1 /dL, albúmina 1,3 g/dL, prealbúmina 6 mg/dL, calcio corregido 9,2 mg/dL, PTH 126,2 mg/dL, calcidiol 10 ng/dL. Ingresa por desnutrición proteica secundaria a síndrome malabsortivo, se realiza colonoscopia para estudio de diarrea evidenciando lesiones pseudopolipoideas inespecíficas con biopsia compatibles con enfermedad de Crohn. La gammagrafia con leucocitos marcados mostró actividad inflamatoria intestinal severa en rectosigma y porción distal de colon transverso, la enteroresonancia no mostró zonas estenóticas. Se inició tratamiento con corticoides y azatioprina, recibió nutrición parenteral periférica, albúmina IV, diuréticos, módulos proteicos y suplementos hipercalóricos/hiperproteicos orales con buena evolución clínica, desaparición de los edemas y mejoría de parámetros nutricionales. A pesar de seguir tratamiento con dieta hiperproteica, suplementos hipercalóricos/ hiperprotéicos, calcio, vitamina A, D, multivitaminas, módulos de proteínas, hierro IV, requirió tratamiento intermitente con nutrición parenteral periférica por empeoramiento de parámetros nutricionales. Se inicia tratamiento para osteoporosis. En noviembre 2015 acude a urgencias por aumento en número de deposiciones, mal estado general, edematización generalizada, se descarta actividad de enfermedad inflamatoria intestinal, recibe tratamiento con nutrición parenteral total e incorporación progresiva de suplementos vía oral con mejoría clínica, es valorada por cirugía decidiéndose cirugía de exploración para reconversión de cirugía bariátrica, se realizó anastomosis gastrogástrica y anastomosis ileo-ileal tras lo cual han desaparecido los síntomas gastrointestinales con mejoría significativa de parámetros nutricionales.

DISCUSIÓN

Varios casos se han reportado de enfermedad de Crohn en pacientes con bypass en Y de Roux, algunos autores sugieren una posible asociación entre los cambios anatómicos post-quirúrgicos y modificaciones en la flora bacteriana normal produciendo aumento la inflamación local y predisposición a enfermedad inflamatoria intestinal [(5)]. Aunque no es un hallazgo frecuente, esta enfermedad debe considerarse como diagnóstico diferencial en pacientes con dolor abdominal postoperatorio, diarrea y pérdida de peso anticipada.

Es de destacar, que la cirugía bariátrica se encuentra actualmente entre las causas de fallo intestinal, en el cual existe una disminución de la función intestinal que requiere administración de macro, micronutrientes, iones y vitaminas por vía parenteral. En el caso de la paciente, se trataba de un fallo

intestinal crónico estable o tipo III y desde el punto de vista patofisiológico, se trataba de un síndrome de intestino corto. Las causas de diarrea en el intestino corto son múltiple, entre ellas se encuentran la malabsorción, el dumping, síndrome intestino irritable, intolerancias alimentarias y sobrecrecimiento bacteriano [6].

Al tener un síndrome de intestino corto en una paciente con cirugía bariátrica y enfermedad inflamatoria intestinal es fundamental filiar la causa del mismo para ajustar el tratamiento. Éste se basa en modificaciones en la alimentación incluso considerando la nutrición parenteral domiciliaria, así como tratamiento médico y quirúrgico [7].

Al revisar la literatura nos encontramos que existen cada vez más series de casos en los que se considera la cirugía bariátrica como opción terapéutica en el manejo de la enfermedad inflamatoria intestinal (EII), siendo las técnicas restrictivas las opciones preferidas. La incidencia de obesidad es cada vez más creciente en los pacientes con EII, afectando hasta el 15-20% de los pacientes con enfermedad de Crohn [4, 5].

Desde el punto de vista fisiopatológico en la EII así como en la obesidad se expresan factores proinflamatorios como el TNF-α, Il-6 y leptina los cuales se correlacionan con la cantidad de tejido adiposo y se sobreexpresan en la grasa mesentérica de los pacientes con EII, especialmente en aquello que tienen síntomas refractarios o que han mostrado pérdida de respuesta al tratamiento [7, 8].

Una de las series de casos más grandes reporta la evolución de 20 casos con EII refractaria a tratamiento sistémico tratados con cirugía bariátrica observándose en 9 de 10 mejoría de los síntomas activos, sólo 2 pacientes tuvieron brote de EII después de la cirugía y todos presentaron disminución posterior de su tratamiento basal . Incluso hay otros reportes en los cuales se describe hasta un 43% suspensión de terapia de mantenimiento [9].

Desde el año 2006 en el manejo de pacientes con colitis ulcerosa y obesidad mórbida se sugiere el uso de técnicas malabsortivas y restrictivas según la severidad de su enfermedad y la planificación de cirugía que tengan los pacientes [3].

La cirugía bariátrica es una técnica con beneficios así como complicaciones metabólicas importantes cuyo seguimiento debe ser continuo debido a la posibilidad de complicaciones a largo plazo, la posibilidad de desarrollar una EII es cada vez más frecuente dada la cada vez más temprana edad de cirugía bariátrica y la incidencia creciente de EII así como de enfermedades autoinmunes. Si bien es cierto que una EII sobreañadida puede incrementar la frecuencia de complicaciones mecánicas, puede a su vez beneficiarse de la pérdida de peso del paciente con una disminución del estado proinflamatorio.

BIBLIOGRAFÍA

[1] ALBAUGH VL, FLYNN CR, TAMBOLI RA, ABUMRAD NN. *Recent advances in metabolic and bariatric surgery.* F1000Research. 2016;5. Epub 2016/05/31.

[2] BAL BS, FINELLI FC, SHOPE TR, KOCH TR. *Nutritional deficiencies after bariatric surgery.* Nature reviews Endocrinology. 2012;8(9):544-56. Epub 2012/04/25.

[3] LASCANO CA, SOTO F, CARRODEGUAS L, SZOMSTEIN S, ROSENTHAL RJ, WEXNER SD. *Management of ulcerative colitis in the morbidly obese patient: is bariatric surgery indicated? Obesity surgery.* 2006;16(6):783-6. Epub 2006/06/08.

[4] AHN LB, HUANG CS, FORSE RA, HESS DT, ANDREWS C, FARRAYE FA. *Crohn's disease after gastric bypass surgery for morbid obesity: is there an association? Inflammatory bowel diseases.* 2005;11(6):622-4. Epub 2005/05/21.

[5] JANCZEWSKA I, NEKZADA Q, KAPRAALI M. *Crohn's disease after gastric bypass surgery.* BMJ case reports. 2011;2011. Epub 2011/01/01.

[6] KIM JY, COLETTA DK, MANDARINO LJ, SHAIBI GQ. *Glucose response curve and type 2 diabetes risk in Latino adolescents.* Diabetes care. 2012;35(9):1925-30. Epub 2012/07/04.

[7] PIRONI L, ARENDS J, BOZZETTI F, CUERDA C, GILLANDERS L, JEPPESEN PB, ET AL. *ESPEN guidelines on chronic intestinal failure in adults.* Clin Nutr. 2016;35(2):247-307. Epub 2016/03/06.

[8] KEIDAR A, HAZAN D, SADOT E, KASHTAN H, WASSERBERG N. *The role of bariatric surgery in morbidly obese patients with inflammatory bowel disease.* Surgery for obesity and related diseases : official journal of the American Society for Bariatric Surgery. 2015;11(1):132-6. Epub 2014/12/31.

[9] AMINIAN A, ANDALIB A, VER MR, CORCELLES R, SCHAUER PR, BRETHAUER SA. *Outcomes of Bariatric Surgery in Patients with Inflammatory Bowel Disease.* Obesity surgery. 2016;26(6):1186-90. Epub 2015/10/01.

06 FALLO INTESTINAL MULTIFACTORIAL.¿ES LA NUTRICIÓN PARENTERAL DOMICILIARIA LA ÚNICA SOLUCIÓN?

Sánchez Torralvo FJ
Domínguez López M
Morillas Jiménez V
Contreras Bolívar V
Nagib Raya R
Abuín Fernández J
Doulatram- Gamgaram VK
Vallejo Mora R
Gonzalo Marín M
Olveira Fuster G

UGC Endocrinología y Nutrición, Hospital Regional Universitario de Málaga.

ANTECEDENTES

Varón de 49 años, residente en Antequera, natural de Barcelona. Como antecedentes familiares, madre fallecida por cáncer de mama y padre con hepatopatía.

Inmunodeficiencia común variable diagnosticada en Barcelona, complicada con bronquiectasias con reagudizaciones respiratorias frecuentes. Parasitación crónica por Giardia lamblia. Hiperplasia nodular linfoide abdominal. Gastrectomía total por cáncer gástrico en 2002.

En el año 2006 hallazgo de nódulo tiroideo con PAAF sugestiva de malignidad, por lo que se realiza tiroidectomía total. La anatomía patológica confirmó la presencia de un carcinoma medular de tiroides de 1,8 x 1,5 cm de diámetro máximo, unifocal, localizado en lóbulo tiroideo derecho, bien delimitado, sin afectación de márgenes de resección ni a nivel ganglional. Se derivó a nuestras consultas para seguimiento postquirúrgico.

EVOLUCIÓN

Durante las revisiones clínicas, los niveles de calcitonina se mantuvieron indetectables. Se amplió estudio con determinación de niveles de calcio, fósforo, PTH y Metanefrinas en orina de 24 h, que descartaron MEN. Se realizó estudio genético que resultó negativo.

Dados los antecedentes del paciente, en nuestra consulta se realiza valoración nutricional, donde se comprueba que el paciente padece diarrea crónica (con periodos reiterativos de empeoramiento) y su peso es de 55 kg presentando un IMC de 19 kg/m2. En la analítica destaca la presencia de hipocalcemia, anemia ferropénica y alteración de perfil hepático. Los niveles de calcitonina y CEA se

hallan dentro de la normalidad. El paciente estaba en tratamiento sustitutivo con suplementos de calcio y vitamina D y levotiroxina.

Durante el seguimiento mantiene niveles de Calcio entre 7,2 y 8,7 mg/dl objetivándose una elevación progresiva de la PTH intacta, indicando desarrollo de hiperparatiroidismo secundario. Tiene diagnóstico de osteoporosis severa (llegó a T score -5 en columna lumbar), en tratamiento con Denosumab.

La diarrea crónica le dificulta la ganancia ponderal y el cumplimiento terapéutico, reduciendo en varias ocasiones el propio paciente las dosis recomendadas en consulta de calcio, vitamina D y levotiroxina, cuya toma asociaba con aumento de la frecuencia de deposiciones y disminución de su consistencia.

En seguimiento por Digestivo, requirió varios ingresos a su cargo (junio 2008, julio 2010, marzo, abril y agosto de 2011 y septiembre de 2012) por reagudizaciones de la diarrea, en el contexto de infección por Campilobacter jejunii o Clostridium difficile, entre otros. Durante uno de estos ingresos, se realizó biopsia por colonoscopia, siendo diagnosticado de Colitis Ulcerosa e iniciando tratamiento con mesalazina. Fue etiquetado de intolerancia al gluten, así como posible intolerancia a lactosa, sacarosa y fructosa.

El peso se mantuvo a lo largo del seguimiento entre 52 y 56,5 kg.

Se inició durante el seguimiento tratamiento con colestipol, loperamida y enzimas pancreáticas con el objetivo de disminuir la diarrea. A pesar de ello, se pudo comprobar que el mantenimiento del peso era imposible. Se intentó complementar la dieta con suplementos orales, incluidos monoméricos, aunque ninguno fue tolerado por el paciente, a excepción de un compuesto cuyo aporte proteico proviene de proteína de soja. A pesar de ello, el paciente continuó siendo incapaz de completar sus requerimientos calóricos. Finalmente se decidió la instauración de una Nutrición Parenteral Domiciliaria en Septiembre de 2011 (figura 1).

F.preparación.	F.administración	Volumén total	Vel. infusión
24/08/2011	25/08/2011	2048.0 ml	170.67 ml/h

Componente	Cantidad	Unidad	Componente	Cantidad	Unidad
Aminoacidos	70.0	g.	Nitrogeno	11.34	g.
Lipidos	51.12	g.	Glucosa	200.0	g.
Sodio	67.25	mEq.	Cloruros	87.23	mEq.
Potasio	60.0	mEq.	Fosfato	60.0	mMol.
Calcio	9.2	mEq.	Acetato	84.27	mEq.
Magnesio	10.0	mEq.	A.Glutamina	0.0	g.
Zinc	16.5	mg.	Selenio	0.03	mg.
Vitaminas	20.0	ml.	Oligoeleme.	20.0	ml.
KCal. Totales	1567.6	kcal.	KCal no Prot.	1287.6	kcal.
Osmolaridad	980.66				
Rela HC/LIP	61.0/39.0				
Tiempo infus.	12.0	h.	Kcal NP/g N	114.96	

Figura 1. Nutrición Parenteral Domiciliaria inicial.

Actualmente el paciente tiene 58 años, lleva casi cinco años con Nutrición Parenteral domiciliaria y pesa 61.1Kg. Destaca un único ingreso por infección del Port-a-cath, en el contexto de desabastecimiento de Taurolidina.

Sus aportes actuales incluyen una dieta oral escasa (agua de arroz), una cantidad variable (entre litro y litro y medio) de Nutrición Enteral basada en soja y la Nutrición Parenteral Domiciliaria a través de Port-a-cath, que pasa a lo largo de 12h.

No ha vuelto a precisar ingreso por empeoramiento de la diarrea o reagudización del cuadro respiratorio.

DISCUSIÓN

En nuestro paciente existen diversos factores que dificultan el cumplimiento de los requerimientos calóricos diarios:

Absorción intestinal ineficiente.
Pérdida de superficie de la mucosa por resección gástrica
Intolerancias múltiples
Colitis ulcerosa
Colonización bacteriana crónica.
Aumento del gasto energético por reagudizaciones respiratorias.

FALLO INTESTINAL

Según las últimas guías de la ESPEN[1, 2], se define como la "reducción de la función intestinal por debajo del mínimo necesario para la absorción de macronutrientes, agua y electrolitos, de manera que se requiere suplementación intravenosa." Por tanto, el cuadro de nuestro paciente podría quedar englobado en este diagnóstico.

En la clasificación funcional se situaría en el tipo III por tratarse de una situación crónica, en un paciente metabólicamente estable, que requiere suplementación intravenosa durante años. Fisiopatológicamente, se trataría de enfermedad extensa de la mucosa del intestino delgado.

INMUNODEFICIENCIA COMÚN VARIABLE

La inmunodeficiencia variable común (IDCV) es una inmunodeficiencia primaria predominantemente de anticuerpos (Ig) cuya característica más importante es la presencia de hipogammaglobulinemia a expensas principalmente de IgG e IgA. El fenotipo clínico y algunas de las manifestaciones de laboratorio de la enfermedad son variables (figura 2).

La IDCV está caracterizada por infecciones bacterianas recurrentes, y también asociada a incremento de la incidencia de enfermedades autoinmunes y neoplasias.

La mayoría de pacientes presentan infecciones bacterianas de repetición, especialmente del aparato respiratorio (sinusitis, otitis, bronquitis y neumonía) y en menor número del tracto digestivo. En ocasiones se asocia a patología autoinmune e inflamatoria crónica con manifestaciones granulomatosas en algunos pacientes[3].

Las manifestaciones digestivas son frecuentes, hasta en un 50% de los sujetos, derivándose las más importantes en diarrea crónica causada por giardiasis, hiperplasia nodular linfoide o atrofia vellosa. En cuanto a las infecciones digestivas, Giardia lamblia es la causa más frecuente de diarrea y requiere en ocasiones más de un ciclo de tratamiento específico para erradicar la infección; Salmonella, Shigella y Campylobacter son también patógenos que causan frecuentes alteraciones digestivas en estos pacientes. Algunos sufren un cuadro de malabsorción, diarrea grave de difícil control y pérdida de peso. La biopsia intestinal muestra unas vellosidades atrofiadas junto a infiltración linfocitaria de la lámina propia[4].

También existen series que asocian a la IDCV con la enfermedad de Crohn y la colitis ulcerosa, como es el caso del paciente que tratamos. La causa de esta mayor prevalencia no se conoce, aunque se sugiere la existencia de una disregulación inmune que se puede expresar como un proceso inflamatorio a nivel intestinal en estos pacientes[5].

Un dato a destacar de la IDCV es la mayor asociación con algunas neoplasias. Las más frecuentes son el linfoma de Hodgkin y cáncer gástrico, este último superando las 10 veces mayor riesgo en comparación con la población general. Esta linfoproliferación maligna en pacientes con inmunodeficiencias primarias puede estar relacionada a la infección por virus Epstein Barr, defectos en la regulación inmune o inestabilidad genética[6].

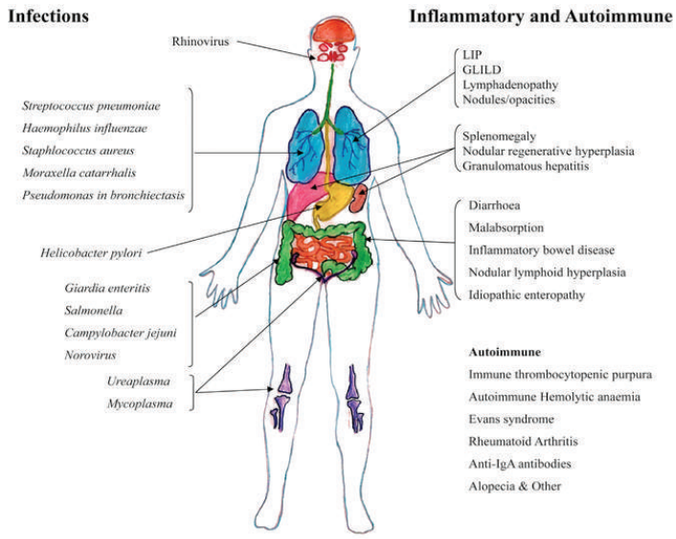

Figura 2. Manifestaciones de la inmunodeficiencia común variable

En estos pacientes, el tratamiento correcto y precoz de las infecciones resulta imprescindible como complemento de la terapia sustitutiva con gammaglobulina.

DÉFICITS NUTRICIONALES EN EL PACIENTE GASTRECTOMIZADO.

Como terapia del cáncer gástrico que desarrolló nuestro caso, se realizó una gastrectomía total.

En estos casos, la pérdida de peso es muy frecuente tras la cirugía, siendo probablemente la principal causa el descenso en la ingesta dietética de origen restrictivo que se produce como consecuencia de la saciedad precoz y asociado a dispepsia, síndrome de dumping y demás factores emocionales derivados de los estrictos cambios necesarios en la dieta.

Por otro lado, estos pacientes presentan cierto grado de malabsorción debido a diversos mecanismos: sobrecrecimiento bacteriano, aumento del ritmo del tránsito intestinal, pérdida de la superficie de absorción del duodeno y disminución de la secreción pancreática exocrina[7].

Como consecuencia de la malabsorción de hierro, vitamina B12 y ácido fólico se produce anemia en más del 50% de los pacientes gastrectomizados. La disminución en la secreción de ácido (que empeora la solubilidad de los iones férricos y disminuye la conversión a iones ferroso) y la exclusión que la cirugía genera del duodeno (que es el lugar más importante para su absorción) hacen que la deficiencia de hierro sea casi universal en el paciente gastrectomizado. La cobalamina (vitamina B12) procedente de la ingesta dietética no se absorbe correctamente por el déficit del factor intrínseco y el sobrecrecimiento bacteriano. La incidencia de la deficiencia de folato es menor que la del hierro y la vitamina B12 y se produce como consecuencia de la exclusión duodenal[8].

Se han descrito bajos niveles de vitamina D e hiperparatiroidismo secundario en pacientes gastrectomizados, con mayor frecuencia de descenso en la DMO, osteopenia y osteoporosis. La etiología de las alteraciones del metabolismo óseo después de la gastrectomía es multifactorial. Los pacientes tienen una ingesta reducida de calcio, debido a una intolerancia a productos lácteos, y/o una malabsorción de calcio y vitamina D, secundaria a la exclusión duodenal, al rápido tránsito intestinal y a la malabsorción grasa. Igualmente, el descenso de la acidez gástrica puede estar implicado en la peor absorción del calcio[9].

Cuando los pacientes no son capaces de cubrir adecuadamente sus necesidades nutricionales con la ingesta oral de alimentos habituales puede ser necesario aportar suplementos calórico-proteicos.

En la práctica totalidad de los casos es obligado el tratamiento con vitamina B12, hierro y suplementos vitamínicos. A su vez, un considerable porcentaje requiere tratamiento con enzimas pancreáticas por presentar sintomatología de malabsorción grasa[10].

CONCLUSIÓN

En nuestro paciente la presencia de diarrea es de origen multifactorial por los motivos anteriormente comentados.

Además, la diarrea en un paciente con cáncer medular de tiroides podría ser un indicador de elevación de los niveles de calcitonina y recurrencia de la enfermedad, por lo que los obliga a un seguimiento estrecho.

En este caso, la diarrea es también un factor que afecta al cumplimiento terapéutico, ya que el paciente asocia la toma de fármacos con el empeoramiento del cuadro.

En conclusión, la IDCV es una entidad que se acompaña de importante repercusión digestiva y nutricional. Su asociación con procesos neoplásicos, como puede ser el cáncer gástrico y la consecuente gastrectomía total, empeora aún más la clínica digestiva del paciente, dificultando aún más su manejo.

El uso de una NPD como complemento de la NE ha conseguido corregir por ahora el déficit nutricional y mejorar la calidad de vida.

BIBLIOGRAFÍA

[1] PIRONI L, ARENDS J, BAXTER J, ET AL. *ESPEN endorsed recommendations.* Definition and classification of intestinal failure in adults. Clin Nutr 2015; 34:171-80.

[2] PIRONI L, GOULET O, BUCHMAN A, ET AL. *Outcome on home parenteral nutrition for benign intestinal failure: A review of the literature and benchmarking with the European prospective survey of ESPEN.* Clin Nutr 2012; 31:831-845.

[3] HERMASZEWSKI RA, WEBSTER ADB. *Primary hypogammaglobulinemia: a survey of clinical manifestations and complications.* Q J Med 1993; 86: 31-4.

[4] ESTRADA PÉREZ V, PÉREZ DE LA SERNA J, GARCÍA PAREDES J, ET AL. *Digestive manifestations of common variable immunodeficiency.* Rev Clin Esp 1991; 188 (3): 142-6.

[5] VÁZQUEZ-MORÓN J, PALLARÉS-MANRIQUE H, MARTÍN-SUÁREZ I, BENÍTEZ-RODRÍGUEZ B, RAMOS-LORA M. *Crohn's-like disease in a patient with common variable immunodeficiency treated with azathioprine and adalimumab.* Revista Española de Enfermedades Digestivas, 105(5), pp.299-302.

[6] LÓPEZ-ROCHA E, RODRÍGUEZ-MIRELES K, SEGURA-MÉNDEZ NA, YAMAZAKI-NAKASHIMADA MA. *Prevalencia de cáncer en pacientes adultos con inmunodeficiencia común variable.* Revista Alergia México 2015; 62:22-27.

[7] HARJU E. *Metabolic problems after gastric surgery.* Int Surg 1990; 75 (1): 27-35.

[8] KANG I, KIM YS, KIM C. *Mineral deficiency in patients who have undergone gastrectomy.* Nutrition 2007; 23 (4): 318-22.

[9] TOVEY FI, HALL ML, ELL PJ, HOBSLEY M. *A review of postgastrectomy bone disease.* J Gastroenterol Hepatol 1992; 7 (6):639-45.

[10] BAKER A, WOOTEN LA, MALLOY M. *Nutritional considerations after gastrectomy and esofagectomy for malignancy.* Curr Treat Options Oncol 2011.

07 ADRENARQUIA PREMATURA, ¿Y SI NO ES UN DÉFICIT DE 21-HIDROXILASA?

Cornejo Pareja IM[1]
Martín Tejedor BM[2]
Díaz Perdigones CM[1]
Molina Vega M[1]
Hernández García C[1]
Martínez Aedo MJ[2]
López Siguero JP[2]

[1] UCG Endocrinología y Nutrición. Hospital Virgen de la Victoria (Málaga)
[2] UCG Intercentro de Endocrinología y Nutrición. Hospital Materno Infantil (Málaga)

INTRODUCCIÓN

La hiperplasia suprarrenal congénita (HSC) es una de las enfermedades más frecuentes en endocrinología pediátrica. Se incluye dentro del grupo de enfermedades endocrinológicas con herencia autosómica recesiva, concretamente en la familia de errores innatos de la esteroidogénesis, caracterizados por deficiencias enzimáticas específicas en alguno de los cinco pasos enzimáticos requeridos para la síntesis del cortisol.

Los estudios clínicos y genéticos han demostrado la existencia de formas severas y moderadas, en función del grado de afectación de la actividad enzimática. En las formas severas o clásicas, el déficit es completo e inician sus manifestaciones en la época fetal o neonatal, mientras que en las formas moderadas o no clásicas el déficit es parcial y se manifiestan en la infancia o la adolescencia, y pueden pasar desapercibidas hasta la edad adulta o incluso permanecer asintomáticas (formas crípticas). El déficit de cortisol, que es el hecho común a todas ellas, produce mediante un mecanismo de retroalimentación negativa un aumento de la producción de ACTH y secundariamente una hiperestimulación e hiperplasia del córtex adrenal, con la consiguiente elevación de los esteroides previos al bloqueo enzimático.

El déficit de 11β-hidroxilasa constituye la segunda forma más común de HSC, tras el déficit de 21-hidroxilasa, suponiendo un 5-8% de éstas. Hasta la fecha se han descrito más de 50 mutaciones diferentes. Sin embargo, su forma no clásica es extremadamente rara, aunque debe considerarse en el diagnóstico diferencial de pacientes con hiperandrogenismo. Un ejemplo de este trastorno es el que a continuación presentamos.

CASO CLÍNICO

Se trata de un varón de 7 años y 8 meses de edad, sin antecedentes médico-quirúrgicos de interés, ni existencia de consanguinidad familiar. Es derivado a consulta de Endocrinología pediátrica para estudio de adrenarquia precoz y ginecomastia de más de un año de evolución. En la exploración física encontramos peso y talla de 39.5Kg y 139.8cm respectivamente, ambos en percentil 98 (+2.28SDS). Además, presenta pubarquia grado 2 de Tanner con genitales masculinos prepuberales (volumen testicular de 2mL), ginecomastia izquierda de 4cm, axilarquia y normotensión arterial (115/70mmHg). En ese momento su edad ósea evaluada según el atlas de Greulich y Pyle era de 13 años y medio, llamativamente acelerada.

Ante la sospecha de HSC forma no clásica por déficit de 21-hidroxilasa, se solicita estudio hormonal orientado; que mostró niveles levemente elevados de 17OH-Progesterona, Androstendiona y DHEAs. Resultando el resto del estudio normal para su edad.

	DHEAs	Androstendiona	17OHProgesteron	Estradiol
Resultados	2397ng/mL	14.4 ng/mL	5.6 ng/mL	11.9 pg/mL
V.N.	19-852ng/ml	< 3.5 ng/ml	< 2 ng/ml	< 2 ng/ml

TST	Gonadotropinas	PRL	TSH
0.2ng/mL	Prepuberales	10.3ng/mL	5.92µUI/mL
Valores normales (V.N.)			

A la luz de los resultados solicitamos estímulo con ACTH:

	Basal	V. N.	60 mins	V. N.
ACTH	16.8 pg/ml	5-52 pg/ml		
Cortisol	10.7 mcg/dl	9-25 mcg/dl	18.5 µg/dl	>18 mcg/dl
DHEAs	2280ng/mL	28-852ng/ml		
Androstendiona (RIA)	1.8 ng/ml	< 0.5 ng/ml		
17OH-progesterona	3.9 ng/ml	< 2 ng/ml	6.7 ng/ml	<14 ng/ml
17OH-pregnenolona(EMT)	2.3 ng/ml	<1.87 ng/ml		

Al descartarse el déficit de 21 hidroxilasa, por la ausencia de elevación patológica de 17-OH-Progesterona tras ACTH, decidimos buscar un bloqueo enzimático inferior, ampliando las determinaciones en el test de estímulo con ACTH:

	Basal	V. N.	60 mins	V. N.
ACTH (CLIA)	16.8 pg/ml	5-52 pg/ml		
Cortisol	10.7 mcg/dl	9-25 mcg/dl	18.5 mcg/dl	>18 mcg/dl
DHEA-s (RIA)	2280 ng/mL	< 2.2 ng/ml		
Androstendiona	1.8 ng/ml	< 0.5 ng/ml		
17OH-progesterona	3.9 ng/ml	< 2 ng/ml	6.7 ng/ml	<14 ng/ml
17OH-pregnenolona	2.3 ng/ml	<1.87 ng/ml		
11-desoxicortisol	18.6 ng/ml	<7.2 ng/ml	60.7 ng/ml	< 20 ng/ml
DOCA	24.5 ng/ml	2-34 n/ml		

Con esta elevación patológica de 11 desoxicortisol tras ACTH, triplicando el valor basal, se establece el diagnóstico bioquímico/hormonal de HSC no clásica por déficit de 11β-hidroxilasa. Solicitamos estudio genético, sin detectarse mutaciones en el estudio molecular del gen CYP11B1.

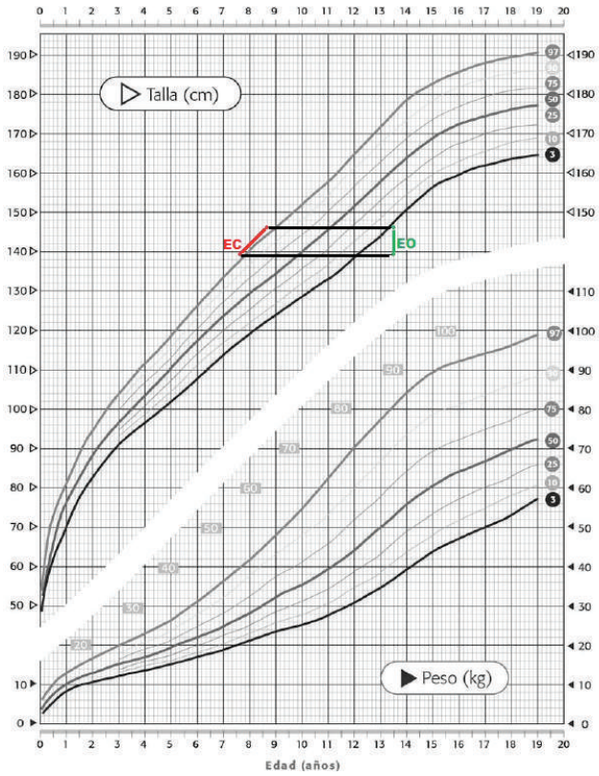

En la última revisión, el paciente tiene 8 años y 8 meses. Muestra una talla de 146.2cm (p80, +2.28 SDS), una velocidad de crecimiento de 6.2cm/año (p80, +2.28SDS). Mantiene genitales prepuberales con volumen testicular estable de 2mL y su edad ósea permanece estable (13 años y medio), por lo que decidimos mantener sin tratamiento.

DISCUSIÓN

La HSC en su forma no clásica por déficit de 11-hidroxilasa se trata de una entidad poco conocida, de herencia autosómica recesiva. Tiene una incidencia alrededor de 1/200000 en la población general. Hasta este momento, 160 casos han sido reportados en la literatura, de los cuales tan sólo 60 de ellos fueron confirmados por biología molecular.

Se caracteriza por una deficiente conversión de 11-desoxicortisol y 11-desoxicorticosterona, en cortisol y corticosterona, respectivamente; lo que produce un déficit de cortisol, y como consecuencia la acumulación de metabolitos intermedios como 11-desoxicortisol y el aumento de producción de otros andrógenos suprarrenales. En algunos casos también se produce aumento de desoxicorticosterona (no presente en nuestro paciente), que posee acción mineralocorticoide y cursa con frenación del eje renina-angiotensina. El aumento de desoxicorticosterona conlleva hipertensión, en el 75% de las formas clásicas y más raramente en las formas no clásicas, que se va instaurando a lo largo de la primera infancia, así como la aparición de complicaciones graves secundarias, como retinitis, nefropatía, hipertrofia ventricular izquierda… En los pacientes con formas no clásicas, la actividad enzimática está reducida pero es suficiente para mantener una secreción normal de glucocorticoides y mineralocorticoides, a expensas de la hiperestimulación por ACTH y la consiguiente excesiva producción de andrógenos.

Lo más frecuente es que los síntomas empiecen tardíamente en la infancia, pero sobre todo en la etapa peripuberal. En ese periodo se producen alteraciones fisiológicas en la esteroidogénesis adrenocortical lo que deriva en un aumento de la secreción de andrógenos adrenales característico de la adrenarquia. En los pacientes con HSC no clásica este hecho fisiológico se exagera desarrollándose hiperandrogenismo adrenal.

La presentación clínica es extremadamente variable con uno o más signos hiperandrogénicos. Los signos clínicos que suelen aparecer en la infancia incluyen pubarquia prematura (comienzo del vello púbico antes de los 8 años en niñas y 9 años en varones), acné y aceleración de la edad ósea y del crecimiento, como sucedió en nuestro paciente.

Ante la sospecha de HSC el marcador bioquímico por excelencia que se estudia es la 17-OHprogesterona, debido a que la deficiencia de 21-hidroxilasa es la responsable del 90-95% de las HSC tanto clásicas como no clásicas. Los marcadores específicos que establecen el diagnóstico de HSC en el déficit de 11-hidroxilasa, son el hallazgo de 11-desoxicortisol y dexosicorticosterona plasmáticas basales aumentadas; así como una respuesta exagerada de estos marcadores tras el test de ACTH. De manera que un pico de respuesta al test de ACTH con 11-desoxicortisol superior a 20ng/mL o la duplicación del nivel basal, sería diagnóstico de HSC por déficit de 11-hidroxilasa.

Una fuente de error en el diagnóstico del déficit de 11β-hidroxilasa es la moderada elevación concomitante de 17OH-progesterona que se produce, aunque siempre menor que la elevación de 11-desoxicortisol, que en ocasiones ha llevado a la realización de un diagnóstico erróneo de déficit de 21-hidroxilasa.

La confirmación genética se realiza mediante la demostración de mutación del gen CYP11B1 del cromosoma 8. Por el momento, no se ha encontrado una buena correlación entre genotipo y fenotipo, lo que indica que otros genes diferentes pueden estar involucrados en la expresión de la enfermedad. Hasta la fecha, más de 50 mutaciones diferentes han sido descritas al respecto; y recientemente, nuevas mutaciones han sido informadas.

Hoy por hoy, el único tratamiento que se utiliza es la terapia corticoidea con el objetivo principal de controlar el síndrome pierde-sal en pacientes con HSC clásica. El fundamento del tratamiento con glucocorticoides en las formas no clásicas persigue suprimir el exceso de secreción de ACTH y así reducir el exceso de esteroides sexuales de origen adrenal, precursores esteroideos que se producen como consecuencia del déficit enzimático que ya hemos comentado. El objetivo en la edad pediátrica es evitar la aceleración de la edad ósea y así conseguir una talla adulta adecuada a su talla genética; mientras que en la adolescencia y edad adulta, se trata de reducir las consecuencias derivadas del hiperandrogenismo establecido como son el hirsutismo y la hipofertilidad.

Como término medio, la talla adulta de los pacientes no tratados con HSC en su forma no clásica es adecuada a la talla genética con excepción de los casos muy sintomáticos. En las formas no clásicas algún estudio apoya el tratamiento con glucocorticoides basándose en la mejoría de la talla adulta sobre todo si el tratamiento se ha instaurado antes de la pubertad, pero no hay datos concluyentes. De manera que es aconsejable el tratamiento si se inicia precozmente, situándose la talla adulta dentro del rango genético, mientras que si se comienza una vez iniciada la pubertad, se asocia a empeoramiento de la talla adulta. No obstante, debido a la escasez de estudios sobre talla adulta de estos pacientes, no existe evidencia científica suficiente que avale el tratamiento de forma sistemática con corticoides en las formas no clásicas, reservándose el tratamiento para aquellas formas muy sintomáticas; como son los casos con pubarquia de comienzo inapropiadamente precoz y rápidamente evolutiva cuando se acompañan de aceleración importante de la edad ósea con mal pronóstico de talla adulta.

En caso de iniciar tratamiento, la hidrocortisona es el tratamiento más fisiológico, ya que posee una potencia superponible a la del cortisol endógeno; además, por su corta vida biológica, minimiza la afectación sobre el crecimiento y sobre otros efectos adversos (obesidad, osteoporosis…). Por todo ello, en la edad pediátrica la terapia de elección es la hidrocortisona. No obstante, ninguna de las pautas establecidas consigue reproducir la relación fisiológica entre los pulsos de cortisol y ACTH que en condiciones normales inhibirían la secreción de ACTH. En los pacientes con HSC no clásica sintomática está indicado iniciar tratamiento a dosis bajas, generalmente a la mitad de dosis que en las formas clásicas (8-10mg/m2/día, repartidas en 2-3 dosis al día). Un tratamiento excesivo y precoz con glucocorticoides es potencialmente nocivo para el crecimiento. La prednisona sólo se empleará una vez finalizado el crecimiento y si la frenación con hidrocortisona no es la correcta.

De este modo, el establecimiento de la terapia de reemplazo en los niños entre 7-8 años con edad ósea acelerada debe de ser valorado con cautela, dado que podría verse aún más comprometida la talla adulta del paciente. Esto es debido a que la alteración suprarrenal ya avanzada llevará a una pubertad precoz central con la activación del eje gonadal. En este momento, el tratamiento con glucocorticoides ralentizaría la producción de andrógenos suprarrenales aumentando la inhibición del eje gonadal, lo que puede participar en la reducción de la talla adulta.

Un pronóstico de talla baja es el problema más importante, debido a los conflictos psicológicos que pueden surgir. El bloqueo de la pubertad, también es una opción existente. No obstante, todo debe ser consensuado con los padres, porque no ha demostrado mejorar el pronóstico de talla en la edad adulta, pero si puede tener ventajas en relación a la aparición de complicaciones psicológicas en los niños inherentes a la aparición temprana de la pubertad, debiendo individualizar en cada caso. Si la talla adulta pudiera estar muy comprometida y siempre que la edad ósea sea inferior a 12 años, existen estudios que apoyan que el tratamiento con hormonas de crecimiento y análogos de LHRH puede resultar beneficioso para la optimización del crecimiento.

BIBLIOGRAFÍA:

[1] POLAT S, KULLE A, KARACA Z, AKKURT I, KURTOGLU S, KELESTIMUR F, ET AL. *Characterisation of three novel CYP11B1 mutations in classic and non-classic 11 -hydroxylase deficiency.* European Journal of Endocrinology. 2014;170(5):697-706.

[2] MOOIJ CF, PARAJES S, ROSE IT, TAYLOR AE, BAYRAKTAROGLU T, WASS JAH, ET AL. *Characterization of the molecular genetic pathology in patients with 11β -hydroxylase deficiency.* Clin Endocrinol (Oxf). 2015;83(5):629-35.

[3] PETER M. *Congenital adrenal hyperplasia: 11beta-hydroxylase deficiency.* Semin Reprod Med. 2002;20(3):249-54.

[4] MENABÒ S, POLAT S, BALDAZZI L, KULLE AE, HOLTERHUS P-M, GRÖTZINGER J, ET AL. *Congenital adrenal hyperplasia due to 11-beta-hydroxylase deficiency: functional consequences of four CYP11B1 mutations.* European Journal of Human Genetics. 2014;22(5):610–616.

[5] BHANGOO A, WILSON R, NEW MI, TEN S. *Donor splice mutation in the 11beta-hydroxylase (CypllB1) gene resulting in sex reversal: a case report and review of the literature.* J Pediatr Endocrinol Metab. 2006;19(10):1267-82.

[6] NOUR MA, PACAUD D. *Height augmentation in 11β-hydroxylase deficiency congenital adrenal hyperplasia.* Int J Pediatr Endocrinol. 2015(1):12.

[7] ZHAO L-Q, HAN S, TIAN H-M. *Progress in molecular-genetic studies on congenital adrenal hyperplasia due to 11beta-hydroxylase deficiency.* World J Pediatr. 2008;4(2):85-90.

[8] NIMKARN S, NEW MI. *Steroid 11beta-hydroxylase deficiency congenital adrenal hyperplasia.* Trends Endocrinol Metab. 2008;19(3):96-9.

08 ¿SINDROME DE HAIR-AN Y CIRUGIA BARIÁTRICA?: A PROPÓSITO DE UN CASO CLÍNICO

Manzanares Córdova R
Jiménez Jiménez MJ
Hayón Ponce M
Fernández Soto ML

UGC de Endocrinología y Nutrición. Unidad de Nutrición Clínica y Dietética.
Complejo Hospitalario Universitario de Granada.

CASO CLÍNICO

Mujer de 18 años de edad, valorada por primera vez en consulta de Endocrinología en septiembre del 2010. Antecedentes familiares de Diabetes Mellitus tipo 2 (DM2) en madre y línea materna. Menarquia a los 13 años, ciclos regulares. No hábitos tóxicos. Diagnosticada de DM2 con 14 años de edad sin clínica cardinal previa, en tratamiento con antidiabéticos orales (ADOs) desde el diagnóstico, al momento de la valoración con Metformina 850mg/día y Glicazida 30mg/día. Exploración física: obesidad de predominio troncular, Peso 85Kg, Talla: 1.64cm, IMC: 31.6Kg/m2, hirsutismo facial, abdomen y peri areolar, sin signos de hipercortisolismo. En la analítica destaca Glucemia: 266mg/dl, HbA1c: 9.8%, Colesterol total: 245mg/dl, Triglicéridos: 215mg/dl, Col-HDL: 48mg/dl, Col-LDL: 153mg/dl, TSH: 3.19mUi/ml. Se diagnostica de Síndrome metabólico e hiperandrogenismo clínico, se intensifica tratamiento y se da consejo dietético, siendo valorada a los 4 meses con mejoría del control metabólico por lo que se mantiene misma actitud.

La paciente no acude de nuevo a consulta hasta Diciembre 2012. Actualmente con 21 años de edad, refiere intolerancia a la metformina. Mantiene un peso estable. Aparición de Acantosis nigricans en cuello. En tratamiento actual con Insulina Detemir: 30ui-0-30ui, Insulina Glulisina: 20ui en cada comida (DTI: 120ui/día). En la analítica destaca HbA1c: 9%, Col-LDL: 116, Triglicéridos: 338mg/dl, Ac Anti-GAD y Anti IIA2 negativos. CLU: 32 (normal) Se añade un GLP1 y Orlistat al tratamiento insulínico. Diagnosticándose de Síndrome metabólico y síndrome de HAIR- AN (Hiperandrogenismo, Insulin resistencia y Acantosis Nigicans). En revisiones posteriores hasta Julio del 2014 se observa una ganancia ponderal progresiva (gráfico 1) así como persistencia de un mal control metabólico (gráfico 2) con dosis crecientes de insulina hasta una dosis total de insulina (DTI) de 141ui/día, además inicio de alteraciones en el ciclo menstrual con baches amenorreicos, por lo que se decide derivar consulta de Nutrición para valoración de cirugía bariátrica (CB).

En Septiembre 2014 es valorada en consulta de Nutrición, IMC 35.3Kg/m2, Cintura: 110cms, Cadera 119cms, TA: 135/98mmHg, aumento de vello perialerolar y abdomen (Escala de Ferriman Gallwey 15), amenorrea desde julio 2014, persistencia de acantosis. Se completa estudio hormonal (tabla 1) y se añade a sus diagnósticos actuales Hipotiroidismo subclínico y esteatosis hepática, siendo intervenida de gastrectomía tubular laparoscópica (GTL) en Abril del 2015.

Al mes de la intervención pérdida de 13Kg de peso. Peso: 80Kg, IMC: 29.7Kg/m2, %PP: 13.9 Autocontroles: ayunas <100mg/dl, Postpandrial: <160mg/dl. Menstruaciones presentes. Analítica: GB:117mg/dl, HbA1c: 6.7%, GOT/GPT: 46/55U/l, LDL:98mg/dl, Péptido C: 3.6ng/ml, Insulina 17.6 µUI/ml, HOMA 3.5. En tratamiento actual con Insulina Detemir: 10-0-20 e Insulina Glulisina: 5-5-5 (DTI: 45ui/día) GLP1 sin cambios.

Sigue revisiones en consulta a los 3 y 6 meses (tabla 1), peso: 57Kg, IMC: 21.6Kg/m2, %PP: 38.7, Suspende insulina por Hipoglucemias, así como GLP1, mantiene autocontroles en ayunas <90, postpandriales <130, Mejoría del hirsutismo y práctica desaparición de la acantosis nigricans. Analítica: GB: 80mg/dl, HbA1c: 5.1%, LDL; 134mg/dl, TG: 72mg/ml, TSH: 5.13ng/dl. Última revisión en Enero 2016, nueve meses tras la intervención, sin tratamiento para factores de riesgo cardiovascular, con criterios clínico de curación de la DM2 (ADA 2009: HbA1c <6.0%, sin ADO´s, normo glucémico durante al menos un año[9]), mantiene ciclos menstruales regulares, IMC 21Kg/m2, buena calidad de vida, sin complicaciones quirúrgicas. Diagnósticos finales: Obesidad G2 intervenida mediante GTL, DM2 con criterios de curación, Sd. HAIR- AN resuelto, Hígado graso posiblemente resuelto, dislipidemia resuelta y Eutiroidismo.

DISCUSION

El síndrome HAIR-AN constituye un subconjunto del Síndrome de Ovario poliquístico (SOP) caracterizado por hiperandrogenismo, resistencia a la insulina y acantosis nigricans[1]. Es una de las causas más comunes de los trastornos menstruales, de los síntomas hiperandrogénicos y de la resistencia a la insulina en las mujeres jóvenes. Su incidencia anual está estimada en torno al 3.1% de las adolescentes[1]. Entre un 1 y un 3% de las mujeres con un hiperandrogenismo y cerca del 40% de adolescentes con ciclos menstruales irregulares estarían afectadas por el síndrome HAIR-AN[2]. Los síntomas aparecen ya en la adolescencia pero el diagnóstico suele retrasarse a la edad adulta. El hiperandrogenismo se manifiesta por un acné, un hirsutismo lentamente progresivo, y, a veces, por manifestaciones más severas. Muchas pacientes presentan trastornos menstruales, ovulación ausente o irregular y una poliquistosis ovárica. La resistencia a la insulina puede conllevar obesidad, numerosas placas cutáneas (acrocordones) y una acantosis nigricans. Las pacientes tienen un alto riesgo de desarrollar diabetes mellitus tipo 2 y problemas de infertilidad. La etiología es todavía desconocida pero el síndrome podría estar asociado con mutaciones del dominio tirosina quinasa del gen del receptor de la insulina (INSR)[3]. Puede ir acompañado de otras patologías como ser la obesidad y la Dislipidemia[2]. El diagnóstico diferencial incluye la hiperplasia suprarrenal congénita de aparición tardía, el síndrome de Cushing y los tumores suprarrenales y ováricos. El manejo es multifactorial e incluye pérdida de peso, toma de anticonceptivos y antiandrógenos (espironolactona, agonistas de GnRH y flutamida), usados en asociación con un anticonceptivo.

La relación entre la leptina y la insulin resistencia (IR) es todavía un tema de debate. Se conoce que la IR es el principal factor patogénico en el Sd. HAIR AN, de hecho uno de los tratamiento utilizados para dicha patología son los fármacos sensibilizadores de insulina, como ser la pioglitazona, fármaco que mejora la IR y la hiperinsulinemia sin alterar los niveles de leptina, y la metformina, un sensibilizador de insulina ampliamente utilizado para el tratamiento de diabetes mellitus tipo 2, que reduce considerablemente la concentración de leptina en suero en pacientes con SOP obesas y no obesas[1,4]. Sin embargo, algunas mujeres no responden a este tipo de tratamiento farmacológico, haciendo necesario recurrir a otros procedimientos como ser la cirugía bariátrica.

La Gastrectomía Tubular Laparoscópica (GTL) es una de las técnicas quirúrgicas recientemente desarrolladas para el tratamiento de obesidad mórbida y curación de la DM2, consiste en extirpar una gran parte del estómago a expensas del fundus para convertirlo en un tubo de aproximadamente 2 cm de diámetro desde el cardias hasta el píloro, consiguiendo de esta forma una alteración en la secreción de los péptidos intestinales activos (ghrelina y leptina), encargados de regular la sensación de apetito.

Múltiples son los estudios publicados acerca de los beneficios quirúrgicos de la GTL, Estudios individuales de hasta 5 años de seguimiento revelan un %SPP entre 37.2-58 %. [5,6,7,8] A su vez se conocen ampliamente sus beneficios en cuanto a la curación de la DM2. Los estudios publicados en los últimos años muestran al menos una reducción del 2% en la HbA1c cuando se compara con el tratamiento convencional[9] y un porcentaje de curación de la DM2 que oscila entre el 70-85%.[5,6,7,8,9] Los beneficios conseguidos con la CB en términos de curación de la DM2 han sido tan sorprendentes que ya el consejo de expertos de la ADA recomienda incluirla como una alternativa terapéutica en pacientes que no responden a tratamiento médico independientemente del índice de masa corporal[9].

También se conoce que la GTL tiene gran impacto en otras comorbilidades asociadas a la obesidad mórbida (HTA, dislipemia, SAOS y ERG), como así lo muestran recientemente numerosos estudios que han demostrado que la resolución de las comorbilidades después de la GTL es comparable al bypass gástrico e incluso mejor que la banda gástrica. En ellos se muestra hasta un 91 % de resolución de la hipertensión y 75 % de resolución de la dislipemia en el primer año tras la intervención[5,6,7,8]

Con respecto al hiperandrogenismo, pocos son los estudios publicados acerca del beneficio de la CB como alternativa terapéutica cuando el tratamiento médico es insuficiente, en estudios realizados a pacientes con SOP en seguimiento hasta por nueve años, que se sometieron a cirugía mediante distintas técnicas derivativas, se aprecia una resolución completa del hiperandrogenismo hasta en el 77.8% de los casos, con recuperación de la menstruación en 82% de las mujeres y mejoría del hirsutismo en aproximadamente el 29%[10,11]. Manco y colaboradores ya en el 2005 hablan del beneficio de la CB en el Sd. de HAIR AN en el que demuestran que no solo mejora el hiperandrogenismo sino que también disminuyen los niveles de leptina con lo que mejora la sensibilidad a la insulina[1].

En conclusión, nuestro caso clínico representa una visión de los beneficios de la GTL. Dicha técnica, tal como se objetiva en las publicaciones anteriores, proporciona una pérdida de peso satisfactoria, así como una importante mejoría y remisión de las comorbilidades asociadas, con muy bajo índice de complicaciones quirúrgicas y médicas. En nuestro caso además se aplicó para resolver un marco endocrinológico como ser el hiperandrogenismo y la resistencia a la insulina, confirmándose el valor terapéutico como cirugía endocrina y/o metabólica.

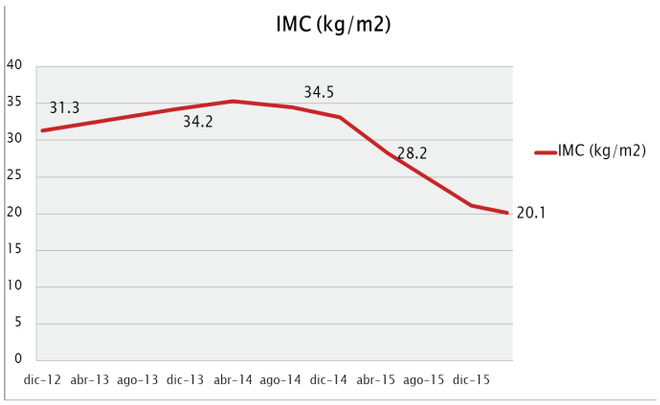

Gráfico 1. Evolución del IMC pre y post CB

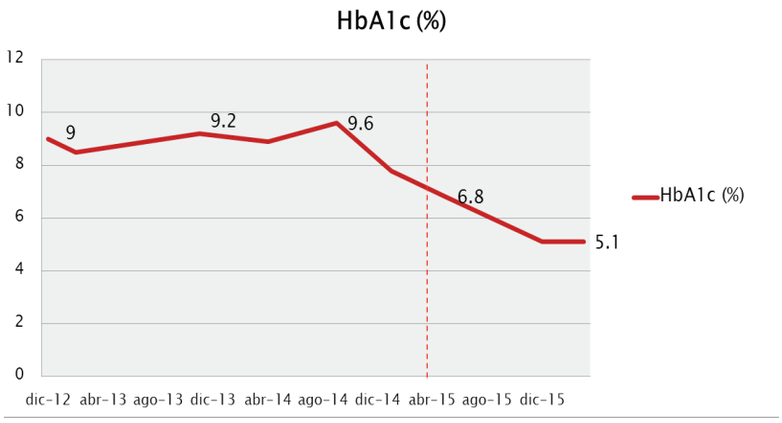

Gráfico 2. Evolución de la HbA1c pre y post CB

Analítica	Pre cirugía	6 meses PO	9 meses PO	Valores normales
Glucemia (mg/dl)	300	81	88	70-100
Colesterol-LDL (mg/dl)	116	98	134	50-130
Colesterol-HDL (mg/dl)	47	33	50	40-55
Triglicéridos (mg/dl)	254	165	72	50-150
TSH (ng/dl)	5.42	13	0.78	0.27-4.2
Prolactina (ng/ml)	13.4	----	11.9	6-29.9
FSH (mUi/ml)	4.8	----	7.9	3.85-8.78
LH (mUi/ml)	11	----	4.7	2.12-10.89
Androstendiona (ng/ml)	5	----	3.2	0.4-4.1
Testosterona (pg/ml)	6.9	----	1.8	0.29-3.18
DHEA-s (mcg/dl)	177	----	89	30-150
Péptido C (ng/ml)	---	3.6	1.92	1.1-4.4
Insulina (µUI/ml)	---	17.6	4.58	2.6-4.9
HOMA	---	3.5	1	0-3
Cortisol (µg/dl)	----	----	13.5	6.7-22.6
Cortisol tras 1mg (µg/dl)	0.5	---	---	0.6-22.6
Peso (Kg)	93	57	54	
% peso perdido	------	38.7	46.23	

** FSH y LH en fase folicular*

Tabla 1. Evolutivo de parámetros Clínico y bioquímicos pre y post CB

BIBLIOGRAFÍA

[1] MANCO M, CASTAGNETO M, NANNI G. *Biliopancreatic diversion as a novel approach to the HAIR-AN syndrome.* Obes Surg. 2005, Vol 15, p.286-289

[2] KATHLEEN BE, RITA MG. *HAIR-AN Syndrome: A Multisystem Challenge.* Am Fam Physician. 2001, Vol 63, núm 12, p.2385-2390.

[3] GLOBERMAN H, KARNIELI E. *Analysis of the insulin receptor gene tyrosine kinase domain in obese patients with hypernadrogenism, insulin resistance and acanthosis nigricans.* Int J Obs. 1998, Vol, 22, p. 349-353

[4] MARCINIAK A, NAWROCKA-RUTKOWSKA J, BRODOWSKA A. *Leptin concentration in patients with polycystic ovary syndrome before and after metformin treatment depending on insulin resistance, body mass index and androgen concentrations.* Folia Histochem Cytobiol. 2009, Vol 47, p. 323-328

[5] VIDAL J, IBARZABAL A, ROMERO F ET AL, TYPE 2 DIABETES MELLITUS AND THE METABOLIC SYNDROME FOLLOWING SLEEVE GASTRECTOMY IN SEVERELY OBESE SUBJECTS. *Obes Surg.* 2008, Vol 18, p. 1077–1082

[6] ALBANOPOULOS K, TSAMIS D, NATOUDI M. *The impact of laparoscopic sleeve gastrectomy on weight loss and obesity-associated comorbidities: the results of 3 years of follow up.* Surg endosc. 2016, Vol 30, p. 699-705

[7] PIROLLA EH, JUREIDINI R, BARBOSA M. *A modified laparoscopic sleeve gastrectomy for the treatment of diabetes mellitus type 2 and metabolic syndrome in obesity.* Am J Surg. 2012, Vol 203, p. 785-792

[8] PERATHONER A, WEIBENBACHER A. *Sucher R, Significant weight loss and rapid resolution of diabetes and Dyslipidemia short-term follow up after laparascopic sleeve gastrectomy.* Obes Surg. 2013, Vol 23, p. 1966-1972

[9] RUBINO F, NATHAN D, ECKEL R, ET AL. *Metabolic surgery in the treatment algorithm for type 2 diabetes: A joint statement by international diabetes organization.* Diabetes care. 2016, Vol 39, p.861-877

[10] JAMAL M, GUNAY Y, CAPPER A. *Roux-en-y-gastric bypass ameliorates polycystic ovary syndrome and dramatically improves conception rates: a 9 years analysis.* Surg for obesity and related diseases. 2012, Vol 8, p. 440-444

[11] MORREALE HF, CARRETERO J, BLASCO F ET AL. *The polycystic ovary syndrome associates with morbid obesity may resolve after weight loss induced bariatric surgery J.C* Endoc and metab. 2005, vol. 90, núm 12, p. 6364-6369

09 UNA COMPLICACIÓN ATÍPICA DEL HIPERALDOSTERONISMO PRIMARIO. CUANDO LOS ALGORITMOS NO AYUDAN.

Florencio Ojeda L[1]
Arana C[1]
Oliva Rodríguez R[2]
Hernando Jiménez V[1]
Sevillano M[1]
Tous Romero MC[2]
Prados Gallardo A[3]
De La Prada Álvarez FJ[4]
Martín Hernández T[2]

[1] Residentes Endocrinología y Nutrición. Hospital Universitario Virgen Macarena, Sevilla.
[2] FEA Endocrinología y Nutrición. Hospital Universitario Virgen Macarena, Sevilla.
[3] FEA Servicio de Urgencias. Hospital Universitario Virgen Macarena, Sevilla.
[4] FEA Nefrología. Hospital Universitario Virgen Macarena, Sevilla.

CASO CLÍNICO

Mujer de 38 años, con antecedentes personales de HTA diagnosticada hace 2 años, que acude al servicio de Urgencias por clínica de paresia de las cuatro extremidades junto con pérdida del tono postural, sin pródromos ni alteraciones visuales ni sensitivas asociadas.

En Urgencias se objetiva TA de 190/112 mmHg. La exploración física pone de manifiesto una tetraparesia hiporrefléxica, más intensa en miembros inferiores. Dentro de las pruebas complementarias destaca una hipokaliemia severa (1,57 mEq/L) junto con alcalosis metabólica (pH 7,48, pCO2 39 mmHg y HCO3 28 mEq/L). En orina destaca potasio de 13,49 mEq/L (VR 35-80 mEq/L) y gradiente transtubular de potasio (TTKG): 4,1. El TAC craneal y la punción de LCR fueron anodinos.

Comienza a suplementarse el déficit de potasio, y la kaliemia se va corrigiendo durante su estancia en Observación, hasta llegar a valores de 2,86mEq/L.

La paciente posteriormente ingresa en planta de Nefrología para completar estudio, con los siguientes hallazgos: Aldosterona 40.20 ng/dL (VR 3.00-22.00); actividad renina plasmática (ARP): 0.08 ng/mL/h; Cociente aldosterona/ARP 502.50 (VR < 30.00); RMN abdominal que demuestra nódulo suprarrenal izquierdo de 19 mm, con características morfológicas de lesión benigna y con comportamiento en el estudio basal compatible con adenoma suprarrenal. Glándula suprarrenal derecha y riñones sin otros hallazgos de interés.

Una vez corregida la hipokaliemia, la paciente permaneció asintomática y estable durante el ingreso, con remisión de la clínica neurológica y control adecuado de la TA. Es dada de alta con diagnóstico de Tetraparesia arrefléxica por hipokaliemia severa secundaria a Adenoma suprarrenal izquierdo.

Actualmente se encuentra pendiente de intervención quirúrgica (adrenalectomía izquierda) y en seguimiento en consultas externas de Endocrinología.

DISCUSIÓN

La secreción autónoma (no suprimible) de aldosterona, o hiperaldosteronismo primario (HAP), fue descrito por primera vez en 1955 por Jerome Conn. La tríada clásica ante la que debemos sospechar su diagnóstico consiste en hipertensión arterial (HTA), hipokaliemia y alcalosis metabólica. No obstante, no siempre existe esta tríada y las cifras de potasio sérico pueden ser normales [1,2].

Nuestra paciente fue diagnosticada de HAP en el contexto de HTA mal controlada con cuadro de hipokaliemia severa. En el presente caso de HAP destacan varias peculiaridades, que por lo infrecuente de su presentación en la clínica merecen ser destacadas.

En primer lugar destaca el cuadro de tetraparesia hiporrefléxica, una complicación atípica y poco frecuente del hiperaldosteronismo primario, probablemente secundaria a la hipopotasemia severa.

Sobre la parálisis hipopotasémica hay pocas publicaciones, y lo publicado fundamentalmente son comunicaciones de casos aislados o pequeñas series. Se trata de una entidad infrecuente que se caracteriza por una parálisis flácida aguda asociada a hipopotasemia [4]. Puede ser debida a causas primarias (familiar) o de forma aún más infrecuente ser debida a causas secundarias, entre las que se encuentran enfermedades gastrointestinales, la acidosis tubular renal (ATR), la tirotoxicosis o el hiperaldosteronismo primario [1,3,4].

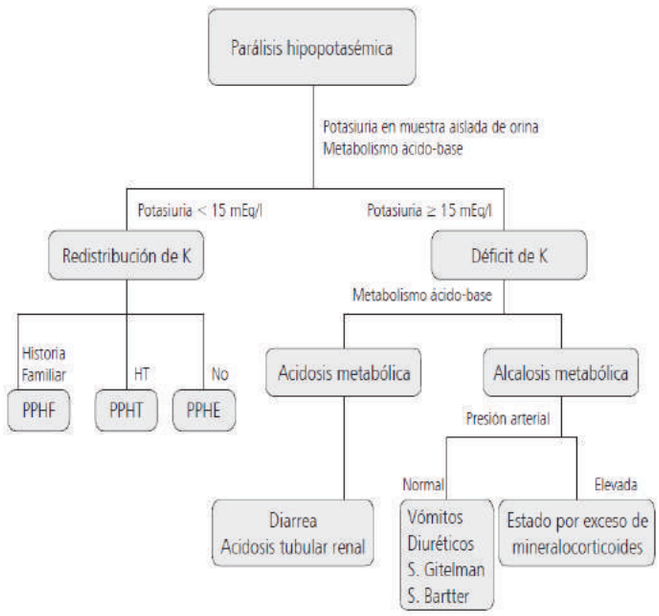

Figura 1. Algoritmo diagnóstico de Parálisis Hipopotasémica en el Departamento de Emergencias. HT: hipertiroidismo. PPHF: Parálisis Periódica Hipopotasémica Familiar. PPHT: Parálisis Periódica Hipopotasémica Tirotóxica. PPHE: Parálisis Periódica Hipopotasémica Esporádica [5].

Los pacientes que presentan un primer episodio de parálisis hipokaliémica en la edad adulta deben ser minuciosamente estudiados para descartar causas secundarias [1]. En nuestro caso, no existía historia familiar de esta entidad y la paciente presentó el primer episodio a los 38 años, por lo que se sospechó fuertemente una causa secundaria.

Aparte de la hipokaliemia, nuestra paciente presentaba también alcalosis metabólica. Como hemos comentado anteriormente, el diagnóstico diferencial de hipokaliemia con alcalosis metabólica incluye el síndrome de Conn.

La parálisis hipokaliémica como presentación de un hiperaldosteronismo primario es un hallazgo con escasas referencias en la literatura. Es excepcional en pacientes caucásicos, aunque parece ser más común en Asia, especialmente en China y Taiwán. En pacientes chinos con hiperaldosteronismo primario la parálisis hipokaliémica es uno de los síntomas de presentación dominantes [1,3].

En segundo lugar destacar en nuestro caso el hallazgo en las pruebas complementarias de un potasio urinario y un gradiente transtubular de potasio (TTKG) no indicativo de hipermineralocorticismo.

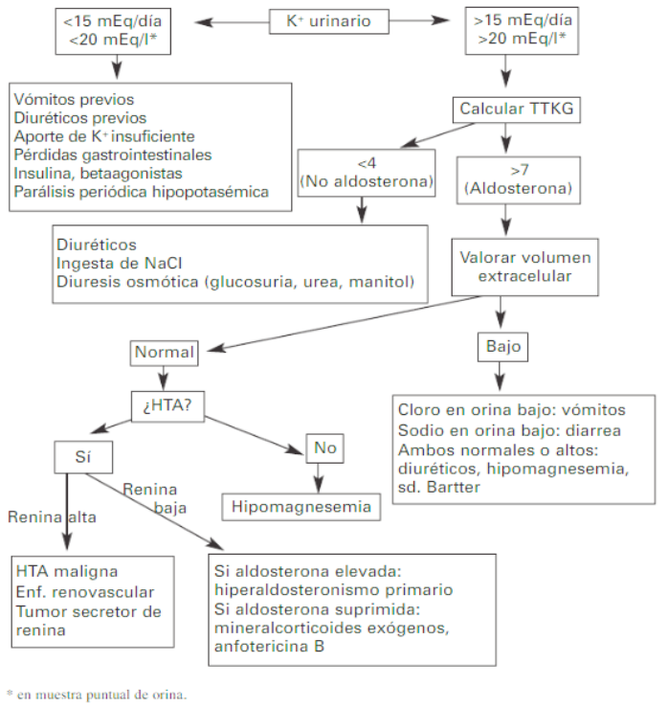

Figura 2. Algoritmo diagnóstico de la hipopotasemia [6].

Para el diagnóstico diferencial de la hipopotasemia, si tras la anamnesis la etiología no queda clara, suele ser útil medir la excreción de potasio urinario. Así, valores menores de 20 mEq/l, o menores de 15 mEq/día en orina de 24 horas, sugieren una respuesta renal adecuada ante una hipopotasemia, y al contrario, niveles mayores orientan hacia una pérdida renal. Sin embargo para evitar errores, se recomienda corregir el potasio en función de la reabsorción de agua en el túbulo colector. Para ello calculamos el gradiente trastubular de potasio (TTKG) que permite valorar el papel y magnitud de la acción mineralocorticoide en el túbulo contorneado distal (TCD).

Como valores de referencia, si TTKG < 4 ausencia de actividad mineralocorticoide en TCD (hipopotasemia no mediada por aldosterona); TTKG > 7 presencia de actividad mineralocorticoide en TCD (hipopotasemia por aldosterona) [6].

Como podemos comprobar, en nuestro caso se objetiva potasio en orina de 13,49 mEq/L y TTKG 4,1, no indicativo ninguno de estos datos de hipopotasemia mediada por aldosterona. Este hecho puede ser explicado porque ante circunstancias especiales, la secreción de potasio en la nefrona cortical distal deja de aumentar aunque exista un hiperaldosteronismo. Se ha constatado que la presencia de un hiperaldosteronismo crónico de larga evolución puede reducir el efecto mineralocorticoide de la secreción de potasio urinario. En este sentido, parece que el riñón es "hiporespondedor" a la estimulación de la secreción de potasio por los mineralocorticoides [7].

CONCLUSIÓN

Consideramos de interés la presentación de este caso, ya que la parálisis hipopotasémica como complicación atípica de un hiperaldosteronismo primario es un hallazgo infrecuente en nuestro medio. Destacamos la importancia de tener presente esta enfermedad, difícil de diferenciar clínicamente de otras formas de parálisis hipopotasémicas, así como la importancia de su diagnóstico precoz para poder realizar un tratamiento específico.

BIBLIOGRAFÍA

[1] RAJPUT, RAJES, ET AL. *Hypokalemic Periodic Paralysis: A Rare Presenting Manifestation of Conn's Syndrome.* J Endocrinol Metab. 2015, 5 (1-2), p. 196-198.

[2] DINLEYICI, EC, ET AL. *An additional child case of an aldosterone-producing adenoma withan atypical presentation of peripheral paralysis due to hypokalemia.* J. Endocrinol. Invest. 2007, 30, p. 870-872.

[3] COSTA DE FREITAS, RICARDO M, ET AL. *Periodic Paralysis: An Uncommon Complication of Primary Aldosteronism.* Arq Bras Endocrinol Metab. 2003, vol 47, núm. 6, p. 744-747.

[4] SIMÓ GUERRERO, OLGA, ET AL. *Parálisis hipopotasémica secundaria en adulto con hipertensión.* Endocrinol Nutr. 2015, 62 (6), p. 290-296.

[5] FRANTCHEZ, VICTORIA. *Thyrotoxic hypokalemic periodic paralysis.* Report of one case. Rev Med Chile. 2010, 138, p. 1427-1430.

[6] AGUILAR RODRÍGUEZ F, BISBAL PARDO O, ET AL. *Manual de Diagnóstico y terapeútica Médica.* 7ª ed. Madrid: Univadis; 2014. p. 919-924.

[7] JEAN H ETHIER, MD, ET AL. *The transtubular Potassium Concentration in Patients With Hypokalemia and Hyperkalemia.* American Journal of Kidney Diseases. 1990, vol XV, núm. 4, p. 309-315.

10 RESPUESTA TRIFÁSICA DE LIBERACIÓN DE HORMONA ANTIDIURÉTICA

Abuín Fernández J
González Molero I
Sánchez Torralvo FJ
Contreras Bolívar V
Nagib Raya R
González Marín M
Doulatram Gamgaram VK
Jiménez Morillas V
Olveira Fuster GM

Endocrinología y Nutrición. Hospital Regional Universitario de Málaga

INTRODUCCIÓN

Los desórdenes hidroelectrolíticos tras las hipofisectomías constituyen un motivo de interconsulta frecuente y probablemente infradiagnosticado e infratratado debido a la oligosintomatología del cuadro. No por ello es un problema desdeñable ya que la falta de identificación y tratamiento precoz pueden degenerar en cuadros mucho más graves, siendo la desmielinización osmótica el objetivo a evitar.

LEYENDA

ACTH: hormona corticotropina.
ADH: hormona antidiurética; AVP: arginina-vasopresina
AVPR2: receptor 2 de la AVP.
dDAVP: desmopresina.
DI: diabetes insípida.
GH: hormona de crecimiento
OsmP: osmolalidad plasmática. OsmU: osmolalidad urinaria.
siADH: secreción inadecuada de ADH.

DESCRIPCIÓN DEL CASO CLÍNICO

Se trata de un varón de 39 años sin antecedentes de interés con acromegalia que es intervenido de un macroadenoma hipofisario de 1.5 * 2 cm productor de GH el día 02/12/2015, siendo una cirugía con escasa manipulación. En el perfil hipofisario postcirugía no presenta alteraciones significativas.

Durante su estancia en Neurocirugía presenta leve cefalea y epistaxis en las primeras 24 horas junto con necesidad de Desmopresina subcutánea por diuresis elevadas. La necesidad de Desmopresina continúa hasta el día 07/12/2015, donde se suspende. El día en el que es dado de alta (09/12/2015) se objetiva en su analítica un Sodio de 127, estando el paciente aparentemente asintomático.

El día 13/12/2015 el paciente acude a Urgencias con una clínica de cefalea opresiva, fotofobia, sonofobia, náuseas y vómitos. En la analítica se evidencia un Sodio plasmático en 110 (bajo), una Osmolalidad plasmática en 222 (baja), un Sodio urinario en 49 (alto) y una Osmolalidad urinaria en 807 (alta), siendo la clínica compatible con una hiponatremia grave por siADH. En Observación se inicia corrección con suero hipertónico y además se le realiza una punción lumbar para descartar complicación infecciosa tardía tras la cirugía. Tras mejoría de los síntomas se traslada a planta a cargo de Endocrinología para continuar corrección.

El 14/12/2015 presenta un Sodio plasmático de 122 (bajo) junto con un Sodio urinario de 11 (bajo) y una Osmolalidad urinaria de 109 (baja) por lo que, dado que la orina actualmente estaba diluida, se pauta Suero Glucosado para evitar hipernatremia. Finalmente, a pesar de medidas preventivas, el 15/12/2015 alcanza un Sodio plasmático de 138, coincidiendo con una diuresis marcada durante la noche. Posteriormente comenzó a precisar Desmopresina por diuresis elevadas mientras estaba ingresado y también al alta, por lo que el diagnóstico final es el de respuesta trifásica de liberación de hormona antidiurética.

En la tabla 1 se observa la evolución analítica del paciente.

PRUEBAS COMPLEMENTARIAS

ANALÍTICAS

Analítica de sangre posquirúrgica (04/12/2015): TSH 0.64, T4L 17.8, T3L 2.98, ACTH 19.60, Cortisol 16.93, FSH 1.50, LH 5.98, PRL 9.23, Test 2.06 (baja), GH 0.65, IGF1 189.

Analítica de sangre al diagnóstico (28/08/2015): TSH 1.19, FSH 2.41, PRL 7.28, GH 9.21, IGF1 731.

DÍA	2	3	4	9	13				14		15		16		17	18	19	20	21
HORA	13:13	10:07	8:58	10:02	9:09	16:16	17:09	23:11	7:17	12:59	8:39	22:45	8:45	21:10	9:34	9:04	10:03	10:16	9:15
Na	140	142	140	127	110		109	114	120	122	138	136	132	132	134	139	135	138	134
K	4,52	4,03	4,81	4,28	4,45		4,51	4,29	4,25	4,15	4,51	4,10	4,40	4,22	4,56	4,46	4,23	4,83	4,39
Crea	1,16	0,89	0,98	0,79	0,85		0,75	0,74	0,78	0,86	0,98	1,05	0,85	0,91	0,93	0,93	1,02	0,98	0,88
Urea	33	21	21	33					14	14		16	13		21	22	28	34	40
Ác úrico			2,8									2,9			2,5	2,9	2,8	3,1	2,6
Gluc	133	181	107	95	96		134	138	118	194	99	153	105	95	93	97	86	83	80
Prots tot	6,20		6,40	7,27					6,73	6,43	6,83		6,32	7,17	6,86	6,90	6,60	6,81	6,32
OsmS		293			222				245	253	278	285	265	272	273	283	277	287	277
CreaU		45				223		48	23	25	46	158			238	25	103	152	149
NaU		45				49		39	15	11	35	93		41	82	20	128	130	177
KU						80		23	6	5									
OsmU		340				807		314	145	109	193	568		138	659	131	606	729	906
TTO		dDAVP noche	dDAVP noche?				SSF 500 + SSH 500			GLUC 500	GLUC 1000	GLUC 1000 + dDAVP	dDAVP noche			dDAVP mañana	dDAVP noche	dDAVP noche	dDAVP noche
EVOLUCIÓN	0 DPO, 7 días			7- DPO, 5+ días							12 DPO, en adelante								

Tabla 1
Día 9: se observa un Na en 127 con lo que el siADH habrá estado presente probablemente desde hacía unos días.
Día 13: hiponatremia grave sintomática con criterios de siADH.
Día 14: se corrige parcialmente la hiponatremia con el aporte de suero salino hipertónico, a pesar de no haberse hecho de forma correcta.
Día 15: transición de siADH a DI con hipercorrección (16 mEq en 18 horas).

DISCUSIÓN

FISIOLOGÍA

La hormona antidiurética o arginina-vasopresina (ADH o AVP, usadas indistintamente a lo largo de este artículo), péptido de 9 aminoácidos producido principalmente en los núcleos supraóptico y paraventricular del hipotálamo aunque también en el núcleo parvocelular , tiene dos tipos de estímulos principales que clasificaremos como hemodinámicos y no hemodinámicos[1]:

Osmóticos: las modificaciones de la OsmP son el estímulo que clásicamente asociamos a la AVP. En condiciones normales la AVP se encuentra suprimida cuando la OsmP es menor de 280 mOsm/kg H20 mientras que a medida que aumenta la OsmP (siendo la deshidratación el ejemplo más típico) la AVP aumenta, disminuyendo la acuaresis y regulando así la OsmP.

No osmóticos: no están directamente relacionados con la OsmP. Se subdividen en 2 tipos:

Hemodinámicos: cualquier situación que condicione una disminución de volumen circulante efectivo (hemorragia, hipotensión, insuficiencia cardiaca, cirrosis, síndrome nefrótico, insuficiencia adrenal) conllevará un aumento de la AVP ya que será estimulada por el sistema renina-angiotensina-aldosterona para tratar de compensar esta situación mediante la retención hídrica.

No hemodinámicos: existen otros estímulos que no tienen relación con el mantenimiento de la volemia y están fundamentalmente relacionados con las situaciones de estrés, como pueden ser: dolor, hipoxemia, hipoglucemia, inflamación, estados perioperatorios, cáncer, náuseas y vómitos, etc.

FISIOPATOLOGÍA DE LA AVP TRAS CIRUGÍA HIPOFISARIA

Tras la agresión producida por la cirugía transesfenoidal existe el riesgo de afectación hormonal hipofisaria, por lo general de forma transitoria[7].

Dentro de todos los ejes la AVP se afecta con gran frecuencia, existiendo diversas formas de manifestar su afectación:

DI central transitoria

Es la situación más frecuente tras una cirugía transesfenoidal, hasta un 31% de los casos[9].

La causa se cree debida a la existencia de una disfunción temporal de las neuronas productoras de AVP o a la perturbación de la vasculatura a dicho nivel. Por lo general dura de 24 a 48 horas tras la cirugía, aunque puede ocurrir hasta varios días después.

En el manejo de esta situación es indispensable el balance hídrico y el uso de Desmopresina subcutánea condicional en el caso de que las diuresis sean elevadas.

siADH transitorio

Siendo algo menos frecuente[9] que la situación anterior el siADH post-cirugía transesfenoidal es debido a la liberación descontrolada de AVP del tejido neurohipofisario restante o de los somas de aquellas neuronas magnocelulares restantes cuyos axones han sido amputados. Por lo general dura hasta 7 días, pudiéndose iniciar de forma temprana o tardía.

En función de la gravedad de la hiponatremia establece el tratamiento a pautar, por lo general suelen ser leve-moderadas por lo que estaría indicada la restricción hídrica. Pero dado que la hiponatremia causada por el siADH puede pasar desapercibida clínicamente y son precisas las pruebas de laboratorio para su diagnóstico no suele pautarse tratamiento.

Respuesta trifásica (DI + siADH + DI)

Es la situación más infrecuente de las mencionadas, un 1% de los casos[9]. Se define como la existencia de DI transitoria posquirúrgica con posterior siADH transitorio finalmente terminando en DI permanente.

Aunque la repuesta bifásica (DI + siADH y posterior normalización) es más frecuente (3%)[9] en este apartado me dedicaré a explicar la trifásica puesto que es el caso que nos atañe y además la explicación fisiopatológica de la bifásica queda englobada en la trifásica.

En el caso de que haya habido sección del tallo hipofisario y daño en más del 80-90% de las neuronas productoras de AVP puede ocurrir esta situación. La hipótesis de su origen se explica de la siguiente forma[10]:

Tras la sección parcial o total del tallo hipofisario, que bloquea las conexiones entre los somas de las neuronas productoras de AVP a nivel hipotalámico con las terminaciones nerviosas a nivel de la neurohipófisis, se impide la liberación de la AVP por lo que se comienza con una fase de DI que dura de 5 a 7 días por lo general.

Tras esta fase comienza una fase de siADH provocada por la liberación de la AVP contenida en las fibras nerviosas en degeneración. La duración de esta fase es muy variable, de 2 a 14 días según los estudios.

Por último, después de liberarse todo el contenido en AVP de las fibras neurohipofisarias comienza una fase de DI, por lo general permanente. La existencia de esta fase es más probable cuanto mayor duración tenga la fase de siADH transitorio (que indica que se ha producido más daño a dicho nivel y por ello se libera mayor contenido de AVP, que condiciona una mayor duración de la fase).

El manejo de las respuestas mixtas (bifásica y trifásica) no está definido aunque parece lógico que los objetivos principales sean evitar la hiponatremia aguda y las hipercorrecciones.

Para ello es imprescindible el balance hídrico y la monitorización analítica especialmente en aquellos días donde más probablemente se va a producir la transición entre una fase y la otra.

Como tratamiento se recomienda, como ya se ha comentado, dDAVP en DI y en siADH con hiponatremia leve-moderada restricción hídrica, siendo preciso el suero salino hipertónico en caso de hiponatremia grave. El uso de Tolvaptan o Urea en el siADH no lo recomendamos basados en nuestra experiencia ya que al ser tratamientos de duración prolongada mantienen su efecto en el tiempo y pueden contribuir a la hipercorrección en el caso de que exista una transición entre siADH y DI.

CONCLUSIONES

La identificación de alteraciones hidroelectrolíticas tras la cirugía transesfenoidal es un problema frecuente e infradiagnosticado e infratratado debido a la transitoriedad de los mismos. Por ello conviene hacer hincapié en el balance hídrico y la monitorización analítica para el diagnóstico y la detección de aquellos pacientes que conviene tratar.

El evitar el infra y sobretratamiento en estas situaciones es el punto clave para que a posteriori no existan descompensaciones que pueden decaer en enfermedades graves.

BIBLIOGRAFÍA

[1] *Manual de Endocrinología y Nutrición.* Sociead Española de Endocrinología y Nutrición (2015)

[2] DI IORGI, N, NAPOLI, F, ALLEGRI, AEM, OLIVIERI, I, BERTELLI, E, GALLIZIA, A, … & MAGHNIE, M. *(2012).* Diabetes insipidus–diagnosis and management. *Hormone research in paediatrics*, *77*(2), 69-84.

[3] SPASOVSKI, G, VANHOLDER, R, ALLOLIO, B, ANNANE, D, BALL, S, BICHET, D, … & JOANNIDIS, M (2014). *Clinical practice guideline on diagnosis and treatment of hyponatraemia. European Journal of Endocrinology*, *170*(3), G1-G47.

[4] DE SOLÀ-MORALES, O, & RIERA, M (2014). *Urea for management of the syndrome of inappropriate secretion of ADH: a systematic review. Endocrinología y Nutrición (English Edition)*, *61*(9), 486-492.

[5] SCHRIER, RW, GROSS, P, GHEORGHIADE, M, BERL, T, VERBALIS, JG, CZERWIEC, FS, & ORLANDI, C (2006). *Tolvaptan, a selective oral vasopressin V2-receptor antagonist, for hyponatremia.* New England Journal of Medicine, 355(20), 2099-2112.

[6] ROPERO-LUIS, G, ABUÍN-FERNÁNDEZ, J, SÁNCHEZ-TORRALVO, FJ (2016). *Treatment of mild-moderate hyponatraemic encephalopathy with IV bolus of 3% hypertonic saline solution.* European Hyponatremia Network, Brussels 2016

[7] NEMERGUT, EC, ZUO, Z, JANE JR, JA, & LAWS JR, ER (2005). *Predictors of diabetes insipidus after transsphenoidal surgery: a review of 881 patients.* Journal of neurosurgery, 103(3), 448-454

[8] TIMPER, K, FENSKE, W, KÜHN, F, FRECH, N, ARICI, B, RUTISHAUSER, J, … & KATAN, M (2015). *Diagnostic accuracy of copeptin in the differential diagnosis of the polyuria-polydipsia syndrome: a prospective multicenter study.* The Journal of Clinical Endocrinology & Metabolism, 100(6), 2268-2274.

[9] HENSEN, J, HENIG, A, FAHLBUSCH, R, MEYER, M, BOEHNERT, M, & BUCHFELDER, M (1999). *Prevalence, predictors and patterns of postoperative polyuria and hyponatraemia in the immediate course after transsphenoidal surgery for pituitary adenomas.* Clinical endocrinology, 50(4), 431-439.

[10] LOH, JA, & VERBALIS, JG (2007). *Diabetes insipidus as a complication after pituitary surgery.* Nature Clinical Practice Endocrinology & Metabolism, 3(6), 489-494.

Casos

11-20

11 RECIDIVA DE HIPERTIRODISIMO AUTOINMUNE TRAS TIROIDECTOMÍA TOTAL

Cózar M
Guerrero R
Gómez E
Ariadel D
Gallego C
Dueñas S
Remón P
Soto A

Unidad de Gestión Clínica de Endocrinología y Nutrición, Hospital Universitario Virgen del Rocío.

CASO CLÍNICO

Se trata de una mujer de 52 años con los siguientes antecedentes personales: Hipertensión arterial, diabetes mellitus tipo 1 diagnosticada en 1988 en tratamiento insulínico con régimen bolo-basal, presentando buen control metabólico crónico y retinopatía diabética no proliferativa tratada con láser en 2010 como única complicación microvascular asociada.

Diagnosticada de hipertiroidismo por enfermedad de Graves-Basedow en tratamiento inicial con antitiroideos, decidiéndose posteriormente intervención quirúrgica mediante tiroidectomía total en el año 2001. Presentó una oftalmopatía de Graves activa con una importante proptosis bilateral que requirió ser tratada con corticoides intravenosos y radioterapia.

Desde la tiroidectomía permaneció con requerimientos estables de levotiroxina (dosis sustitutiva de 75 mcg diarios) hasta el año 2011, momento en el que se objetiva de nuevo hipertiroidismo (TSH 0.14 microU/mL, T4 libre 1.89 ng/dL), con AbTPO (235 U/ml, VN hasta 34) y anti-TSH positivos (10.10 U/l, positivos > 1.5 U/l). Se comienza a reducir la dosis de levotiroxina progresivamente hasta su retirada por persistencia del hipertiroidismo subclínico. Por lo tanto, en agosto de ese año se modifica tratamiento, alternando 75 y 50 mcg de levotiroxina, pero dada la persistencia de dicha supresión (con niveles cada vez inferiores, hasta 0.14 mcU/ml en diciembre de 2011) se reduce dosis a 50 mcg. Permanece estable hasta junio de 2014, presentando en ese momento niveles de TSH de 0.11 mcU/ml, por lo que se vuelve a reducir dosis hasta 25 mcg diarios de levotiroxina, llegando incluso a suspender el tratamiento en marzo de 2015. En mayo de 2015 se produce un repunte de TSH hasta 7.09 mcU/ml, reintroduciendo levotiroxina 25 mcg y permaneciendo estable hasta el momento actual (Gráfico 1). En la actualidad presenta buen control hormonal con 25 mcg de levotiroxina (TSH 1.59 mUI/ml, T4 libre 1.22 ng/dL). Los anti-TSH permanecen elevados de forma persistente (Tabla 1).

A la exploración del cuello no presentaba bocio ni tejido tiroideo palpable. Para descartar la presencia de remanente tiroideo que justificara la evolución clínica se solicitó una ecografía cervical en la que no se visualiza glándula tiroidea, demostrándose la existencia de un quiste del conducto tirogloso descrito como un nódulo ovalado de contornos bien definidos a nivel de línea media anterior supratiroidea y ecoestructura sólida homogénea altamente vascularizada de 27,3 x 16,5 x 10,8 mm, compatible con remanente tiroideo sobre conducto tirogloso. En la gammagrafía se observa un intenso acúmulo redondeado del material radiactivo en línea media del cuello en región supratiroidea compatible con la existencia de quiste tirogloso, sin presencia de tejido tiroideo ortotópico.

Desde el punto de vista oftalmológico ha vuelto a presentar signos inflamatorios oculares con inyección conjuntival, edema palpebral y fotofobia de reciente aparición (mayo- 2016).

El juicio clínico al que se llega en nuestro caso con los datos presentados es el de recidiva de enfermedad de Graves sobre quiste del conducto tirogloso.

Se presenta el cuadro por su excepcionalidad y se discutirán las alternativas terapéuticas.

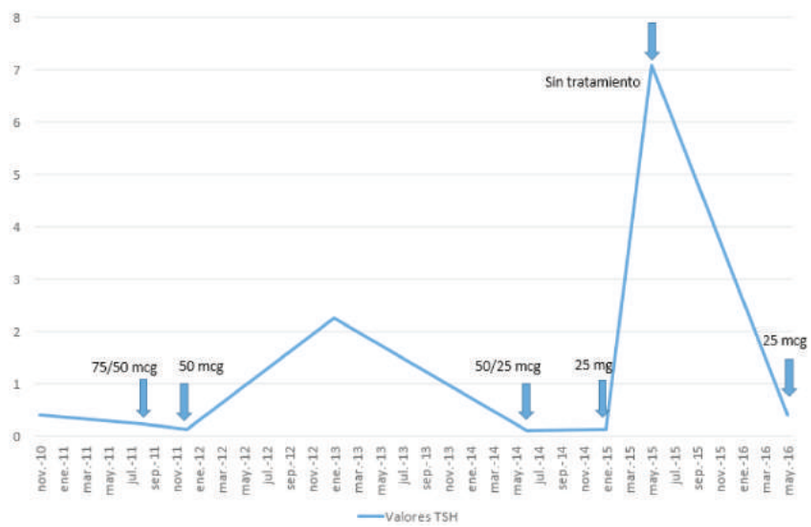

Gráfico 1. Evolución de valores de TSH y relación con modificación de dosis de levotiroxina.

Diciembre 2011	10.10 U/L
Marzo 2015	21.40 U/L
Octubre 2015	9.98 U/L
Mayo 2016	9.94 U/L

Tabla 1. Evolución de valores anti-TSH.

DISCUSIÓN

Nuestro caso se trata de una paciente de 52 años que tras tiroidectomía total por enfermedad de Graves experimenta una reducción progresiva de tratamiento sustitutivo tiroideo llegando incluso a la suspensión total del mismo, asociando una persistencia de anticuerpos anti-TSH positivos, motivo por el que se realiza ecografía cervical y gammagrafía en las que se objetiva la presencia de quiste del conducto tirogloso con hipercaptación gammagráfica, por lo que el diagnóstico final es el de recidiva de la enfermedad de Graves sobre tejido tiroideo ectópico.

Se trata de un caso de especial interés por su excepcionalidad clínica.

La ectopia tiroidea es una entidad poco frecuente que se produce como consecuencia de alteraciones acaecidas durante la migración tiroidea en la embriogénesis, desde su origen en el foramen cecum lingual hasta su localización final en posición pretraqueal, lo cual ocurre durante la 3a-4a semana de gestación. No sólo puede suceder durante su migración a lo largo de la línea media sino también por extensión hacia otros órganos subdiafragmáticos (1). Presenta una prevalencia aproximada de 1/100.000-300.000 en la población general y 1/ 4.000-8.000 en pacientes con patología tiroidea previa. En el 70- 90% de los casos se trata del único tejido tiroideo existente. Es más común en mujeres y población asiática. La localización más frecuente del tejido tiroideo ectópico es la base de la lengua, en aproximadamente el 90% de los casos, con una edad media de presentación de 40.5 años. Aunque la mayoría de los casos son asintomáticos, puede cursar con disfagia, disfonía, somatolalia, sensación de cuerpo extraño, tos, rinorrea, apnea del sueño y, en los casos más severos, obstrucción respiratoria y hemorragia. Los pacientes con tiroides lingual pueden ser eutiroideos, pero la mayoría debuta con hipotiroidismo, usualmente en ausencia de tejido tiroideo ortotópico, aunque también puede deberse a fármacos que interfieren en el metabolismo yodado y acción de la TSH, El hipertiroidismo suele ser mucho menos frecuente (1).

Otras localizaciones posibles de tiroides ectópico son a nivel submandibular, tratándose normalmente de pacientes eutiroideos; quiste del conducto tirogloso intratraqueal (pueden ser hipo/eutiroideos), tiroides intratorácico a nivel mediastínico, pulmonar o cardiaco; glándulas adrenales e intestino (estos últimos suelen ser eutiroideos), y struma ovarii (existe hiperfunción tiroidea en el 5-15% de los casos, describiéndose tirotoxicosis incluso después de tratar el adenoma). También existe ectopia tiroidea dual, normalmente con una primera localización lingual/sublingual y una segunda a nivel subhioideo. Puede cursar tanto con hipotiroidismo como con eutiroidismo. Existen casos descritos de enfermedad de Graves en una de las dos localizaciones junto con oftalmopatía unilateral (1).

La presencia de carcinoma primario sobre tejido tiroideo ectópico es poco común, siendo en ocasiones difícil diferenciar entre dicha entidad y la enfermedad metastásica. El tipo histológico más frecuente es el carcinoma papilar, siendo más frecuente su presencia en caso de tiroides lingual, quiste del conducto tirogloso, tiroides lateral aberrante, mediastínico y struma ovarii. La malignidad de la lesión suele demostrarse tras análisis histológico de la pieza quirúrgica (1).

En nuestro conocimiento, tras una revisión bibliográfica exhaustiva, sólo existen dos casos reportados en la literatura similares al presentado. En el primero, la paciente había sido intervenida 15 años atrás debido a enfermedad de Graves con tiroidectomía total y el consiguiente hipotiroidismo posterior. La sospecha clínica se realizó debido a clínica de hipertiroidismo además de palpación de tumoración cervical a nivel de línea media. Tras confirmarse el diagnóstico mediante gammagrafía demostrando la presencia de tejido remanente del conducto tirogloso, se inició tratamiento con antitiroideos y finalmente cirugía de exéresis (2). El segundo caso es muy similar, ya que se trata de una mujer de 40 años con historia previa de enfermedad de Graves tratada mediante cirugía que debuta con la presencia de una masa a nivel de línea media cervical de crecimiento paulatino junto con signos clínicos de hipertiroidismo, objetivándose en la analítica niveles elevados de T3 y T4 junto con supresión de TSH. Se realiza ecografía cervical en la que presenta masa sólida a nivel infrahiodeo con captación a ese nivel en la gammagrafía. Tras extirpación mediante técnica de Sistrunk se demuestra hiperplasia folicular en el análisis histológico, además de infiltrado linfocitario que concuerda con enfermedad de Graves y confirma la recidiva a ese nivel (3).

Por otro lado, se ha descrito la presencia de enfermedad de Graves en casos de hemiagenesia tiroidea, requiriendo tratamiento con antitiroideos y finalmente intervención quirúrgica, demostrándose además la presencia de carcinoma papilar en el caso descrito (4).

Respecto a las alternativas terapéuticas en este caso se plantean las siguientes opciones:

1) Como primera posibilidad se encuentra el tratamiento médico (realizado en nuestra paciente hasta el momento) mediante monitorización periódica de perfil tiroideo y autoinmunidad, además de revisiones clínicas a corto plazo para detectar síntomas de alarma (sobre todo de actividad inflamatoria ocular teniendo en cuenta los antecedentes de nuestra paciente) y ajuste de tratamiento hormonal según requerimientos, previo a la decisión de tratamiento definitivo. Además cabe señalar que en caso de no haberse controlado el hipertiroidismo mediante la supresión de hormona tiroidea endógena, debería haberse planteado el inicio de antitiroideos para lograrlo.

2) Tratamiento quirúrgico: El que se hemos planteado para nuestro paciente, puesto que reduce sustantivamente el riesgo de recurrencia y malignización, aunque el porcentaje total de esto último no supere el 4%. Además puede conllevar mayor estabilidad hormonal.

La técnica que dispone de mayor aceptación a nivel internacional es la de Sistrunk (tanto clásica como sus variantes), debido al menor porcentaje de recidiva (inferior al 10%). Consiste en la resección del hueso hioides a nivel de línea media con exéresis en bloque de todo el trayecto que incluiría el quiste, tanto el trayecto infrahioideo como el cuerpo central del hueso hioides y todo el trayecto hasta el foramen cecum lingual, que se sutura. Como complicaciones más frecuentes destacan la presencia de seroma e infección local de la herida quirúrgica, aunque también puede producirse disfagia, obstrucción de vía aérea con estridor, hematoma, fístula salivar e hipotiroidismo (5).

3) Otra alternativa de tratamiento en pacientes con elevado riesgo quirúrgico o que no desean intervenirse consiste en la ablación con etanol guiada mediante ecografía. Primero se realiza aspiración del contenido quístico coloide y posteriormente se procede a la inyección de etanol en dos tiempos (con un intervalo de 5 minutos entre ambos) que provoca deshidratación celular y desnaturalización proteica (necrosis coagulativa), trombosis de pequeño vaso, infarto hemorrágico y fibrosis reactiva al contactar con el epitelio pseudoestratificado ciliado columnar del quiste, provocando por tanto su regresión. Se considera tratamiento exitoso una reducción superior al 70% después de un año. Finalmente se deja en el interior del quiste el 20% de volumen de etanol inyectado. Como complicaciones posibles debemos tener en cuenta la posibilidad de malignización del remanente, aunque sea baja (en torno al 1%) (6).

4) Por último, otra posibilidad de tratamiento aún en estudio y que ha demostrado eficacia principalmente en linfangiomas (menos en quistes del conducto tirogloso) es la escleroterapia mediante OK-432, cuyo mecanismo de acción no está aclarado. Además de su acción esclerosante, es esencial su efecto inmunomodulador, ya que eleva varias citocinas, como IL-1, IL-2, IFN gamma, IL-6 y TNF, y activa neutrófilos, macrófagos, células citolíticas y células T, lo que produce un aumento de la permeabilidad endotelial, acelera el drenaje linfático y favorece la retracción de la cavidad quística (7).

CONCLUSIONES

En nuestro caso, ante el descenso de requerimiento de hormona tiroidea y positividad de anticuerpos anti-TSH tras tiroidectomía total, establecimos como posibilidad inicial la sospecha de tiroidectomía incompleta con presencia de remanente tiroideo, motivo por el cual se solicitaron tanto ecografía cervical como gammagrafía que permitieron establecer el diagnóstico de recidiva de enfermedad de Graves a nivel de quiste del conducto tirogloso.

Se trata de un caso clínico excepcional con pocos casos similares descritos previamente, lo que le otorga relevancia clínica. Tras realizar una valoración de las diferentes alternativas terapéuticas nos decantamos por la exéresis quirúrgica como terapia definitiva.

BIBLIOGRAFÍA:

[1] NOUSSIOS, G, ET AL. *Ectopic thyroid tissue: anatomical, clinical, and surgical implications of a rare entity.* Eur J Endocrinol. 2011, núm. 165, p. 375-382.

[2] VERCHER-CONEJERO, JL, ET AL. *Recidiva de hipertiroidismo en una paciente con la enfermedad de Graves tiroidectomizada hace 15 años.* Rev Esp Med Nucl Imagen Mol. 2012, núm. 2, p. 108-109.

[3] BASILI, G, ET AL. *Recurrence of Graves' Disease in Thyroglossal Duct Remnants: Relapse After Total Thyroidectomy.* Thyroid. 2009, núm. 12, p. 1427-1430.

[4] DOBLADO CARDELLACH, B, ET AL. *Hemiagenesia tiroidea asociada a enfermedad de Graves y microcarcinoma papilar de tiroides.* Rev Endocrinol Nutr. 2000, núm. 2, p. 41-43.

[5] GIOACCHINI, FM, ET AL. *Clinical presentation and treatment outcomes of thyroglossal duct cysts: a systematic review.* Int J Oral Maxillofac Surg. 2014, núm. 44, p. 119-126.

[6] DONG KUNG LEE, MD, ET AL. *Efficacy of ethanol ablation for thyroglossal duct cyst.* Ann Otol Rhinol Laryngol. 2015, núm. 124, p. 62-67.

[7] PERAL CAGIGAL, B, ET AL. *OK-432 como tratamiento del linfangioma cervicofacial en el adulto.* Acta Otorrinolaringol Esp. 2007, núm. 5, p. 222-224.

12 NIÑA DE 12 AÑOS VIRILIZADA

Vera Pacheco L[1]
Novo Rodríguez C[2]
Ávila Rubio V[3]
Meoro Avilés A[1]
Del Peso Gilsanz C[1]
Gallego García MT[1]
Navarro Blaya F[4]
López López E[4]

Sección de Endocrinología, Hospital General Universitario Reina Sofía. Murcia[1].
Servicio de Endocrinología, Hospital Universitario San Cecilio. Granada[2]
Servicio de Endocrinología, Hospital Universitario Reina Sofía, Córdoba[3]
Servicio de Ginecología, Hospital General Universitario Reina Sofía. Murcia[4]

INTRODUCCIÓN

La hipertecosis ovárica es un cuadro de hiperandrogenismo e insulin-resistencia severos, de aparición típica en mujeres postmenopáusicas.

CASO

Se trata de una niña de 12 años y 6 meses que acude derivada desde la consulta de ginecología para completar estudio de un cuadro virilizante. No tenía antecedentes personales de interés (peso recién nacida 3200gr, madre sana durante la gestación). Como antecedentes familiares destacaba una abuela materna con Diabetes Mellitus tipo 2, negaba antecedentes de hirsutismo.

Desde hacía unos 10 meses notaba crecimiento progresivo de vello terminal en zonas andrógeno-dependientes (cara, abdomen superior, mamas, zona interpectoral y zona lumbar), caída abundante del cabello, acné facial y cambios en la voz. La pubarquia y axilarquia apareció a los 10 años. No había tenido la menarquía. No estaba en contacto con preparados de testosterona exógenos.

A la exploración física presentaba una puntuación en la Escala de Ferriman Gallwey de 28, discreta acantosis nigricans cervical y axilar, hipertrofia marcada de clítoris y botón mamario. Cabello graso. No alopecia. No fenotipo ni estigmas cushingoides. Adrenarquia presente. Datos antropométricos: peso 56,5kg talla 1,61 metros, IMC 22 kg/m^2, perímetro de cintura de 74cm, TAs 124 mmHg y TAd 85mmHg.

En la analítica (tabla1) destacaba unos niveles de testosterona total, testosterona libre e insulinemia muy elevados frente a unos niveles de DHEAS y androstendiona normales. Los niveles de LH y FSH

descartaban un aporte de testosterona exógeno. Para completar estudio se solicito el test de ACTH para 17 Hidroxi-Progesterona (17 OH-PG) y se hizo un despistaje de hipercortisolismo que ambos fueron negativos (tabla 2). Los marcadores tumorales (α-fetoproteina, CA-19.9, Ca- 125, CEA y β HCG) fueron normales.

Se solicitó una resonancia magnetica nuclear (RMN) pélvica (figura 1) donde destacaba unos ovarios de localización paraanexial normal, de morfología ovalada, aumentados de tamaño, de 50x17x18mm el derecho y 48x19x18mm el izquierdo, que presentaban múltiples imágenes quísticas con estroma central hipointenso. Lesión paraanexial derecha, que no presentaba ángulo agudo con la misma, hiperintensa en T2 e hipointensas en T1, que medía en 35x20x30mm, sugestiva de quiste paraovárico derecho. No presentaba polos sólidos sospechosos. Se solicito además una RMN abdominal con glándulas suprarrenales normales.

De forma conjunta con el Servicio de Ginecología se decidió la intervención quirúrgica de la paciente planteando como primera sospecha diagnóstica un cuadro de hipertecosis ovárica y como segunda posibilidad un tumor ovárico del estroma-cordones sexuales o bien de células germinales.

La paciente se sometió a una laparoscopia con una resección en cuña ovárica bilateral y extirpación del quiste ovárico.

La anatomía patológica informó de cistoadenoma seroso de ovario y de hipertecosis ovárica (hiperplasia estromal) con una inmunohistoquímica que revelaba intensa positividad de las células estromales para receptores androgénicos siendo negativos para estrógenos y progesterona.

Tras la cirugía los niveles de testosterona totales fueron de 3,12 ng/ml. Se inició tratamiento con flutamida 250 mg/día y metformina 2000mg/día. A los dos meses de iniciar el tratamiento, la paciente presento la menarquía con unos niveles de testosterona totales 0,83 ng/ml e insulina 35 mU/ml A los seis meses presento una mejoría evidente de los signos de virilización con caída del vello terminal, cambio de voz y disminución del tamaño del clítoris. Actualmente se esta planteando iniciar análogos de hormona liberadora de gonadotropina (GnRh) y terapia hormonal sustitutiva junto a la metformina dado el riesgo de hepatoxicidad que tiene el tratamiento con flutamida.

DISCUSIÓN

Presentamos un caso de hipertecosis ovárica en una adolescente cuya presentación clínica a esta edad es poco frecuente.

El término hipertecosis se refiere a la presencia de nidos de células de la teca luteinizados en el estroma del ovario debido a la diferenciación de las células intersticiales de ovario en células del estroma luteinizado esteroidogenicamente activas. Estos nidos o islas de células de la teca luteinizadas se encuentran dispersas en el estroma del ovario, en lugar de limitarse a las áreas alrededor de los folículos quísticos como en el síndrome de ovario poliquístico. El resultado es una mayor producción de andrógenos.

Su etiología no es del todo conocida aunque la hormona luteinizante (LH) por su capacidad de inducir hiperplasia de las células intersticiales y de que éstas adquieran el potencial necesario para producir esteroides androgénicos podría ser la principal responsable. Sin embargo, si excluimos los casos que se presentan durante la menopausia, el resto se caracteriza por presentar concentraciones de LH normales. Por ello se ha hipotetizado que podrían existir sustancias que amplificaran su efecto. De ellas tanto la insulina como la IGF I son capaces de inducir luteinización de las células estromales. De hecho la hipertecosis se asocia frecuentemente a insulin-resistencia e hiperinsulinismo

secundario lo cual se traduce clínicamente en una frecuencia superior de obesidad central, diabetes, glucemia basal alterada, dislipemia, hiperuricemia, hipertensión arterial o acromegalia.

Hay autores que la definen como un fenotipo de mayor gravedad del hiperandrogenismo ovárico funcional que incluiría al síndrome de ovario poliquístico. De hecho, entre las mujeres premenopáusicas que se presentan con hiperandrogenismo, la gran mayoría tiene síndrome de ovario poliquístico y, sólo en raras ocasiones, hipertecosis de ovario, siendo un cuadro que se observa principalmente en las mujeres postmenopáusicas [1,2].

La hipertecosis de ovario debe sospecharse en mujeres con clínica de hirsutismo y virilización moderadamente progresivos junto a una resistencia a la insulina severa. El patrón bioquímico que presenta es un nivel de testosterona total mayor de 2 ng/ml, insulinemia marcada, androstendiona normal o elevada, LH y FSH normal o suprimidas junto a DHEAS, 17 Oh-PG y prolactina normales. La afectación ovárica es bilateral y suelen estar aumentados de tamaño.

El diagnóstico diferencial que debemos hacer ante un cuadro virilizante y con una elevación de andrógenos importante es descartar un posible origen tumoral del mismo, ya sea ovárico o suprarrenal. En ambos casos la virilización es de rápida aparición y progresión, mientras que en el caso de la hipertecosis ovárica es más insidiosa. Desde el punto de vista analítico, estos cuadros van a presentar niveles de testosterona total superiores a 2 ng/ml y niveles de testosterona libre que duplican el límite superior de la normalidad. Valores muy elevados de DHEAS apuntarían a un origen suprarrenal del hiperandrogenismo.

Aunque el estudio bioquímico y las pruebas de imagen apoyen la etiología de la hipertecosis ovárica, el diagnóstico sólo puede confirmarse mediante el examen histológico de los ovarios y la demostración de la presencia de nidos de células luteinizados en el estroma ovárico. Hay que tener en cuenta, que la hipertecosis ovárica no se diferencia de un tumor oculto virilizante de ovario pues su naturaleza suele ser benigna en más del 95% de los casos.[3,4]

El objetivo principal del tratamiento es eliminar la producción excesiva de testosterona y debe incluir la terapia frente al hiperandrogenismo (hirsutismo y virilización), y la resistencia a la insulina.

En las mujeres posmenopáusicas, la ooforectomía bilateral, es una solución definitiva para el hiperandrogenismo y además proporciona el diagnóstico histológico.
Una opción terapéutica alternativa, son los análogos de GnRH como tratamiento a largo plazo, particularmente en las mujeres que tienen un mayor riesgo quirúrgico debido a las comorbilidades pero dado que no hay un diagnóstico histológico deben de recibir un seguimiento cuidadoso.

En las mujeres premenopáusicas, es esencialmente el mismo que en las mujeres con síndrome de ovario poliquístico que incluye el tratamiento del hirsutismo principalmente por la terapia local, anticonceptivos orales, los antiandrógenos o análogos de GnRH combinados con terapia hormonal sustitutiva [1,5].

CONCLUSIONES

El interés clínico de nuestro caso, radica en la severidad del cuadro, la temprana edad de aparición y el difícil manejo terapéutico de esta patología en mujeres premenopáusicas, siendo muy escasa la bibliografía disponible.

TABLAS Y GRÁFICAS

	VALOR	NORMAL
Glucosa (mg/dl)	78	70-100
HbA1C (%)	4,8	4,5-5,6
FSH (mU/ml)	7,47	F.Folicular 3,5-12,5 F.Lútea 1,7-7,7
LH (mU/ml)	10,3	F.Folicular1,7-12,5 F.Lútea 0,6-11
Prolactina(ng/ml)	21,47	6-30
17 OH-PG (ng/ml)	2,8	0,1-1,4
DHEAS (mcg / dl)	96,3	33,9-280
Androstendiona (ng/ml)	3,2	0,5-4,7
Testosterona total (ng/ml)	4,23	0,06-0,82
Testosterona libre (pg/ml)	6,2	0,2-3,2
SHBG (nmol/l)	7	20-14
Insulina (mU/ml)	100,9	2,6-24,9
HOMA'R	19,5	<3
Cortisol basal (mcg/dl)	28	6,2-19,4
IGF-1 (ng/ml)	480	499-642

Tabla 1. Datos analíticos

TEST DE ESTIMULACIÓN CON 1-24 ACTH (250 mcg)	
	17-OH PROGESTERONA (ng/ml)
Basal	1,4
30 Minutos	1.9
60 minutos	2,1
DESPISTAJE DE HIPERCORTISOLISMO	
Supresión tras 1mg dexametasona: cortisol 0,78 mcg/dl	
Cortisol libre urinario 24 horas: 121 mcg/24h	
Cortisol salival: 0.05 mcg/dl	

Tabla 2. Estudio de hipercortisolismo y deficit de 21 hidroxilasa

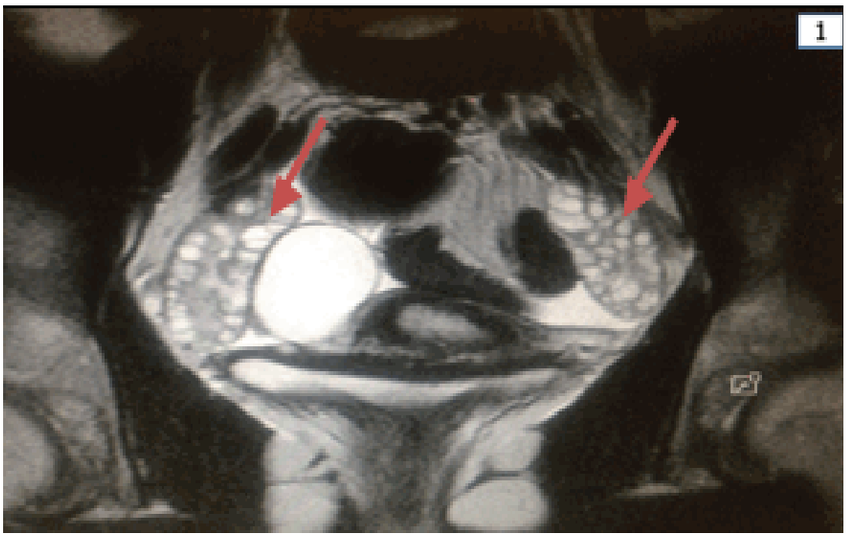

Figura 1. Rmn pélvica

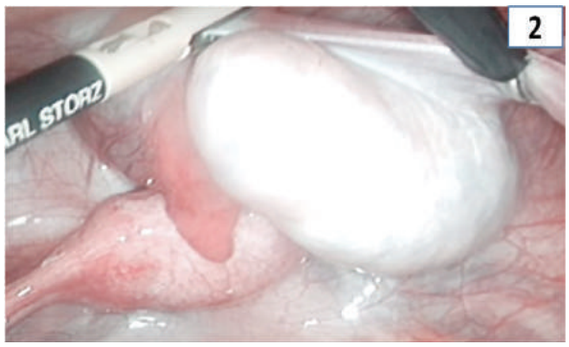

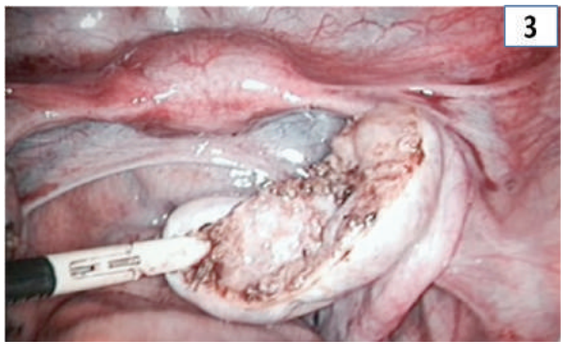

Figura 2 y 3. Imágenes ováricas quirúrgicas

BIBLIOGRAFIA

[1] ANDRÉ P VAN BEEK, JOLANDE A. *Ovarian hyperthecosis [Monografía en Internet].* Walthman (MA): UpToDate; 2016 [acceso julio 2016]. Disponible en: http://www.uptodate.com

[2] GARCÍA, ELENA, ET AL. *Hiperandrogenismo en una mujer posmenopáusica.* Endocrinología y Nutrición 55.8 (2008): 376-378.

[3] LORIAUX, D LYNN. *An approach to the patient with hirsutism.* The Journal of Clinical Endocrinology & Metabolism 97.9 (2012): 2957-2968.

[4] MARTIN, KATHRYN A, ET AL. *Evaluation and treatment of hirsutism in premenopausal -women: an endocrine society clinical practice guideline.* The Journal of Clinical Endocrinology & Metabolism 93.4 (2008): 1105-1120.

[5] JAYASENA, CHANNA N, AND STEPHEN FRANKS. *The management of patients with polycystic ovary syndrome.* Nature Reviews Endocrinology 10.10 (2014): 624-636.

13 GONADOBLASTOMA asociado a SÍNDROME DE SWYER

Arana C[1]
Tous Romero MC[2]
Hernando Jiménez V[1]
Florencio Ojeda L[1]
Sevillano M[1]
Pavón S[3]
Martín Hernández T[2]

[1] Residentes Endocrinología y Nutrición. Hospital Universitario Virgen Macarena, Sevilla.
[2] FEA Endocrinología y Nutrición. Hospital Universitario Virgen Macarena, Sevilla.
[3] Residente Anatomía Patológica. Hospital Universitario Virgen Macarena, Sevilla.

CASO CLÍNICO

Mujer de 16 años, sin antecedentes familiares de interés, con asma bronquial leve bien controlada con tratamiento, que es derivada a nuestras consultas para evaluación y estudio de amenorrea primaria. La exploración física pone de manifiesto un peso y estatura normales, con un fenotipo femenino y desarrollo mamario y puberal estadios Tanner II. En la analítica hormonal se objetiva elevación de gonadotropinas (FSH 171,3 mUI/ml [2-8 mUI/ml]; LH 60 mUI/mL [2-12 mUI/ml]) con estradiol bajo (8,8 pg/ml [12-170 pg/ml]). El cariotipo pone de manifiesto un número normal de cromosomas, con patrón normal de bandas G y dotación gonosómica XY. El estudio mediante PCR a tiempo real y análisis de fragmentos confirma la ausencia del gen SRY. Se analizan otros marcadores del cromosoma Y, localizados tanto en el brazo corto como en el brazo largo, detectándose señal para todos ellos. En la ecografía abdominal no se aprecia la existencia de ovarios y en la RMN pélvica se observa un útero hipoplásico para la edad de la paciente y unas cintillas ováricas rudimentarias. Marcadores tumorales (αFP y β-hCG) normales.

Con el diagnóstico de disgenesia gonadal pura 46XY por deleción del gen SRY o Síndrome de Swyer iniciamos terapia hormonal sustitutiva (THS) para inducción puberal. Se comenzó con estrógenos a dosis bajas y progresivamente crecientes y, tras la aparición de menarquia, con terapia hormonal combinada con progestágenos. La paciente presentó buena tolerancia al tratamiento, comenzó a tener ciclos regulares cada 28 días y durante el seguimiento evolutivo se objetivó un adecuado crecimiento mamario, con buena estrogenización de genitales y desarrollo de caracteres sexuales secundarios. Paralelamente se realizó control ecográfico del tamaño uterino, que presentó una muy buena respuesta ya a bajas dosis de estrógenos. En la primera ecografía de control se objetivó un buen desarrollo uterino, con línea endometrial 7,5mm y tamaño de histerometría acorde a la edad de la paciente.

A la vez que iniciamos THS, conjuntamente derivamos a Ginecología para valoración de laparoscopia exploradora y gonadectomía profiláctica. Finalmente se realizó anexectomía bilateral por vía por laparoscopia sin incidencias ni complicaciones a destacar. En el estudio anatomopatológico se objetivó cintilla ovárica izquierda con foco microscópico de gonadoblastoma calcificado (Figura 1).

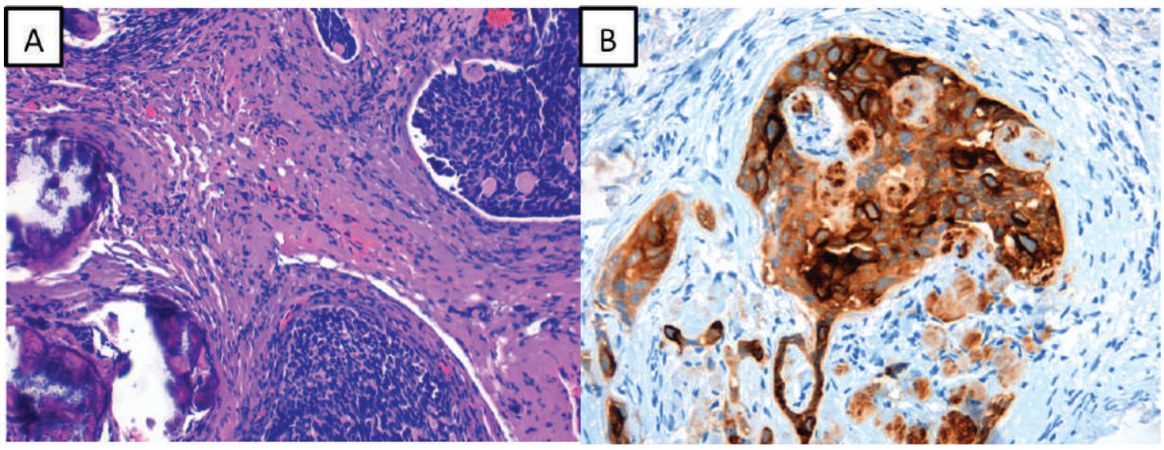

Figura 1. Estudio anatomopatológico de la cintilla ovárica izquierda con foco microscópico de gonadoblastoma. A. Corte con Hematoxilina-Eosina a 20x donde se observan pequeños nidos celulares compuestos por una mezcla de células germinales y separados por un estroma fibroso. Es característico de la histopatología del gonadoblastoma el depósito extenso de cuerpos hialinos entre los nidos celulares y la presencia de calcificaciones. B. Inmunohistoquímica. Tinción positiva para PLAP (Placental Alkaline Phosphatase).

En la actualidad la paciente continúa con THS, con ciclicidad menstrual normal y sin incidencias a destacar en evoluciones posteriores.

Sobre el presente caso se repasarán las principales características clínicas del síndrome, la inducción puberal en este tipo de pacientes, discutiremos la indicación de gonadectomía profiláctica por riesgo de neoplasia, los diferentes tumores asociados al cuadro clínico así como las opciones reproductivas en este tipo de pacientes.

DISCUSIÓN

En 1955, Swyer documentó los 2 primeros casos de disgenesia gonadal pura en su artículo titulado: "*Seudohermafroditismo masculino: una forma no descrita hasta ahora*". Sus pacientes presentaban fenotipo femenino y el motivo de consulta era amenorrea primaria[1]. Este síndrome en su forma completa se caracteriza por la ausencia total de androgenización de los genitales externos y estructuras müllerianas persistentes por producción insuficiente de hormona antimülleriana (AMH). Los pacientes presentan un fenotipo femenino, estatura normal o alta, gónadas disgenéticas bilaterales, infantilismo sexual con amenorrea primaria, hábito eunucoide y cariotipo 46,XY. A diferencia de otras cromosomopatías, habitualmente no hay datos somáticos de disgenesia gonadal. Los genitales internos son femeninos con trompas de Falopio bilaterales, un útero y una vagina, que suelen ser hipoplásicos. En los individuos con forma incompleta o parcial de este síndrome existen testículos disgenéticos, lo que conduce a diversos grados de virilización en función del momento específico del desarrollo en que se produjo la anomalía gonadal. Tanto los genitales externos como internos pueden ser ambiguos; pueden existir o no un útero y una vagina[2].

Una posible explicación para este síndrome son las mutaciones en el gen SRY (del inglés *sex-determining region Y*), localizado en la proximidad de la región seudoautosómica del brazo corto del cromosoma Y. Su expresión alrededor de la 7ª semana de vida intrauterina tendrá como consecuencia la diferenciación de la gónada primitiva indiferenciada a testículos. Posteriormente los testículos producen AMH en las células de Sertoli, que inhibe la diferenciación de los conductos de Müller, y

también andrógenos en las células de Leydig, que inducirán la diferenciación de los conductos de Wolff (Figura 2). Por tanto, se cree que esta región cromosómica es la encargada de actuar como disparador de las células de Sertoli, ejerciendo una función activadora de la diferenciación testicular[3]. No obstante, existen evidencias de otros genes o loci implicados en la determinación del sexo. Hay al menos tres genes más, el SOX-9, el WT-1 (gen 1 relacionado con el tumor de Wilms) y el SF1 (factor esteroidogénico 1), que participan en este proceso, generando una cascada de fenómenos donde intervienen diferentes proteínas llamadas HMG (grupo de alta motilidad) cuya función primordial es la de modificar estructuralmente algunas porciones del ADN para expresar regiones que son las encargadas de controlar la diferenciación sexual, aumentando en última instancia la producción de AMH (Figura 3). Tiene importancia recordar que el diagnóstico genético sólo se alcanza actualmente en alrededor del 20 al 30% de los casos de disgenesia testicular 46,XY[4].

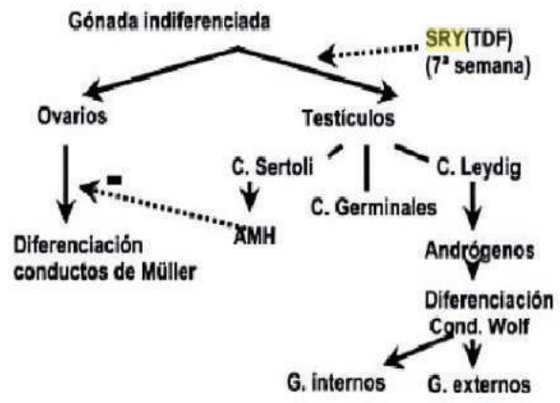

Figura 2. Diferenciación de la gónada primitiva determinada por el gen SRY y pasos subsiguientes en la diferenciación sexual. La determinación sexual es génica (gen SRY), mientras que la diferenciación sexual es hormonal

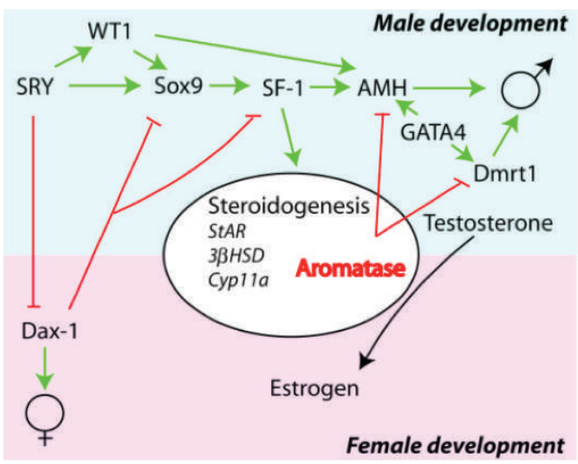

Figura 3. Genes implicados en la determinación y diferenciación sexual de los mamíferos. Tomado de: Von Hofsten J, Olsson PE. ***Reproductive biology and endocrinology 2005; 3:63.***

Como en nuestro caso, estos pacientes siguen un tratamiento hormonal sustitutivo de inducción puberal, que consta de dos fases: una fase inicial de estrogenización, de 24-36 meses de duración; una vez alcanzado el desarrollo mamario y uterino deseados, o bien si existe sangrado vaginal recidivante, se asociará tratamiento con progestágenos en una segunda fase. Existen distintos protocolos de tratamiento en función del tipo de estrógeno y la vía de administración, siendo de elección los estrógenos naturales transdérmicos por presentar mayor biodisponibilidad que la vía oral, menor

toxicidad hepatobiliar al no tener paso hepático y menor riesgo de trombosis y efectos secundarios. La Sociedad Española de Pediatría recomienda iniciar con parches de 0,025 mg, 1/8 en menores de 40 kg; 1/6 cuando el peso oscila entre 40-50 kg; y 1/4 cuando es superior a 55 kg, durante nueve meses. Posteriormente, se aumentan en dosis graduales cada 3-6 meses hasta alcanzar 0,1 mg/día. La inducción puberal con estrógenos no debe prolongarse más de 2-2,5 años, por el peligro de hiperplasia endometrial y de adenocarcinoma y, asimismo, la necesidad de la menarquia; para ello se deben asociar progesterona (100-200 mg) durante 12-14 días de cada ciclo (desde el 10 al 25) o bien de acetato de medroxiprogesterona (5-10 mg/día). Posteriormente, una vez han concluido los cambios puberales, se deben administrar contraceptivos orales que contengan el mínimo de estrógenos[5].

La mayoría de trabajos publicados sobre el síndrome de Swyer son comunicaciones de casos aislados o artículos de revisión con bajo nivel de evidencia a la hora de proveer recomendaciones sobre el manejo clínico de estos pacientes. Una de las pocas guías existentes al respecto establece la necesidad de la gonadectomía profiláctica vía laparoscópica como tratamiento de elección. La recomendación en pacientes con formas completas de disgenesia gonadal 46,XY es realizar gonadectomía bilateral tan pronto como sea posible, una vez establecido el diagnóstico, para prevenir el desarrollo de neoplasias gonadales, cuyo riesgo se estima en un 15-35% casos[6]. De los trastornos del desarrollo sexual, el síndrome de Swyer es el que más riesgo tiene de desarrollar neoplasias gonadales junto con el síndrome de Frasier, Denys-Drash y síndrome de insensibilidad parcial a andrógenos (Tabla 1)[7].

Table 3. Risk of type-II germinal cell tumors (GCTs) in the various categories of disorders of sex development (DSD) patients, classified into high-, intermediate-, low- and no-risk groups.

Risk group	Disorder	Malignancy risk (%)	Recommended action	Studies (n)	Patients (n)
High	GD[a] (+Y)[b] intra-abdominal	15–35	Gonadectomy[c]	12	>350
	PAIS non-scrotal	50	Gonadectomy[c]	2	24
	Frasier	60	Gonadectomy[c]	1	15
	Denys–Drash (+Y)	40	Gonadectomy[c]	1	5
Intermediate	Turner (+Y)	12	Gonadectomy[c]	11	43
	17β-HSD	28	Monitor	2	7
	GD (+Y)[e]	Unknown	Biopsy[d] and irradiation?	0	0
	PAIS scrotal gonad	Unknown	Biopsy[d] and irradiation?	0	0
Low	CAIS	2	Biopsy[d] and ???	2	55
	Ovotestis DSD	3	Testis tissue removal?	3	426
	Turner (−Y)	1	None	11	557
No (?)	5α-reductase	0	Unresolved	1	3
	Leydig cell hypoplasia	0	Unresolved	2	

Tabla 1. Riesgo de desarrollar neoplasias gonadales en distintas categorías de trastornos del desarrollo sexual, clasificados en distintos grupos: alto, intermedio y bajo riesgo.

La asociación más frecuentemente descrita es con el gonadoblastoma y disgerminoma, aunque pueden desarrollar diversos tumores de estirpe germinal. El gonadoblastoma es mucho más común en fenotipos femeninos que en masculinos, con una proporción de 4:1. Cuando aparece en el contexto de una disgenesia gonadal frecuentemente lo hace en la primera o segunda década de la vida, aunque existen casos descritos desde los 6 meses de edad. Por sí mismo el gonadoblastoma no metastatiza y se considera una entidad benigna, aunque en un 50-60% casos tiene asociado un tumor germinal maligno que en la mayoría de las ocasiones suele tratarse de un disgerminoma, aunque también se incluyen teratomas inmaduros, tumores del saco endodérmico y carcinomas embrionarios. Este alto índice de progresión maligna es la razón por la que muchos autores consideran al gonadoblastoma como una forma de *cáncer in situ*, y ésta es la razón por la que la gonadectomía bilateral es el tratamiento de elección en todos los casos con disgenesia gonadal completa[8]. El pronóstico en pacientes con gonadoblastoma es excelente y no precisan de ningún tratamiento posterior. Incluso si aparecen elementos de disgerminoma in situ, el pronóstico también es bueno porque el disgerminoma es un tumor muy sensible a radioterapia y quimioterapia. El pronóstico empeora cuando se presentan otros tumores como carcinoma embrionario, coriocarcinoma o tumor del seno endodérmico.

Con respecto a la capacidad gestacional de estas pacientes, existen 15 casos descritos en la literatura de mujeres con Síndrome de Swyer que lograron embarazo; todas ellas consiguieron unas dimensiones uterinas adecuadas tras el empleo de terapia hormonal sustitutiva y quedaron embarazadas mediante técnicas de reproducción asistida. De los casos publicados sólo uno de ellos dio a luz por vía vaginal, el resto lo hicieron mediante cesárea, concretamente nueve. Se postula en estos trabajos que aunque el útero alcance unas dimensiones normales y aptas para el embarazo gracias a la terapia hormonal, sus propiedades anatómicas y su función normal de contracción bajo el estrés de un parto no son similares a las del resto de mujeres de la población general. Igualmente, de los 15 embarazos descritos, cuatro presentaron complicaciones del tipo hipertensión o preeclampsia, un caso oligoamnios y otro con pérdida de bienestar fetal y CIR[9].

CONCLUSIÓN

El síndrome de Swyer es una disgenesia gonadal pura, con cariotipo 46XY, fenotipo femenino y ausencia completa de tejido gonadal funcionante, representado por unas cintillas gonadales rudimentarias y no funcionantes, compuestas por tejido fibroso, en presencia de genitales internos femeninos normales. La forma de presentación clínica más frecuente es amenorrea primaria. En un 20% existe mutación o deleción del gen SRY. El riesgo de neoplasia gonadal es alto; está indicado practicar gonadectomía profiláctica preferentemente por laparoscopia. El gonadoblastoma y el disgerminoma son las neoplasias más comúnmente asociadas.

BIBLIOGRAFÍA

[1] SWYER GL. *Male pseudohermaphroditism: a hitherto undescribed form.* B Med J 1955; 2: 709

[2] SALAZAR AI, PALOMEQUE F, PASCUAL E, PORRAS V. *Disgerminoma y síndrome de Swyer.* Prog Obstet Ginecol. 2006; 49(3): 154-8

[3] RUSSO D, BLANCO M, FALKE G ET AL. *Pure gonad dysgenesia or Swyer sindrome.* A case report having tumoral development: melanoma. Cir Pediatr 2006; 19(4): 244-6

[4] ACHERMANN JC, HUGHES IA. *Trastornos del desarrollo sexual.* En: Larsen PR, Kronenberg HM, Melmed S, Polonsky KS. Williams Tratado de Endocrinología. Madrid. Elsevier 2009; 793-858

[5] CAÑETE ESTRADA R, MATA RODRÍGUEZ C, AGUILAR QUINTERO M. *Retraso puberal.* Hipogonadismos. Protoc diagn ter pediatr 2011; 1: 205-17

[6] MCCANN-CROSBY B, MANSOURI R, DIETRICH JE, MCCULLOUGH LB, SUTTON VR, AUSTIN EG, SCHLOMER B, ROTH DR, KARAVITI L, GUNN S, HICKS MJ, MACIAS CG. *State of the art review in gonadal dysgenesis: challenges in diagnosis and management.* Int J Pediatr Endocrinol 2014; 2014(1): 4

[7] LOOIJENGA HJ, HERSMUS R, OOSTERHUIS JW ET AL. *Tumor risk in disorders of sex development (DSD).* Best Pract Res Clin Endocrinol Metab 2007; 21(3): 480-95

[8] KING TFJ, CONWAY GS. *Swyer syndrome.* Curr Opin Endocrinol Diabetes Obes 2014; 21: 504-10

[9] CREATSAS G, DELIGEOROGLOU E, TSIMARIS P. *Successful pregnancy in a Swyer syndrome patient with preexisting hypertension.* Fertil Steril 2011; 96(2): e83-5

14 MALABSORCIÓN SECUNDARIA A DIARREA SECRETORA ¿UN TUMOR NEUROENDOCRINO MÁS?

Gallego C
Serrano P
Dueñas S
Gómez E
Ariadel D
Remón P
Cózar M
Pereira JL
García-Luna PP

HISTORIA CLÍNICA Y PRUEBAS COMPLEMENTARIAS INICIALES

Se presenta el caso de un varón de 34 años ingresado en el Servicio de Digestivo para estudio de un cuadro de desnutrición severa secundaria a diarrea crónica.

Sin antecedentes familiares de interés, entre los antecedentes personales del paciente destacaban: diagnóstico en 2005 de miastenia gravis (MG) asociada a carcinoma tímico con extensión extratímica (T4N1M0) estadío IV, tratado mediante cirugía y radioterapia posterior (alta de Oncología en 2015) y en estudio por Endocrinología de hipogonadismo hipogonadotropo asociado a obesidad grado III. Entre su tratamiento habitual, tomaba tacrólimus 1mg cada 12 horas para el tratamiento de la MG. Ingresó por un cuadro de diarrea de aproximadamente un año de evolución, que fue empeorando progresivamente hasta hacerse de unos 4-5 litros diarios, líquida, de color verdoso, sin sangre ni productos patológicos, sin dolor, sin relación con la ingesta y sin respetar el descanso nocturno. Secundario a esto presentó una desnutrición con pérdida de 27 kilos de peso en un año y posteriormente fracaso renal agudo (FRA).

Durante su ingreso previo en otro centro y ante la dificultad para encontrar un diagnóstico inicial, se inició tratamiento empírico cubriendo diferentes etiologías:

- Infecciosa: rifaximina, meropenem y metronidazol.

- Malabsortiva, con posible déficit bilio-pancreático: pancreatina y colestiramina.

- Dependiente de la MG: piridostigmina, micofenolato y prednisona a altas dosis.

Se realizó interconsulta a Nutrición, encontrando en la primera valoración:

Desnutrición severa con pérdida 27 kg en 6 meses, con peso previo de 12

kg. Mantenía panículo adiposo.

Diarrea 4-5 L/24h y oliguria.

Nutrición parenteral central total de 3 L/día.

Analítica: hipoNa (131mEq/L), hipoK (3,1mEq/L), hiperMg (2,6mg/dl), hiperP (5,3mg/dl) con FRA (creatinina 1,67mg/dl con previa normal) y acidosis metabólica (pH 7,18 y HCO3 16 mmol/L).

EVOLUCIÓN

Tras esta valoración se estableció el juicio clínico inicial de "desnutrición severa por diarrea crónica de perfil secretor, de etiología a filiar".

Inicialmente se realizó estudio de heces para constatar el diagnóstico de diarrea crónica secretora, de la cual es importante destacar sus características definitorias:

No existe respuesta (o es muy ligera) al ayuno.

El sodio fecal suele ser >60 mOsm, siendo en el caso actual de 765 mOsm.

La pérdida en heces de sodio es mayor que la de potasio. Nuestro paciente presenta 765mOsm de sodio frente a 142 mOsm de potasio.

GAP osmótico <50mOsm/kg. El GAP osmótico en nuestro caso era sugestivo ya que se trataba de 209 mosm (cifra a dividir entre el peso total de las heces que no se calculó ya que no fue recogido en la historia clínica).

Las heces suelen ser voluminosas, generalmente mayor o igual a 1 L/día, siendo en nuestro paciente de 4-5 L/día.

El pH fecal suele ser neutro y la pérdida de bicarbonato causar acidosis metabólica. Nuestro paciente presentaba acidosis con pH 7,18 y HCO3 16mmol/L.

Con ello se corroboró el juicio clínico de "desnutrición severa secundaria a diarrea secretora, de etiología a filiar".

Mientras se llegaba al diagnóstico final del cuadro, el tratamiento fundamental del paciente consistió en el control de la diarrea y en el manejo del balance de líquidos mediante sueroterapia y NPC. Se realizó tratamiento con 3L de NPT (ajustando iones y requerimientos nutricionales), con bicarbonato y sueroterapia junto con dieta absoluta. Ante la dificultad del control de líquidos por la importante pérdida diarreica, se inició tratamiento con somatostatina iv en la NPT, con buena respuesta inicial, disminuyéndose la diarrea aunque reiniciándose bruscamente una vez que se reiniciaba la tolerancia oral. Destacar que el paso de somatostatina a octeótride subcutáneo cada 8h tampoco fue efectivo. Una vez obtenido un diagnóstico fehaciente, se inició tratamiento con infliximab (5mg/kg, 3 dosis), que permitió la tolerancia oral de manera progresiva, primero mediante nutrición enteral y posteriormente pasando a suplementos orales.

DIAGNÓSTICO DIFERENCIAL

A continuación se expone el extenso diagnóstico diferencial llevado a cabo de forma sindrómica dada la gran cantidad de pruebas que fue necesario realizar al paciente:

1. Infecciosa

-Etiología bacteriana: un primer coprocultivo realizado resultó positivo para *Campylobacter jejuni*, tratado con macrólidos, negativizando los cultivos posteriores pero sin cambios en la evolución. Constaba también con varias determinaciones de toxina de *Clostridium difficile* negativas.

-Etiología vírica: negatividad para virus de inmunodeficiencia humana, hepatitis B, hepatitis C, hepatitis A y citomegalovirus.

-Parásitos: negativos.

-Sobrecrecimiento bacteriano: no se obtuvo respuesta al tratamiento empírico con rifaximina, por lo que se suspendió.

2. Enfermedad inflamatoria intestinal (EII)

Recordemos que la clínica inicial no fue sugestiva de EII ya que el paciente no presenta dolor, sangre ni productos patológicos en las heces y los reactantes de fase aguda eran normales. Ante la duda se procedió a realizar un estudio endoscópico. En la colonoscopia destaca una leve desorganización de la arquitectura glandular con pérdida de mucosecreción, así como criptitis y abscesos crípticos, hallándose también un infiltrado inflamatorio linfoplasmocitario de lámina propia, con agregados linfoides. En la gastroscopia se objetivó gastritis crónica y una gran úlcera de bordes carnosos y fondo fibrinado en ápice bulbar. Por último y, a pesar, de no completarse el estudio completo, la videocápsula endoscópica puso de manifiesto una úlcera ileal amplia (10x30 mm), con bordes muy bien delimitados, con fondo con de fibrina y áreas eritematosas. Quedaba pendiente la histología para descartar la EEI.

3. Malabsorción

Dadas las características clínicas parece que nos encontramos ante un caso de malabsorción. La determinación de grasas en heces de 24 horas resultó patológica (35,5 g/24h) así como los niveles de amilasa (535mU/ml) y de lipasa séricas. No se obtuvo respuesta al tratamiento empírico con resincolestiramina, por lo que se suspendió el tratamiento. Respecto a los hidratos de carbono se hallaron alteraciones en la curva de glucosa, test de lactosa y test de D-Xilosa (Xilosuria inicial de 0,6 g (normal >5 g); 10,5 mg (>20) a los 60 minutos y 12,9 mg (>20) a los 120 minutos). La determinación de alfa-1-antitripsina fue normal y los anticuerpos anti-celiaquía y HLA resultaron negativos. Por tanto, se observa una malabsorción de grasas e hidratos de carbonos pero sin encontrar el origen del cuadro.

4. Neoplásica

Quedaba pendiente el estudio histopatológico de las pruebas endoscópicas. Los marcadores tumorales (alfafetoproteína, CEA, CA 15.3, CA 19.9, CA 125, Ag prostático, B2-microGb) fueron todos negativos. Se realizó una ecografía abdominal donde se visualizó esteatosis hepática moderada y colecistopatía con barro biliar. También se realizó TC abdominal que objetivó una estructura hipercaptante filiforme con margen nodular, lateral a la cabeza del páncreas, que podría estar en relación con paraganglioma vs adenopatía; así como hipercaptación de la mucosa duodenal en 1°, 2° y 3° porción; infiltración grasa del páncreas; y engrosamiento mural del recto. Ante la posibilidad de encontrarse ante un paraganglioma, se realizó una RM abdominal, en la que sin embargo no se identificaron lesiones nodulares sospechosas de tumor neuroendocrino (TNE). Con estas dudas sobre la

posibilidad de un TNE (aunque sin poder descartar otras posibles neoplasias infiltrantes o linfomas hasta no disponer de un diagnóstico histopatológico), se continúa con el estudio de dicha hipótesis mediante marcadores de TNE y octreoscan (imagen 1) como prueba de imagen, como se detalla a continuación.

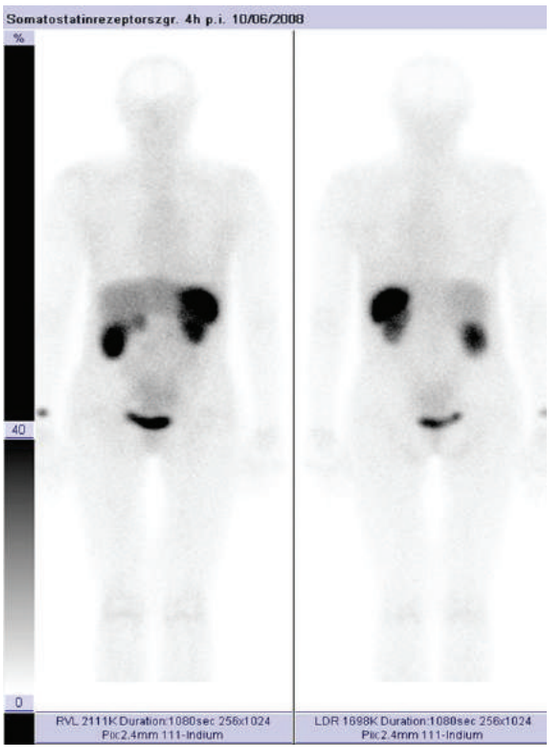

Imagen 1

5. TNE

Las principales etiologías y el diagnóstico diferencial están recogidos en la tabla 1. Se solicitaron los marcadores correspondientes a cada uno de ellos, además de marcadores inespecíficos pero también sugestivos de TNE.

-Gastrinoma: gastrina negativa (<10pg/ml, N<100pg/ml).

-Glucagonoma: glucagón levemente elevado (250pg/ml, N<50-200pg/ml).

-Vipoma: VIP normal (13,6pg/ml, N<75pg/ml).

-Somatotastinoma: somatostatina normal (9,4pg/ml, N<25pg/ml).

-Síndrome carcinoide: 5-OH-Indolacético normal (34nmol/mgCr, N 0-34).

-Otros marcadores inespecíficos o sugestivos de otros TNE también negativos: cromogranina A (15 pg/ml, N<100pg/ml), enolasa neuronal específica (9,7ng/m, N< 3-10)), ácido vanilmandélico (25 nmol/mgCr, N 0-45), ácido homovanilínico (12nmol/mgCr, N 0-56), metanefrinas (0.2, N 0-0.9), Normetanefrinas (2, N 0-2) y cortisol (no se dispone del resultado exacto Se solicitó octreoscan (imagen 1) con resultado discreto aumento de captación en la región epigástrica, que parecía localizarse en el proceso uncinado del páncreas. Aunque la captación era débil probablemente debida al pequeño tamaño de la lesión y/o a interacción por el tratamiento con somatostatina pero podría ser compatible con la sospecha de TNE.

Tipo de TNE	Clínica
Gastrinoma	dolor abdominal
	diarrea secretora crónica
	úlcera péptica
Glucagonoma	diarrea crónica
	pérdida de peso
	diabetes mellitus/intolerancia hidrocarbonada
Vipoma	diarrea colerética
	deshidratación
	dolor abdominal presente/ausente
Somatotastinoma	Dolor abdominal
	diarrea/esteatorrea
	diabetes mellitus/intolerancia hidrocarbonada
Síndrome carcinoide	Flushing
	diarrea
	broncoespasmos/valvulopatías cardiacas

Tabla 1

DIAGNÓSTICO FINAL

Sin embargo y con la negatividad de todos los marcadores tumorales y del resto de pruebas (salvo el TC y el octreoscan) el diagnóstico final lo aportó el estudio histopatológico de las pruebas endoscópicas realizadas. En la mucosa gástrica y bulbar se hallaron cambios compatibles con úlcera péptica y gastritis crónica antral. En la mucosa duodenal se halló atrofia vellositaria, sin linfocitosis intraepitelial y sin evidencia de proceso linfoproliferativo ni de EII. A dicho nivel se objetivaron cambios apoptóticos en epitelio de criptas descritos en pacientes con ENTEROPATÍA AUTOINMUNE.

DISCUSIÓN

La enteropatía autoinmune es una enfermedad rara caracterizada por diarrea crónica (al menos 6 semanas) con malabsorción, atrofia parcial de vellosidades, con cuerpos apoptóticos en las criptas y linfocitosis intraepitelial mínima y en la que es necesaria la exclusión de otras causas de atrofia. La presencia de anti-enterocito o anti-células caliciformes apoya pero no confirma el diagnóstico (son positivos en aproximadamente un 85% de los pacientes). Es más común en niños menores de 6 meses, con una prevalencia aproximada es menor a 1/100.000 niños.

En nuestro paciente el diagnóstico de enteropatía autoinmune se realiza con el apoyo de la anatomía patológica y la negatividad del resto de las pruebas que descartan la etiología infecciosa, EII, neoplásica y de TNE. Si bien es cierto que existen ciertas dudas ante la descripción en el TC de una posible lesión nodular peripancreática, dudosa también en el octreoscan, que no pudo confirmarse mediante RM de abdomen, y que sería subsidiaria de control posterior mediante pruebas de imagen. Los anticuerpos anti-enterocito y anti-células caliciformes fueron negativos, aunque hay que puntualizar el intenso tratamiento inmunosupresor al que estaba siendo sometido el paciente, y que puede influir en dicho resultado.

El tratamiento recomendado, tal como se siguió en nuestro paciente, consiste en soporte nutricional e inicialmente tratamiento esteroideo (prednisona y budesonida oral). Para pacientes refractarios al tratamiento con corticoides la segunda línea de tratamiento es la terapia con inmunosupresores: azatioprina, ciclosporina, tacrolimus, micofenolato… Como tercera línea se encuentra el infliximab o el rituximab. Recordamos que debido a su miastenia gravis nuestro paciente ya estaba recibiendo esteroides e inmunosupresores, por lo que se optó una vez realizado el diagnóstico de enteropatía autoinmune por iniciar el tratamiento con directamente con infliximab. Existen pocas series de

pacientes con enteropatía autoinmune aunque parece que aproximadamente un 60% de ellos responde totalmente al tratamiento, un 20% presenta una respuesta parcial y otro 20% es clasificado como no respondedor.

En nuestro caso, actualmente el paciente mantiene buen estado de salud, manteniendo el peso y el estado nutricional aunque continua con suplementos nutricionales como única fuente nutritiva, a la espera de progresar en la dieta sin que haya sido necesario nuevos ingresos hospitalarios.

BIBLIOGRAFÍA

[1] BRASKETT, MELINDA; CHATILA, TALAL; NOTARANGELO, LUIGI; FELDWEG, ANNA M. *IPEX: Immune dysregulation, polyendocrinopathy, enteropathy, X-linked.* Uptodate. Junio de 2016.

[2] RY, XU; YP, WAN; YQ, ZHOU; LP, LU; ZQ, CHEN; YJ, WU; W, CAI. *Gut Liver. Glutamine-supplemented parenteral nutrition and probiotics in four adult autoimmune enteropathy patients.* 2014, May;8(3):324-8. doi:10.5009/gnl.2014.8.3.324.

[3] NM, GENTILE; JA, MURRAY; DS, PARDI. *Autoimmune enteropathy: a review and update of clinical management.* Curr Gastroenterol Rep. 2012 Oct;14(5):380-5. doi: 10.1007/s11894-012-0276-2.

[4] S, AKRAM; JA, MURRAY; DS, PARDI; GL, ALEXANDER; JA, SCHAFFNER; PA, RUSSO; SC, ABRAHAM. *Adult autoimmune enteropathy: Mayo Clinic Rochester experience.* Clin Gastroenterol Hepatol. 2007 Nov;5(11):1282-90; quiz 1245. Epub 2007 Aug 1.

[5] MM, OLIVA-HEMKER; DM, LOEB; SC, ABRAHAM; HM, LEDERMAN. *Remission of severe autoimmune enteropathy after treatment with high-dose cyclophosphamide.* J Pediatr Gastroenterol Nutr. 2003 May;36(5):639-43.

[6] CARROCCIO, ANTONIO; VOLTA, UMBERTO; PRIMA, LIDIA DI, PETROLINI, NUNZIO; MARIA FLORENA, ADA; R AVERNA, MAURIZIO; MONTALTO, GIUSEPPE; NOTARBARTOLO, ALBERTO. *CASE REPORT: Autoimmune Enteropathy and Colitis in an Adult Patient.* Digestive Diseases and Sciences. August 2003, Volume 48, Issue 8, pp 1600-1606.

15 DISFUNCIÓN HIPOFISARIA EN PACIENTE TRATADO CON IPILIMUMAB

Romero Porcel JA
Fernández Peña JI
Martínez de Pinillos Gordillo G
Cuellar Lloclla EA
García Pérez F
García de Quirós JM
Fernández López ID

INTRODUCCIÓN

La introducción de nuevos antitumorales cuyo efecto se basan en control de puntos inmunológicos, entendiendo la tolerancia inmune como respuesta tumoral, han supuesto un gran avance en el tratamiento de multitud de neoplasias irresecables. Como efecto secundario, estas terapias pueden causar endocrinopatías tales como disfunción hipofisaria, como es el caso que nos ocupa, donde tanto el diagnóstico como tratamiento precoz son fundamentales para solventar tal déficit.

CASO CLÍNICO

Se presenta el caso de un paciente de 62 años fumador de 10-15 cigarros al día, con antecedentes de hipertensión arterial e hipercolesterolemia, sin endocrinopatía ni enfermedad autoinmune conocida. Diagnosticado en Diciembre de 2012 de melanoma metastásico con extensión a tejidos blandos periganglionares y adenopatía subescapular. En Mayo de 2013 se inicia tratamiento con Interferon, tras lo que presentó un cuadro de neutropenia febril y neumonía. Por progresión de la enfermedad, en Julio de 2015 comienza tratamiento con Ipilimumab (inhibidor del CTLA-4) a dosis de 200 mg cada ciclo, cumpliendo un total de cuatro ciclos que finalizaría el 9 de Septiembre de 2015. Dos semanas después el paciente acude a urgencias por cuadro de cefalea brusca que no cedió con analgésicos habituales, inestabilidad, intolerancia al frío y astenia.

En control analítico destaca un sodio de 134 mg/dL, TSH 0.06 uU/mL, tiroxina 0.71 ng/dL, triyodotironina 3.08 pg/mL, anticuerpos antiperoxidasa 79.3 IU/mL, cortisol 0.2 ug/dL, ACTH 3.8 pg/mL. Testosterona 0.03 ng/mL. Se inicia tratamiento sustitutivo con levotiroxina a dosis de 77 mcg al día e Hidroaltesona 35 mg diarios. Se solicita resonancia magnética hipofisaria que fue informada como sin hallazgos de engrosamiento del tallo ni cambios a nivel de la silla turca.

El paciente ha permanecido estable precisando aumento de dosis de levotiroxina a 88 mcg y adicionando tratamiento con testosterona mensual al referir entre la sintomatología pérdida de la líbido.

De modo paralelo nos es derivado a nuestro servicio un paciente con diagnóstico de melanoma estadío IV BRAF mutado con respuesta inicial excelente a Dabrafenib y Trametinib, que previamente recibió tratamiento con Dacarbacina siendo un ciclo en total y con nula respuesta. Actualmente con metástasis cerebrales (con tratamiento previo radioterápico y actual con dosis de dexametasona de 16 mg), hepáticas, óseas y gástricas (que ocasionaron pérdidas hemáticas importantes y anemizaciones severas) que consulta por cefalea brusca que no cedió con analgesia habitual, astenia, inestabilidad de la marcha, artralgias y diarrea. También sin antecedentes de enfermedad autoinmune o endocrinopatía. Nueve semanas antes había iniciado tratamiento con Ipilimumab a dosis de 200 mg cada 21 días, con baja carga tumoral y LDH normal.

En analítica destacaba un hipotirodismo central (TSH 0.22 uU/mL, tiroxina 0.53 ng/dL, con cifras de testosterona también bajas (0.07 ng/mL).

Concomitante a ello presentó diabetes corticoidea secundaria al tratamiento con dexametasona por metástasis cerebrales, papulomatosis cutánea diseminada y pérdida de fuerza en miembros inferiores secundaria a una polineuropatía sensitivo motora distal, por lo que se interrumpió tratamiento con Ipilimumab, coincidiendo con el tercer ciclo de un total de cuatro.

Finalmente el paciente fallecería como consecuencia de un cuadro de insuficiencia respiratoria secundaria a neumonía comunitaria en paciente inmunodeprimido. No se llegó a realizar estudio de imagen con resonancia magnética de silla turca.

Llegados a este punto, nos resultó conveniente realizar un diagnóstico diferencial entre las causas de disfunción hipofisaria, dividiendo en dos grupos: primarias y secundarias.

Dentro de las primarias, la más frecuente resultarían las del tipo linfocitarias autoinmune, las cuales se suelen acompañar de otras enfermedades autoinmunes y en el estudio histológico observaríamos infiltrados de linfocitos T y B, mayor frecuencia en mujeres. En segundo lugar las granulomatosas idiopáticas como resultado evolutivo de infección o enfermedad sistémica, xantomatosas siendo la respuesta inflamatoria a la rotura de un quiste y observándose histiocitos espumosos y finalmente las que se producen por infiltración de la glándula hipófisis por células plasmáticas (productoras de IgG4).

En las secundarias encontramos a las que producen hipofisitis por fármacos inmunomoduladores (tipo Ipilimumab, Nivolimumab, interferón…), lesiones de vecindad tipo adenomas o quistes de Rathke y las enfermedades sistémicas que infiltran la hipófisis como sarcoidosis, lupus o enfermedad de Wegener.

Ipilimumab (Yervoy®) es un antineoplásico utilizado en el tratamiento del melanoma metastásico irresecable BRAF positivos o negativos de alto riesgo. Es un anticuerpo monoclonal IgG1, inhibidor de CTLA-4: antígeno 4 del linfocito T citotóxico (punto de control inmunológico).

Su mecanismo de acción supondría un bloqueo negativo, potenciando la respuesta inmune mediada por linfocito T, consiguiendo aumentar el número de linfocitos T efectores que posteriormente atacasen a las células tumorales. Para la activación del Linfocito T es necesaria la unión de su ligando CD28 junto con el ligando B7 que pertenece a la Célula Presentadora de antígeno (dentro del complejo de histocompatibilidad). Como medida para proteger las células sanas y minimizar la activación no específica de linfocitos T, el receptor CTLA-4, que se expresa en la superficie de las células T activadas en condiciones de normalidad detiene la activación conjugándose con las moléculas B7. Con

este fármaco bloqueamos el CTLA-4 que inhibía al linfocito T y así la interacción CD28-B7 puede continuar. Como efecto secundario también se aumenta la autoinmunidad del paciente.

La inducción farmacológica se consigue con un total de 4 ciclos de tratamiento separados 21 días con dosis de 3 mg por kg.

Otros tratamiento alternativos para el melanoma metastásico han ofrecido similar tasa de respuesta pero no han demostrado aumento de supervivencia media de 20% a los 5 años, como es en el caso de dichos inmunomoduladores.

Las características propias de las hipofisitis por Ipilimumab y que pueden diferenciar al resto de hipofisitis son:

- El inicio brusco de la clínica, por ejemplo cefalea, junto con una prueba de imagen como resonancia magnética de silla turca donde se pueda observar aumento glandular junto con disminución de la hiperintensidad en neurohipófisis nos orienta hacia el diagnóstico definitivo; pero como en el caso descrito, la resonancia también puede mostrarse normal.
- Cronología: la mayor frecuencia de inicio del cuadro se encuentra alrededor de la semana 9, siendo éste el pico, pero pudiendo aparecer de la semana 5 a 36 de iniciado el tratamiento
- Frecuencia de un 8-10% de los pacientes tratados con Ipilimumab
- Presenta un efecto acumulativo, por ello es frecuente que la aparición de la disfunción aparezca entre el tercer y el cuarto ciclo quimioterápico
- El orden de déficit hormonal suele ser en un inicio la línea adrenal, seguido de la tiroidea y por último la gonadal
- La recuperación de la función tiroidea se produce a las 10-12 semanas (en un 15% aproximadamente) frente a la adrenal que en la mayoría no llega a recuperación completa más que en una media de 5%.
- Mayor frecuencia en varones, a diferencia de las primarias
- A mayor dosis más frecuencia de hipofisitis, aunque se ha demostrado que la dosis no influye en el perfil del déficit. A dosis superiores a 3 mg/kg se observan incidencias del 4-9 al 17%, mientras que con dosis menores de 3 mg/kg la cifra está entre 1.8-3.3%.
- La coadyuvancia con otros tratamientos antineoplásicos no modifica la toxicidad
- Existe un amento de incidencia en pacientes de edad más avanzada

El tratamiento es similar al del resto de déficit hormonales por disfunción hipofisaria: reemplazo hormonal. Si los síntomas no mejoran en una semana iniciar tratamiento con Prednisolona 0.5 mg/kg/24 horas, siendo el tratamiento corticoideo sintomático y no mejorando con él la historia natural de la enfermedad ni el desenlace la terapia inmune. Se encuentra en valoración el uso de altas dosis de glucocorticoides sobre el beneficio o variación de la historia natural de la enfermedad.

Para que se produzca la disfunción hipofisaria, Ipilimumab no requiere preeexitación, es decir, no necesita inmunidad previa (hipersensibilidad tipo 2) ya que estimula de modo directo. Esto podría encontrarse en relación a la existencia de receptores de tipo CTLA-4 que se han hallado en hipófisis, cuya creación sería de novo. Por contrario los anti PD-1 (proteína de muerte celular programada), como nivolumab o pembrolizumab, requieren de autoinmunidad previa o endocrinopatía para realizar su efecto deletéreo sobre la hipófisis.

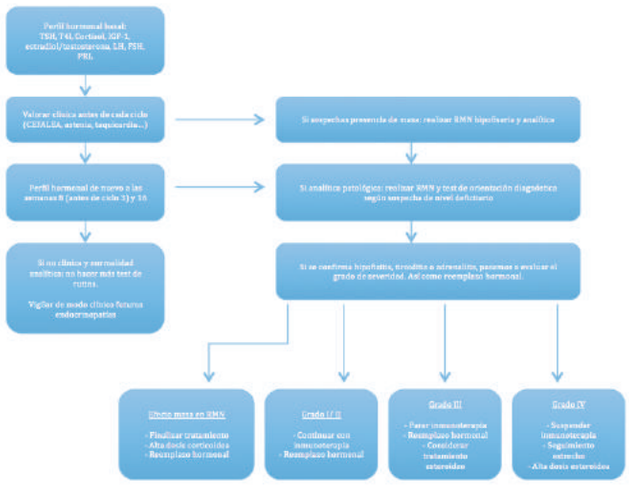

Algoritmo de seguimiento y tratamiento

CONCLUSIONES

La importancia de la identificación precoz basándonos tanto en la clínica como en los antecedentes oncológicos del paciente.

Recordar que la mortalidad que se produce en estos pacientes es secundaria a la neoplasia, no por la disfunción hipofisaria, cuya corrección hormonal por la cual podría llegar a necesitar tratamiento intensivo.

Necesidad de establecer protocolos consensuados y conjuntamente con Oncología al inicio del tratamiento con Ipilimumab, y demás inmunomoduladores, para estudio inicial y seguimiento. Sería necesario solicitar un perfil autoinmunitario, en especial de tipo tiroideo; así como evaluación inicial con perfil hormonal basal, reglados a las octava y decimo sexta semana de inicio de tratamiento, puntos de corte donde podríamos esperar debut de disfunción hipofisaria.

BIBLIOGRAFÍA

[1] *Immune checkpoint inhibitor-related hypophysitis and endocrine dysfunction: clinical review.* MN Joshi, BC Whitelaw, MTP Palomar, Y Wu and PV Carroll Departments of Endocrinology, Guy's & St Thomas NHS Foundation Trust, Department of Endocrinology, Kings College London NHS Foundation Trust, and Medical Oncology, Guy's & St Thomas NHS Foundation Trust, London, UK

[2] *Ipilimumab, una causa de hipofisitis autoinmunitaria.* Ana de Hollanda, Gloria B. Aranda, Mireia Mora, Lydia Gaba, Irene Halperin

16 SÍNDROME DE HUESO HAMBRIENTO POR DENOSUMAB

Doulatram Gamgaram VK
Morillas Jiménez V
Abuín Fernández J
Gonzalo Marín M
Sánchez Torralvo F
Contreras Bolivar V
Nagib Raya R
Ropero G
Olveira Fuster G

Hospital Regional Universitario de Málaga

INTRODUCCIÓN

La hipocalcemia es un trastorno infradiagnosticado en nuestro medio, siendo de vital importancia su control en la mayor brevedad posible. En nuestro caso exponemos el caso de una paciente que presenta hipocalcemia como efecto adverso del denosumab en una paciente con mayor riesgo de hipocalcemia por causas intercurrentes, y el difícil manejo para corregirla.

CASO CLÍNICO

Mujer de 82 años que acude a Urgencias derivada por su médico de atención primaria por parestesias en manos, sensación de mareos y debilidad de al menos 1 semana de evolución. Como antecedentes personales destacan que es alérgica a metamizol, ácido acetil salicínico y tetrazepam. No refiere hábitos tóxicos. Parcialmente dependiente para las actividades básicas de la vida diaria. Presenta HTA, Diabetes Mellitus tipo 2, hepatopatía crónica por VHC. Intervenciones quirúrgicas: Gastrectomía parcial por úlcera gástrica en 1957, fractura de humero, y fractura subcapital de fémur derecho hace 2 meses. Como tratamiento habitual: omeprazol 20mg/24h, repaglinida 0.5mg/8 h, bromazepam 1.5mg/12h, denosumab semestral (primera dosis hace un mes)

A la exploración presenta normotensión, con FC:90lpm, afebril, palidez mucocutánea, consciente y orientada, aunque con bradipsiquía, amnesia a corto-largo plazo, así como signos de Chvostek + y Trouseau +. Resto de la exploración dentro de la normalidad

Se solicita analítica de sangre, ECG y TAC de cráneo. En la analítica destaca: Ca<5mg/dl, P: 1.9 mg/dL , Mg: 1.7 mg/dL, albúmina:3.2 g/dL, creatinina 0.4 mg/dL. En analíticas previas en el último año presenta niveles de calcemia normales. En el ECG se aprecia un ritmo sinusal a 77lpm, QTc: 408ms.

El TAC de cráneo es informado: atrofia cortico-subcortical, resto sin hallazgos significativos.

Con estos hallazgos analíticos la paciente ingresa en área de Observación para reposición hidroelectrolítica.

Se administra un bolo inicial de 2g de gluconato cálcico en 30 minutos, continuándose con perfusión de 500mg/h. Se pautaron además suplementos orales de carbonato cálcico 1g/8h, fosfato 800mg/12h y dosis única de vitamina D3 de 20.000UI. Se realiza un control analítico a las 5 horas de iniciar el tratamiento y presenta: Ca corregido:6.2 mg/dl, fósforo 2,9mg/dL. Se decide repetir bolo iv de 2g de gluconato cálcico y continuar con la perfusión de 500mg/h. Se solicita control analítico para la mañana siguiente: Ca corregido de 8,5mg/dl, con estos resultados analíticos y con la mejora de las parestesias se ingresa a la paciente a cargo de Endocrinología y Nutrición con el diagnóstico de hipocalcemia severa sintomática e hipofosfatemia leve a estudio.

Rehistoriamos a la paciente en la planta y refiere nula ingesta a lácteos desde hace años porque le provocan vómitos, estreñimiento habitual y pérdida de peso desde hace 5 años por episodio depresivo. Niega tomar suplementos de calcio.

En el primer día de ingreso se solicita analítica urgente con calcio y fosfato y analítica de rutina con PTH, vit D, TSH y calciuria 24h. En el control presenta calcio corregido de 7.5 mg/dl y fósforo 2.7 mg/dL. Se ajustan los aportes de calcio y fosfato perfusión de gluconato cálcico de 7 ampollas a pasar en 24 h a un ritmo de 21ml/h y se añade ampolla de fosfato a pasar en 4 horas) Ante la referida pérdida de peso pautamos suplementos nutricionales orales.

En el segundo día de ingreso se solicita analítica en la que destaca Ca corregido de 8.5 mg/dl, P:3 mg/dL y Mg :1,5 +mg/dL y se decide añadir magnesio lactato/12h y reducir la perfusión de gluconato cálcico a 5 ampollas cada 24h. Los controles analíticos los dos días posteriores son similares por lo que se aumenta el magnesio lactato/8h.

Al quinto día del ingreso se solicita radiografía de tórax en la que apreciamos ICT<0,5, dudoso pulmonar izquierdo, no imagen de condensación o derrame pleural. Ante los hallazgos de la radiografía y la pérdida de peso (de hasta 26kg en los últimos 5 años) solicitamos TAC tóraco-abdominal ante la sospecha de que se tratara de un síndrome constitucional secundario a neoplasia.

Nos llegan los resultados de la analítica de rutina pedida el primer día del ingreso, en la que destaca: PTH 477 pg/mL, vitamina D en 3 ng/mL, TSH 1.33 mU/l, calciuria de 24h disminuida por lo que se pauta calcifediol ampolla de choque y calcifediol bisemanal.

Ante estos hallazgos, se llega al diagnóstico de hipocalcemia severa secundaria a síndrome de hueso hambriento tras primera dosis de denosumab, hipovitaminosis D severa e hiperparatiroidismo secundario

La calcemia los días siguientes se mantiene dentro de la normalidad por lo que disminuimos los aportes de calcio por vía iv y aumentamos los aportes orales. Se le realiza el TAC informándose: signos sugestivos de hepatopatía crónica y gastrectomía parcial. Se solicita analítica de rutina de control con PTH, 25 OH vit D3.

Nos encontramos en el décimo día del ingreso, la paciente presenta calcemia corregida de 9.2 mg/dl, magnesio 2 por lo que suspendemos perfusión de gluconato cálcico y mantenemos el aporte oral de carbonato cálcico en 2g/8h.

Tras la retirada de los aportes iv, los días siguientes la calcemia vuelve a disminuir hasta 7,72mg/dl

por lo que reintroducimos perfusión de gluconato cálcico (2 ampollas diarias)

El resultado de la analítica de control es: PTH 271, 25OH Vit D3:138.42 (valores elevados tras ampolla de choque)

Tras la normalización de la calcemia los días siguientes volvemos a retirar la perfusión y aumentamos los aportes orales (8g al día de carbonato cálcico). Los resultados no son alentadores ya que la calcemia vuelve a disminuir, por lo que volvemos a retomar la perfusión de gluconato cálcico al ritmo indicado previamente.

Ya nos encontramos en el decimoquinto día de ingreso, con calcemia corregida de 8,3mg/dl, aumentamos los aportes orales a 10g de carbonato cálcico al día y modificamos omeprazol por ranitidina.

Disminuimos progresivamente la perfusión en los siguientes días hasta su retirada y para compensarlo aumentamos los aportes orales hasta 15g de carbonato cálcico, manteniéndose la calcemia en los valores bajos de la normalidad. En este punto modificamos los aportes orales administrando ideos unidia 4 sobres cada 24 horas (carbonato cálcico 1g/colecalciferol 880 UI), con este tratamiento la calcemia aumenta hasta 10,2 mg/dl por lo que procedemos al alta de la paciente (día 24 de ingreso)

Durante el ingreso fue valorada por los compañeros de Aparato Digestivo que indica tomar dieta sin lactosa o que se realice prueba empírica con lactasa previamente a la toma de lactosa.

El tratamiento al alta es: Ideos Unidia 1-2-1, calcitriol 0.25mg/12 horas, cloruro de magnesio 100mg/12h, ranitidina 150mg y dieta sin lácteos pudiendo tomar bebidas de soja o leche sin lactosa enriquecida en calcio. Se solicita una analítica en una semana y cita de revisión en un mes en nuestras consultas. Se cita a la paciente en consulta de Aparato Digestivo.

En la analítica de revisión mantiene una calcemia corregida de 9mg/dl, fósforo en 3mg/dl y magnesio de 2mg/dl

DISCUSIÓN

HIPOCALCEMIA

Las manifestaciones clínicas de la hipocalcemia dependen del grado y de la rapidez de instauración, las hipocalcemias crónicas suelen ser asintomáticas hasta que acontece algún factor desencadenante (estrés, hipoventilación, tratamiento con diuréticos del asa. La tetania es la manifestación más característica y se fundamenta en un aumento de la irritabilidad neuromuscular. Inicialmente es leve, con hormigueo peribucal, parestesias de manos y pies, debilidad muscular proximal, posteriormente aparecen espasmo carpopedal, faringoespasmo y convulsiones focales o generalizadas. La exploración física puede revelar una tetania latente con los signos de Trousseau (inducción de espasmo carpopedal mediante la compresión con el esfingomanómetro por encima de la presión sistólica durante 3 minutos) y Chvostek(contractura de la musculatura facial ipsilateral al percutir sobre el nervio facial delante del pabellón auricular).

La hipolcalcemia prolonga el intervalo QT en el ECG y se asocia a despolarización precoz y arritmias como la torsades de pointes. Además, también produce manifestaciones psiquiátricas reversibles como la inestabilidad emocional, ansiedad y depresión.

El primer paso en la evaluación diagnóstica de un paciente con sospecha de hipocalcemia es la determinación de la concentración de albúmina en el suero, las determinaciones analíticas a realizar posteriormente son la PTH, fósforo, magnesio, calcidiol (más representativo de la disponibilidad de vitamina D que calcitriol), creatinina y calciuria (figura 1)

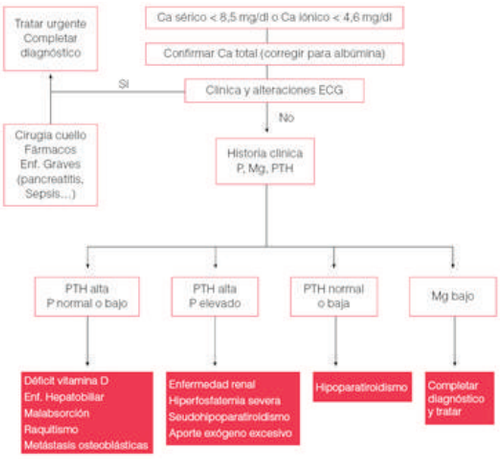

Figura 1

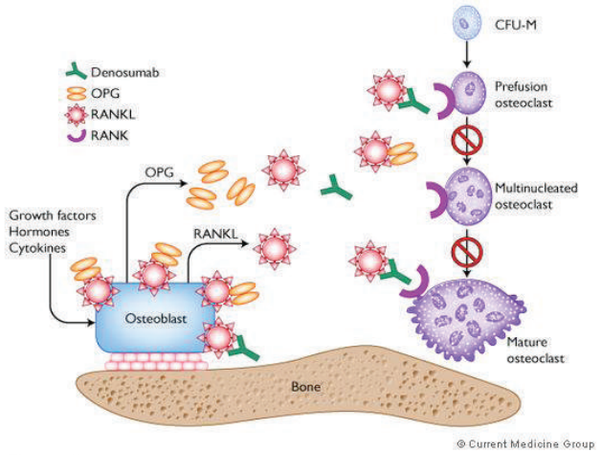

Figura 2

DENOSUMAB

El denosumab[1] es un anticuerpo monoclonal humano (IgG2) que se dirige y se une con gran afinidad y especificidad al RANKL, lo que impide que la interacción del RANKL/RANK se produzca y provoca la reducción del número y la función de los osteoclastos, lo que disminuye la resorción ósea y la destrucción ósea inducida por el cáncer (figura 2) Las indicaciones del tratamiento con denosumab son:

- Tratamiento de la osteoporosis en mujeres posmenopáusicas[4] y en varones con riesgo elevado de fracturas y tratamiento. de la pérdida ósea asociada con la supresión hormonal en hombres con cáncer de próstata con riesgo elevado de fracturas: 60 mg/1 vez cada 6 meses en el muslo, abdomen o parte posterior del brazo.
- Prevención de eventos relacionados con el esqueleto (fractura patológica, radioterapia ósea, compresión de la médula espinal o cirugía ósea) en neoplasias con metástasis óseas de tumores sólidos: 120 mg/1 vez cada 4 semanas.

- Tratamiento de adultos y adolescentes con el esqueleto maduro con tumor de células gigantes de hueso no resecable o cuando la resección quirúrgica implique morbilidad grave: 120 mg/1 vez cada 4 semanas. Administrar suplementos de al menos 500 mg de Ca y 400 UI de vitamina D diarios, a no ser que presenten hipercalcemia

El denosumab se puede recomendar como fármaco de primera línea para el tratamiento de la osteoporosis posmenopáusica con riesgo de fractura. La incidencia global de efectos adversos de denosumab es similar a la de placebo en cuanto a infecciones en general, cáncer y eventos cardiovasculares aunque se ha descrito un leve aumento de infecciones urinarias y cutáneas. , describiéndose la hipocalcemia como un efecto secundario muy raro

Respecto a la hipocalcemia, se considera un efecto adverso raro con una incidencia del 0,05%. Antes de iniciar el tratamiento con denosumab debe corregirse la existencia de hipocalcemia mediante el aporte adecuado de calcio y vitamina D. Así mismo, los pacientes con insuficiencia renal grave (FG<30ml/m) o en diálisis presentan un riesgo más alto de desarrollar hipocalcemia, recomendándose la monitorización clínica de la concentración de calcio.

El denosumab[5] reduce significativamente el riesgo de fracturas y ha demostrado aumentar la densidad mineral ósea y reducir los marcadores de resorción. Además, en estudios preclínicos se ha comprobado que, a diferencia de los bifosfonatos, no es nefrotóxico a niveles de 100 µmol/l y es independiente del grado de insuficiencia renal, ya que su perfil farmacocinético y farmacodinámico no varía significativamente según el grado de función renal.

Se ha planteado la hipótesis de que los pacientes con ERC y enfermedad ósea por hiperparatiroidismo podrían estar en mayor riesgo de hipocalcemia con denosumab [2,3], ya que en ellos los niveles séricos de calcio van a depender en mayor medida de la resorción ósea mediada por la hormona paratiroidea. De tal forma que la inhibición de la actividad osteoclástica tras la administración de la primera dosis de denosumab podría dar lugar a un síndrome similar al del hueso hambriento, con la disminución rápida de los niveles de calcio sérico por su captación en el hueso. En este momento son requeridos suplementos de calcio y vitamina D, hasta que la formación de osteoclastos dé lugar a una correcta mineralización.

En un estudio realizado a 46 pacientes con diferentes grados de IR, se observaron como efectos adversos más frecuentes los dolores en extremidades y la hipocalcemia.[1] Esta se presentó en el 15 % de los participantes, precisando ingreso para tratamiento intravenoso solo en dos de los casos y solo en uno la hipocalcemia fue sintomática.

El uso de denosumab[7] en enfermos con IRC es cómodo, ya que no necesita ajuste de dosis y no es nefrotóxico, por lo que se prevé un uso cada vez mayor. En este grupo de pacientes debemos realizar suplementos adecuados de calcio y vitamina D previos al inicio de la terapia con denosumab, además de un seguimiento analítico de dichos parámetros posteriormente al inicio de la terapia, ya que en un número de casos no despreciable se producirá hipocalcemia, que en la mayoría de estos será asintomática.

En nuestro caso clínico se pauto denosumab semestral tras la fractura subcapital de fémur, sin añadirse suplementos de calcio y vitamina D. Nuestra paciente presenta una función renal conservada disminuyendo el riesgo de hipocalcemia. Por otra parte al ser intolerante a la lactosa y presentar una nula ingesta a lácteos, y la no suplementación de calcio y vitamina D hace que nuestra paciente presente un gran riesgo de hipocalcemia, siendo ésta de difícil manejo requiriendo durante la mayoría del ingreso aportes intravenosos de gluconato cálcico y al alta dosis muy altas de carbonato cálcico.

CONCLUSIÓN

Todos los pacientes que sean tratados con denosumab semestral deben ser suplementados con calcio y vitamina D para evitar el riesgo de hipocalcemia por un síndrome de hueso hambriento. Debemos ser especialmente cuidadosos en paciente con insuficiencia renal, aunque no sea necesario ajuste de dosis. El diagnóstico de hipocalcemia se debe comprobar siempre ajustando el calcio por proteínas y mas concretamente albúmina. El tratamiento de la hipocalcemia debe instaurarse de forma precoz con aportes intravenosos, aportes orales y suplementación de la vitamina D y solicitar una analítica con PTH, vitamina D, calcio, fósforo, magnesio y ampliar el estudio con calciuria 24 horas.

BIBLIOGRAFÍA

[1] PÉREZ EDO I, ALONSO RUIZ A, ROIG VILASECA D, GARCÍA VADILLO A, GUAÑABENS GAY N, PERIS P, ET AL. *Actualización 2011 del consenso Sociedad Española de Reumatología de osteoporosis.* Reumatol Clin. 2011;7:357-79.

[2] CUMMINGS SR, SAN MARTÍN J, MCCLUNG MR, SIRIS ES, EASTELL R, REID IR, ET AL. *Denosumab for prevention of fractures in postmenopausal women with osteoporosis.* N Engl J Med. 2009;361:756-65

[3] BROWN JP, PRINCE RL, DEAL C, RECKER RR, KIEL DP, DE GREGORIO LH, ET AL. *Comparison of the effect of Denosumab and Alendronate on BMD and biochemical markers of bone turnover in postmenopausal women with low bone mass: a randomized, blinded, phase 3 trial.* J Bone Miner Res. 2009;24:153-61

[4] BONE HG, BOLOGNESE MA, YUEN CK, KENDLER DL, WANG H, LIU Y, ET AL. *Effects of denosumab on bone mineral density and bone turnover in postmenopausal women.* J Clin Endocrinol Metab. 2008;93:2149-

[5] WESTENFELD R, KETTELER M, BRANDENBURG VM. *Anti-RANKL therapy-implications for the bone-vascular-axis in CKD? Denosumab in post-menopausal women with various low bone mineral density.* Nephrol Dial Transplant 2006;21(8):2075-7

[6] PROLIA (DENOSUMAB) PRODUCT MONOGRAPH. *Mississauga.* ON: Amgen Canada Inc; 2011.

[7] CUMMINGS SR, SAN MARTÍN J, MCCLUNG MR, SIRIS ES, EASTELL R, REID IR, ET AL. *Denosumab for prevention of fractures in postmenopausal women with osteoporosis.* N Engl J Med 2009;361:756-65

17 CARCINOMA SUPRARRENAL PRODUCTOR DE CORTISOL, ANDRÓGENOS Y ESTRÓGENOS: A PROPÓSITO DE UN CASO Y REVISIÓN DE LA LITERATURA.

Sevillano Jiménez M[1]
Oliva Rodríguez R[2]
Arana Molina C[1]
Hernando Jiménez V[1]
Florencio Ojeda L[1]
Tous Romero MC[2]
Martín Hernández T[2]

1 Residentes Endocrinología y Nutrición. Hospital Universitario Virgen Macarena, Sevilla.
2 FEA Endocrinología y Nutrición. Hospital Universitario Virgen Macarena, Sevilla.

CASO CLÍNICO

Mujer de 64 años, con antecedentes de HTA, microcarcinoma papilar de tiroides y colelitiasis. En tratamiento habitual con levotiroxina 100mcg y clortalidona 50mg cada 24 horas.

Acude el Servicio de Urgencias por presentar disnea de varios meses de evolución, con clínica congestiva asociada. La exploración física pone de manifiesto cifras de TA elevadas y disnea de reposo, con hepatomegalia y distensión abdominal. Se objetiva igualmente facies y hábito cushingoide, junto con signos de hiperandrogenismo (Figuras 1 y 2).

Figura 1. Facies cushingoide o "de luna llena": plétora y edema facial, junto con hirsutismo moderado

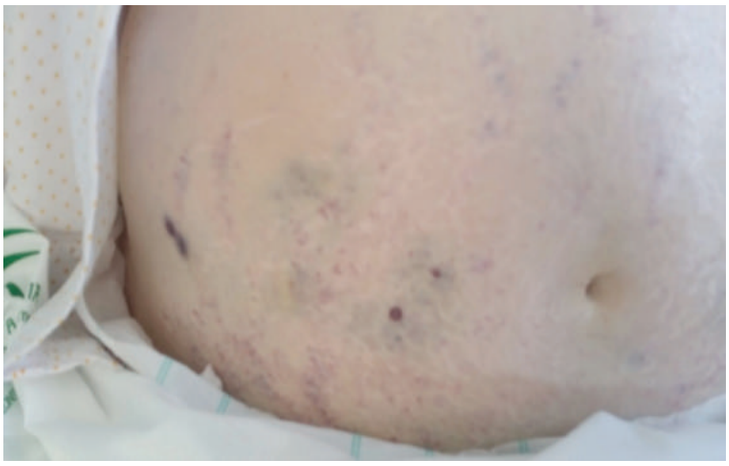

Figura 2. Petequias, equimosis y hematomas distribuidos por toda la superficie abdominal, junto con estrías violáceas en región de los flancos

En la analítica de Urgencias se objetiva hiperglucemia junto con hipopotasemia, alcalosis metabólica e hipertransaminemia.

En la ecografía abdominal se observa hepatomegalia con múltiples LOEs sólidas, compatible con hígado metastásico. En área suprarrenal derecha se observa una masa sólida de 13 cm que parece depender del riñón derecho. Con estos datos se establece el diagnóstico de sospecha inicial de masa renal/suprarrenal derecha e hígado metastásico, ingresando la paciente en el Servicio de Medicina Interna para estudio.

Se realiza TC con contraste de cuello, tórax y abdomen, apreciándose numerosos nódulos pulmonares sólidos dispersos por ambos campos pulmonares, de aspecto metastásico, sin observarse adenopatías de aspecto significativo, así como múltiples metástasis hepáticas de aspecto hipervascular. Se objetiva una gran masa de 12cm de diámetro máximo en el plano coronal, localizada entre polo superior de riñón derecho y fosa suprarrenal.

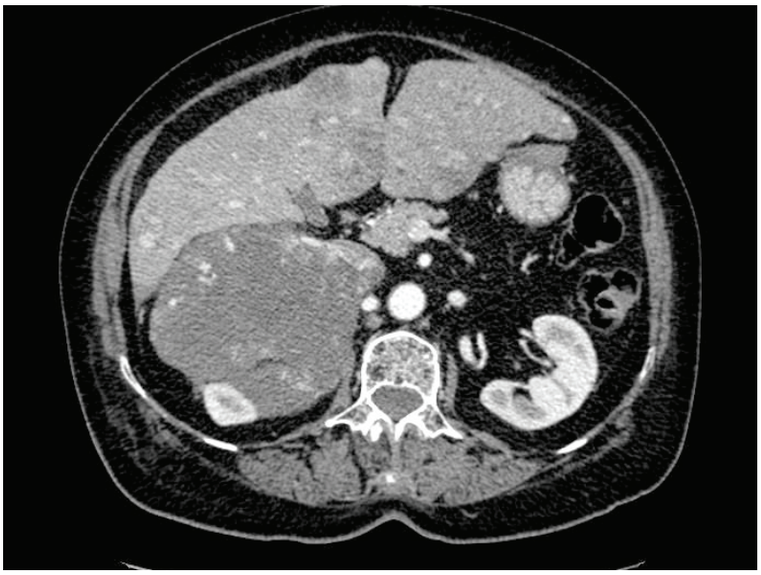

Figura 3. TC abdominal con contraste. Masa de 12 cm en polo superior de riñón derecho.

La bioquímica hormonal objetiva hipercortisolismo (662.8 ng/mL [50-250 ng/mL]), con ACTH suprimida y aumento de testosterona (12.9 nmol/L [0.2-3 nmol/L]). Se completa el estudio mediante BAG hepática, que confirma el diagnóstico de carcinoma suprarrenal. Con posterioridad la paciente presenta sangrado vaginal compatible con menstruación, objetivándose niveles elevados de 17βestradiol.

La paciente pasa a cargo de Oncología médica, donde se inicia tratamiento quimioterápico con cisplatino y etopósido asociado a mitotane. Tras tres ciclos de tratamiento e inicio concomitante de ketoconazol, se objetiva discreta disminución del tamaño del tumor primario así como de las lesiones metastásicas hepáticas y pulmonares. La paciente es dada de alta con mitotane (3g cada 24 horas), con seguimiento de control por nuestro servicio. A pesar del empleo de dosis máximas del fármaco no se logran alcanzar valores terapéuticos en plasma. Aún así, la evolución radiológica es favorable, apreciándose disminución de las lesiones hepáticas y de la masa suprarrenal. Además se observa una lesión cavitada en vértice pulmonar izquierdo compatible con TBC activa. Ante esta sospecha se realiza fibrobroncoscopia con toma de muestra, resultando la citología y tinción de Ziehl-Nielsen negativos.

Un mes más tarde, la paciente presenta un episodio de crisis comicial, objetivándose en TAC craneal LOE de 3 cm en lóbulo frontal derecho, de contenido hemático en su interior, con edema vasogénico perilesional, El origen de la lesión es incierto, pudiendo ser de naturaleza tumoral, sin descartar

la posibilidad de origen infeccioso (nocardiosis en paciente inmunodeprimida y con lesión pulmonar cavitada previa de aparición súbita). La paciente fallece 13 días después.

DISCUSIÓN

El carcinoma de la corteza suprarrenal (CCS) presenta una incidencia baja, del orden de 1-2 casos por millón de habitantes y año, lo que supone el 0,02% de todos los carcinomas. Puede presentarse a cualquier edad, con un pico de incidencia entre los 40-50 años, predominando en mujeres. La baja tasa de presentación condiciona que la experiencia terapéutica sea escasa y que no existan estudios prospectivos amplios, por lo que los datos publicados suelen ser comunicaciones aisladas o pequeñas series de casos. [1,2]

El pronóstico es malo, con una media aproximada de supervivencia a los 5 años del 30%. En casos como el nuestro, en los que el diagnóstico se realiza cuando el tumor alcanza el estadio IV, la supervivencia a los 5 años es inferior al 5%. [3]

El CCS, desde un punto de vista hormonal, puede ser funcionante o no funcionante. Aproximadamente el 60% son secretores. Lo más frecuente es que secreten únicamente glucocorticoides (45%), glucocorticoides y andrógenos (25-30%) o andrógenos solamente (<10%). El presente caso destaca por el carácter plurisecretor del tumor y la clínica feminizante. La producción de estrógenos por parte de los carcinomas suprarrenales es muy rara, con una prevalencia del 2% de los casos. Estos tumores aparecen con mayor frecuencia en varones, suelen ser de mayor tamaño (>10cm al diagnóstico) y tener peor pronóstico en comparación con otras variedades de CCS. Dicho pronóstico empeora conforme aumentan los niveles de estrógenos. [4]

Los síntomas derivados de la producción de estrógenos incluyen ginecomastia, pérdida de la libido, disfunción eréctil o atrofia testicular en el varón. En la mujer cursa con atrofia mamaria y sangrado vaginal en edad postmenopaúsica [5], como sucedió en nuestro caso. Debido al mayor volumen que presentan al diagnóstico, no es infrecuente que asocien clínica derivada del crecimiento tumoral. Se han descrito casos en los que la alta concentración de estrógenos ha dado lugar a una miocardiopatía dilatada, provocando un fallo cardiaco por arritmias ventriculares como primera manifestación de la enfermedad. [6]

Los estrógenos se sintetizan tras la conversión de androstenodiona, testosterona y 16αhidroxiandrostendiona a estrona, estradiol y estriol, respectivamente. Esta conversión sucede de forma fisiológica en el ovario y tejido adiposo y con mucha menor actividad en la corteza suprarrenal[7]. En algunos CCS, el aumento de los niveles de estrógenos es el resultado de la aromatización extraglandular de precursores esteroideos. Se han descrito niveles elevados de estrona y estradiol en tumores productores de andrógenos debido a este mecanismo. La secreción directa de estrógenos por parte del tumor requiere la expresión de aromatasa y 17β-hidroxiesteroide deshidrogenasa. *Zayed et al.*, en un caso de una mujer con CCS con andrógenos y estrona séricos elevados, estimaron que la mitad de la estrona en circulación periférica provenía directamente del tumor y la otra mitad de la conversión periférica de la androstenediona. *Both Kimura et al* y *Young et al* encuentran un aumento de la actividad de la aromatasa tanto en glándula suprarrenal como en el tejido adiposo de pacientes con CCS femineizante. Esta secreción de estrógenos no responde a la prueba de inhibición con dexametasona, sin embargo sí es ligeramente sensible a la acción de la corticotropina[3] La presentación clínica con sangrado vaginal postmenopaúsico requiere niveles de estrógenos en sangre elevados, lo que orienta a que en nuestro caso el tumor tenía capacidad para su síntesis, sin descartar la posibilidad de que hubiese conversión periférica añadida.

En cuanto al tratamiento, la cirugía completa del tumor es la única opción terapéutica que puede conseguir la cura definitiva de la enfermedad. Está indicada en estadíos I,II y III. Se recomienda vía

de acceso mediante cirugía abierta ya que existe menor riesgo de rotura de la cápsula y la observación del campo quirúrgico es menos limitada. Si existe afectación de órganos locorregionales se lleva a cabo la resección en bloque de los mismos (riñón, hígado, bazo, páncreas, estómago, colon). La existencia de trombosis de la cava inferior no impide necesariamente la resección completa del tumor. La tasa de recurrencia es del 30-50% tras la cirugía con intención de resección completa, por lo que está indicado el uso de tratamiento adyuvante que reduzca las recurrencias. Se han probado tres estrategias: mitotano, radioterapia y quimioterapia.[1]

Para el tratamiento de la enfermedad recurrente, la guía de la *European Society for Medical Oncology* (ESMO, 2012) recomienda la cirugía siempre y cuando se pueda conseguir la resección completa y el tiempo transcurrido hasta la recurrencia sea superior a los doce meses. Incluye también la cirugía de metástasis pulmonares o hepáticas, en la que pequeños estudios demuestran buenos resultados, siempre que la progresión sea lenta. La radiofrecuencia y la quimioembolización se han usado como alternativa a la cirugía en metástasis hepáticas con buenos resultados. Son técnicas seguras y con buena tolerancia por parte del paciente.[2]

Los pacientes con enfermedad local irresecable o con metástasis a distancia (al diagnóstico o tras recurrencia) podrían beneficiarse de tratamientos sistémicos. Aunque la evolución es variable, el curso habitual es muy agresivo con una supervivencia media de doce meses. Es raro que la enfermedad se mantenga estable a los 3 meses. El estudio FIRM-ACT, publicado en 2012, es el único estudio randomizado sobre el tratamiento del CCS avanzado. Este estudio coloca al esquema etopósido, doxorrubicina, cisplatino y mitotano (EDP-M) como tratamiento de elección en la enfermedad avanzada, a pesar de que los resultados no sean llamativos y apenas consiga modificar la historia natural de la enfermedad.[1] Si la enfermedad continúa progresando se pueden plantear otras líneas de quimioterapia según criterio del equipo médico (por ejemplo, gemcitabina y capecitabina) o utilizar nuevos fármacos dirigidos frente a dianas moleculares (uso compasivo).[2]

BIBLIOGRAFÍA

[1] ALBERO R ET AL. *Tratamiento del carcinoma de la corteza suprarrenal.* Endocrinol Nutr. 2006,53(7):458-66

[2] FASSNACHT ET AL. *Update in adrenocortical carcinoma.* J Clin Endocrinol Metab. 2013, 98(12):4551-64

[3] CAVLAN D, BHARWANI N, GROSSMAN A. *Androgen and estrogen secreting adrenal cancers.* Semin Oncol. 2010 Dec;37(6):638-48.

[4] MORENO S, GUILLERMO M, DECOULX M, DEWAILLY D, BRESSON R, PROYE CH. *Feminizing adreno-cortical carcinomas in male adults.* A dire prognosis. Ann Endocrinol (Paris). 2006 Mar;67(1):32-8

[5] SAITO T, TOJO K, FURUTA N, ONO K, SASANO H, UTSUNOMIYA K. *Feminizing adrenocortical carcinoma with selective suppression of follicle-stimulating hormone secretion and disorganized steroidogenesis: a case report and literatura review.* Intern Med. 2011;50(13):1419-24

[6] HARNOOR A, WEST RL, COOK FJ. *Feminizing adrenal carcinoma presenting with heart failure and ventricular tachycardia.* Case Rep Endocrinol. 2012:1-5

[7] FUKAI N, HIRONO Y, YOSHIMOTO T, DOI M, OHTSUKA Y, HOMMA K, SHIBATA H, SASANO H, HIRATA Y. *A case of estrogen secreting adrenocortical carcinoma with subclinical cushing's síndrome.* Endocr J. 2006 Apr;53(2):237-45.

18 DIABETES MAL CONTROLADA, ¿INCUMPLIMIENTO TERAPEÚTICO?

Barrera Martín A
Moreno Moreno P
Bahamondes Opazo R
Herrera Martínez AD
Rebollo Román Á
Palomares Ortega R
Gálvez Moreno MÁ

Hospital Universitario Reina Sofía, Córdoba.

INTRODUCCIÓN

El término "lipodistrofia" engloba un conjunto de síndromes raros y heterogéneos caracterizados por la pérdida parcial o completa de tejido adiposo subcutáneo. Estos trastornos a menudo se acompañan de alteraciones metabólicas de gravedad variable, como la resistencia a la insulina, diabetes mellitus, esteatosis hepática o dislipemia, contribuyendo a enfermedad cardiovascular prematura. Debido a la escasez de grasa, los niveles de adipocinas están disminuidos. La mejor caracterizada de estas hormonas es la leptina, niveles bajos de la misma se observan en pacientes con lipodistrofia[1].

Las lipodistrofias se clasifican en función del patrón de pérdida de grasa (generalizada o parcial) y del origen de la enfermedad (genética o adquirida)[1]. Así, tenemos 4 tipos principales, cuyos hallazgos clínicos se muestran en la tabla 1:

Generalizada congénita (Síndrome de Berardinelli-Seip): es un trastorno autosómico recesivo que se manifiesta en el nacimiento o antes del primer año de vida. Existen 4 subtipos actualmente, siendo el 2 el más precoz y grave, con mutación en el gen BSCL2 (11q13)[2].

Generalizada adquirida (Síndrome de Lawrence): a diferencia del anterior, los pacientes nacen con una distribución normal de la grasa, pero posteriormente comienzan a perderla de forma generalizada, normalmente en la infancia o adolescencia, raramente después de los 30 años de edad. La velocidad de la pérdida grasa es muy variable y, en algunos casos, es precedido de nódulos inflamatorios subcutáneos (paniculitis).

Parcial familiar: se hereda predominantemente de forma autosómica dominante. Los pacientes durante la infancia presentan una distribución normal de la grasa, sin embargo, en la adolescencia

comienzan a desarrollar de forma variable y progresiva pérdida de la grasa subcutánea en brazos y piernas. Suele haber acumulación de grasa en cara, cuello y abdomen, lo que les proporciona una apariencia cushingoide. Las anormalidades metabólicas asociadas suelen manifestarse en la edad adulta. Mutaciones en los genes LMNA, PPARG, PLIN1, AKT2, CIDEC y LIPE han sido descritas para este tipo de lipodistrofia[3].

Parcial adquirida (Síndrome de Barraquer-Simons): es uno de los tipos de lipodistrofia más frecuente. Su etiopatogenia es incierta. Los pacientes suelen desarrollar pérdida de grasa subcutánea durante la infancia o la adolescencia, aunque el inicio en la cuarta o quinta décadas de la vida también han sido descritos. La pérdida suele progresar de manera cefalo-caudal. Las complicaciones metabólicas suelen ser menos frecuentes que en otros tipos. En un 10-20% de los casos se asocia a enfermedades autoinmunes, siendo la principal causa de morbilidad la enfermedad renal crónica por glomerulonefritis membrano-proliferativa[4]. La falta de fracción del complemento C3 permite la distinción con otros tipos de lipodistrofia[5].

	Generalizada congénita	Generalizada adquirida	Parcial familiar	Parcial adquirida
Rango edad	Primera infancia	Infancia-edad adulta	Infancia-edad adulta	Infancia-edad adulta
Distribución hombre/mujer	1/1-2	1/1-2	1/3	1/4
LOCALIZACIÓN PÉRDIDA DE GRASA				
Cara y cuello	X		X	X
Tórax	X	+	X	X
Extremidades superiores	X	X	X	X
Extremidades inferiores	X	X	X	
Intra-abdominal	X		+	
ACUMULACIÓN DE GRASA				
Cara y cuello		+		
Caderas y nalgas				+
Extremidades inferiores				+
Intra-abdominal		+	+	+
OTROS HALLAZGOS				
Crecimiento lineal acelerado	+			
Características acromegaloides	+			
Prominencia umbilical	+			
Paniculitis			+	
Hepatomegalia	+	+	+	
Esplenomegalia	+		+	
Acantosis pigmentaria	+	+	+	
Hirsutismo	+	+	+	
Hiperfagia	+	+	+	
Hipogonadismo	+		+	
Hiperandrogenismo en mujeres	+	+		

Tabla 1. Hallazgos clínicos de los principales subtipos de lipodistrofia. Abreviaturas: X (hallazgo esencial), + (hallazgo posible).

A pesar de los avances en la identificación de las bases moleculares de muchos síndromes de lipodistrofia y los criterios diagnósticos, muchos pacientes aún son diagnosticados de forma tardía. Por esto debemos estar atentos a hallazgos clínicos y de laboratorio que nos alerten sobre la posibilidad de estar ante esta patología[1]:

- Diabetes con resistencia a la insulina severa y sin cetosis a pesar de hiperglucemia severa, con requerimientos de altas dosis de insulina (≥200 UI/día o ≥2 UI/kg/día).
- Otras evidencias de resistencia a la insulina: acantosis nigricans o síndrome de ovario poliquístico (hiperandrogenismo, oligomenorrea, ovarios poliquísticos).
- Hipertrigliceridemia severa (≥500 mg/dl), que no suele responder a las modificaciones dietéticas o a fármacos y que en ocasiones se asocia con pancreatitis.
- Esteatosis hepática: hepatomegalia y/o elevación de transaminasas en ausencia de otras causas de enfermedad hepática, así como evidencia de esteatohepatitis en pruebas de imagen.
- Historia familiar de apariencia física similar y/o historia de pérdida de grasa.
- Prominencia de musculatura y flebomegalia en extremidades.
- Hiperfagia desproporcionada.
- Hipogonadismo secundario en hombres y amenorrea primaria o secundaria en mujeres.

Las mediciones de los pliegues cutáneos también pueden resultar de utilidad. Alrededor del 90% de los hombres y mujeres adultos tendrán un espesor de pliegue cutáneo en la cara anterior del muslo ≥10 mm y ≥22 mm, respectivamente; valores inferiores apoyan el diagnóstico de lipodistrofia. Como hemos mencionado previamente, las adipocinas pueden estar disminuidas. La más importante de ellas es la leptina, de tal manera que niveles bajos de esta hormona apoyan el diagnóstico (sin ser necesarios ni específicos). Por el contrario, unos niveles elevados de leptina hacen menos probable el diagnóstico de lipodistrofia. Si bien es cierto, que los rangos de normalidad de esta hormona aún no han sido bien establecidos ni están estandarizados en la actualidad.

Entre las opciones terapéuticas para el manejo metabólico de la lipodistrofia, se encuentran en primer lugar las modificaciones del estilo de vida, y en función de las alteraciones metabolicas, se instaurá tratamiento farmacológico. Los antidiabéticos orales que actúan disminuyendo la resistencia insulina (metformina y pioglitazona), e insulinización intensiva en multidosis (≥2 UI/kg/día) será el tratamiento hipoglucemiante de elección. Estatinas y fibratos será de elección en el caso de dislipemia con indicación de tratamiento farmacológico. La plasmaféresis ha sido una opción en algunos casos para disminuir niveles extremos de triglicéridos, con el objetivo de prevenir pancreatitis o xantomas dolorosos[6].

También se han investigado terapias de reemplazo de leptina. Su uso asocia una reducción sostenida de niveles de triglicéridos, colesterol total y hemoglobina glicosilada. Metreleptina, un análogo de leptina humana, ha sido aprobado por la FDA recientemente para el tratamiento de los trastornos metabólicos en la lipodistrofia generalizada, no así para la parcial (aunque se ha demostrado que también puede ser seguro y eficaz)[7].

CASO CLÍNICO

Hombre de 52 años derivado al Hospital de Día por diabetes mellitus tipo 2 de 5 años de evolución, insulinizado desde el inicio, con necesidad de incremento progresivo de dosis, mal control metabólico y sin complicaciones conocidas. Frecuentador de Urgencias por hiperglucemias de hasta 700 mg/dL con cetonuria negativa y pH normal, y sin clínica cardinal de diabetes. Pérdida de peso progresiva (figura 1), así como debilidad muscular y mialgias. Refiere buena adherencia terapéutica.

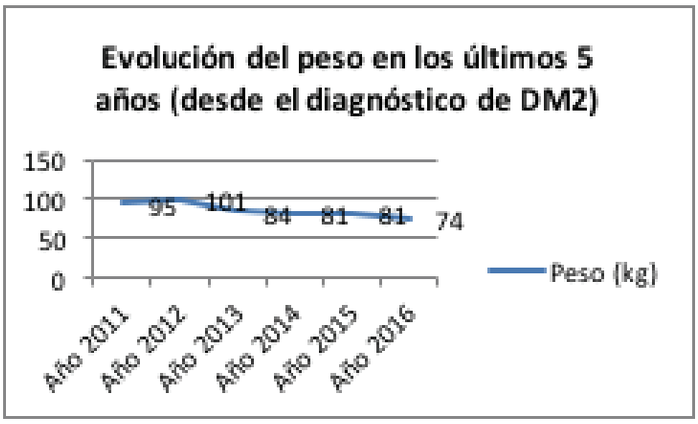

Figura 1. Evolución del peso en los últimos años.

ANTECEDENTES PERSONALES

HTA, hipertrigliceridemia, esteatosis hepática, incontinencia urinaria, disfunción eréctil. Fumador (10 cigarrillos/día). **Antecedentes familiares:** DM-2.

TRATAMIENTO

Insulina Lantus: 74 UI a las 8 h y 74 UI a las 20.30 h.
Insulina Humalog Mix 50: 70-60-0 UI.
Insulina Humalog Mix 25: 0-0-60 UI.
Metformina 850 mg / Pioglitazona 15 mg, 12h.
Canagliflozina 300 mg, 24h.
Otros: AAS 100 mg, Ezetimiba 10 mg, Fenofibrato 145 mg, Losartán 100 mg, Omeprazol 20 mg.

EXPLORACIÓN FÍSICA

Peso 73.8 kg, talla 175 cm, IMC 24 kg/m^2, masa grasa 21.3%, masa magra 59.1 kg, Perímetro abodominal: 101 cm. TA 146/91 mmHg, FC 75 lpm, glucemia capilar 249 mg/dL, cetonemia 0.2 nmol/L.

Leve lipodistrofia en brazos (rota adecuadamente puntos de inyección). Atrofia muscular en MMII, con fuerza conservada. Pies: pulsos simétricos, sensibilidad propioceptiva y vibratoria abolidas. Pliegue cara anterior muslo 7 mm (figura 2).

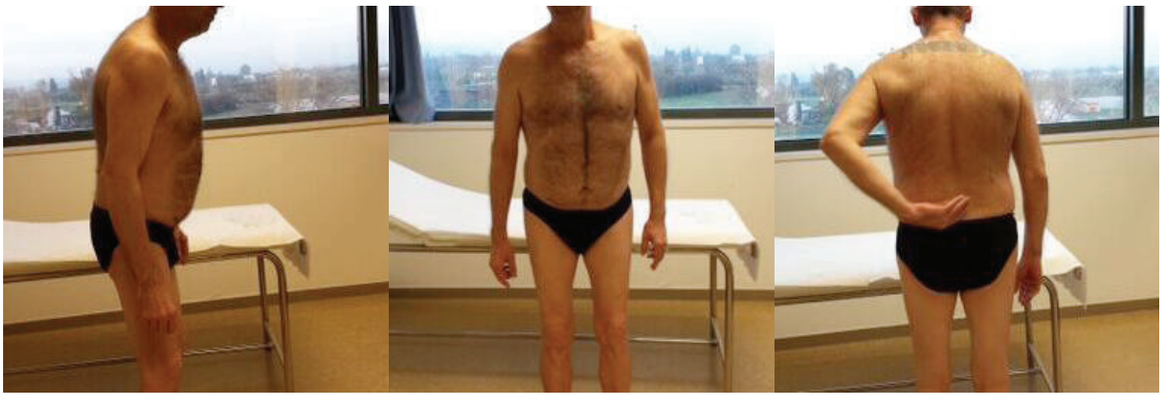

Figura 2. Aspecto físico del paciente (visión lateral, anterior y posterior, respectivamente).

PRUEBAS COMPLEMENTARIAS

HbA1c 10.4%. Glucosa 317 mg/dL, colesterol total 244 mg/dL, LDL 164 mg/dL, HDL 33 mg/dL, triglicéridos 234 mg/dl

Solicitamos:

Ac anti-insulina negativos, péptido C 0.98 pmol/mL. Glucagón, IGF-1, TSH, testosterona, metanefrinas en plasma y Nugent normales.
Serología hepatitis y VIH negativas.
Leptina: 10.4 ng/dL (1.1 - 9.6, para su IMC y sexo).

JUICIO CLÍNICO

Mala adherencia terapéutica vs DM-2 descompensada por otras causas.

PLAN

Comprobamos administración correcta de insulina subcutánea y la falta de respuesta. Calculamos la dosis de insulina mediante perfusión de insulina intravenosa:

Glucemia basal: 301 mg/dL. Cetonemia: 0.1 nmol/L.	1 mL insulina Actrapid en 100 mL SSF Velocidad: 12 mL/h...25 mL/h. →	Glucemia final: 149 mg/dL. Total: 82 UI (20.5 UI/h). Requerimiento insulina calculado: 492 UI/día.

Ajustamos dosis de insulina domiciliaria en función de los resultados obtenidos:
Insulina Toujeo: 80-0-80 UI.
Insulina Humalog Mix 50: 90-90-0 UI.
Insulina Humalog Mix 25: 0-0-85 UI.

DIAGNÓSTICO

Lipodistrofia parcial adquirida vs familiar.

EVOLUCIÓN

Mejoría franca en control glucémico (figura 3), sin descompensaciones agudas ni necesidad de acudir a Servicio de Urgencias.

Exploración física

Peso 78.8 kg, talla 174 cm, IMC 26.02 kg/m^2, masa grasa 21.3%, masa magra 59.1 kg. TA 122/72 mmHg, FC 75 lpm.

Analítica

HbA1c 8.5% (previas 10.4 y 9.8%). Glucosa 279 mg/dL, colesterol total 239 mg/dL, HDL 26 mg/dL, triglicéridos 562 mg/dL. Creatinina 0.79 mg/dL, MDRD 109 mL/min.

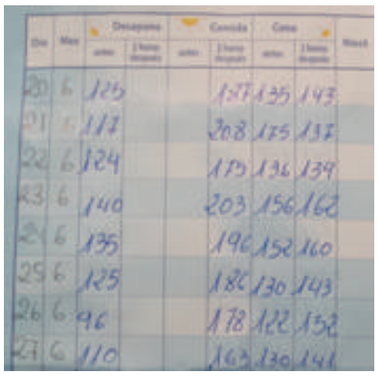

Figura 3. Auto-controles de glucemia capilar del paciente.

CONCLUSION

La lipodistrofia es un grupo heterogéneo de síndromes caracterizados por la pérdida parcial o total del tejido graso subcutáneo, que en la mayoría de las ocasiones, se acompaña de resistencia insulínica, esteatosis hepática, diabetes mellitus y dislipemia resistentes al tratamiento convencional. Diabetes mellitus con llamativa resistencia a insulina, y dislipemia resistente al tratamiento, suele ser las pistas para el diagnóstico de este trastorno.

La sospecha clínica y el diagnóstico de lipodistrofia, ayudará a un adecuado tratamiento de las alteraciones metabólicas que presentan estos pacientes, ya que en muchas ocasiones, por los altos requerimientos de insulina y la falta de respuesta a la terapia convencional, puede sospecharse un mal cumplimiento terapéutico, que ocasionará un déficit en la intensificación del tratamiento, un subóptimo control metabólico y un aumento de las complicaciones crónicas en estos pacientes.

BIBLIOGRAFÍA

[1] HANDELSMAN, YEHUDA ET AL. *The clinical approach to the detection of lipodystrophy - an AACE consensus statemen.* Endocrine Practice. 2013, vol 19, núm. 1, p 107-116.

[2] MORI, EISAKU ET AL. *Impaired adipogenic capacity in induced pluripotent stem cells from lipodystrophyc patients with BSCL2 mutations.* Metabolism. 2016, vol 65, p 543-556.

[3] GARG, ABHIMANYU ET AL. *Whole-exome sequencing identifies ADRA2A mutation in atypical familial partial lipodystrophy.* JCI Insight. 2016, vol 1, núm. 9.

[4] LUCAS-COLLANTES, C ET AL. *Lipodistrofia parcial adquirida (síndrome de Barraquer-Simons) y nefropatía IgA.* Nefrología. 2016.

[5] OLIVEIRA, JOANA ET AL. *Barraquer-Simons syndrome: a rare form of acquired lipodystrophy.* BMC Research Notes. 2016, vol 9, núm. 175.

[6] DIKER-COHEN, TALIA ET AL. *Partial and generalized lipodystrophy: comparison of baseline characteristics and response to metreleptin.* Journal of Clinical and Endocrinology and Metabolism. 2015, vol 100, núm. 5, p 1802-1810.

[7] RODRÍGUEZ, ALEJANDRO J ET AL. *New advances in the treatment of generalized lipodystrophy: role of metreleptin.* Therapeutics and Clinical Risk Management. 2015, vol 11, p 1391-1400.

19 EMBARAZO Y PATOLOGÍA HIPOFISARIA

Rebollo Román Á
Padillo Cuenca JC
Moreno Moreno P
Bahamondes Opazo R
Herrera Martínez A
Barrera Martín A
Gálvez Moreno MA

Hospital Universitario Reina Sofía, Córdoba

CASO CLÍNICO

Mujer de 32 años gestante nulípara con una migraña con aura visual como único antecedente personal de interés.

En la semana 16 de gestación, la paciente comienza con cefalea opresiva, centrada en región frontoocular, que mejora parcialmente con analgesia.

En la semana 24 de gestación la paciente acude a urgencias con cefalea opresiva resistente al tratamiento que se acompaña de alteración en la visión, sobre todo en campos bitemporales.

En la exploración física destaca una hemianopsia temporal bilateral sin otras alteraciones neurológicas.

La paciente ingresa para completar el estudio, que incluye:
RM de silla turca: tumoración hipofisaria de 22x37x31 mm que provoca desplazamiento de la vía óptica.
Campimetría: Cuadrantanopsia temporal inferior del ojo derecho.
Estudio hormonal: Sin alteraciones

Con los datos anteriores se diagnostica a la paciente de macroadenoma hipofisario no funcionante.

En sesión multidisciplinar se decide control radiológico y campimétrico quincenal para controlar la afectación visual e intervención quirúrgica programada en la semana 32 de gestación. Se llega a esta decisión para esperar a que la edad gestacional del feto sea la mayor posible y asegurar la mayor viabilidad fetal posible en caso de parto prematuro desencadenado por la cirugía

Eje	Valores hormonales	Interpretación
Prolactina	Prolactina: 38,09 µg/l	Esperable en embarazo
Somatotropo	IGF-1: 112,91 ng/ml	Normales
	GH: <0,1 ng/ml	
Tirotropo	TSH: 1,55 mU/l	Normales
Corticotropo	Cortisol sérico: 22,75 µg/dl	Normales
	Cortisol salivar: 0,11 µg/dl	

EVOLUCIÓN

Semana 28 de gestación: RM de silla turca de control y campimetría sin cambios respecto a las anteriores.

Semana 31 de gestación: Empeoramiento de la agudeza visual y campimétrico

Se realiza cirugía transesfenoidal endoscópica en la semana 32 de gestación, como estaba programado, para extirpar el macroadenoma hipofisario. Sin complicaciones postoperatorias maternofetales a excepción de una diabetes insípida, permaneciendo conservada la función del resto de ejes hipofisarios.

La paciente presenta una buena evolución postoperatoria con una mejoría visual notable sin cefalea.

ESTUDIO POSTQUIRÚRGICO

RM de control postquirúrgico (16 semanas postcirugía): Resto tumoral en la porción derecha de la silla turca, con un tamaño aproximado de 20x10x10 mm
Campimetría: Ausencia de déficit campimétrico
Eje hormonal postquirúrgico (12 semanas postcirugía) : Sin alteraciones

Eje	Valores hormonales	Interpretación
Prolactina	Prolactina: 23 µg/l	Normales
Somatotropo	IGF-1: 112 ng/ml	Normales
	GH: <0,1 ng/ml	
Tirotropo	TSH: 1,15 mU/l	Normales
Corticotropo	Cortisol sérico: 12,3 µg/dl	Normales

En la semana 40 de gestación se realiza la cesárea de manera programada sin complicaciones. El recién nacido presenta talla y peso normales y no se constata ninguna alteración en la exploración.

DISCUSIÓN

En este caso presentamos una paciente gestante de segundo trimestre a la que se diagnostica de un macroadenoma hipofisario no funcionante con la función hipofisaria conservada, cefalea y afectación campimétrica. El manejo de la patología estructural hipofisaria durante la gestación supone un desafío clínico, bien por la posible indicación de tratamiento médico, con los posibles efectos indeseables del tratamiento farmacológico para la madre y/o el feto, como por una eventual indicación quirúrgica en un contexto delicado que requiere seguimiento estrecho y que puede suponer una situación de alto riesgo materno-fetal. Tampoco debemos olvidarnos de los cambios que ocurren en la hipófisis en una gestación normal ni de la influencia del embarazo en la patología hipofisaria y viceversa. (1)

El diagnóstico diferencial de una cefalea con afectación bitemporal del campo visual debe incluir la evaluación de la silla turca mediante resonancia magnética de la región selar para descartar patología estructural hipotálamo-hipofisaria.

Los tipos de tumores hipofisarios que se diagnostican con más frecuencia en embarazadas son el prolactinoma y el adenoma productor de GH. (2) Por la frecuencia de presentación, la primera sospecha fue un prolactinoma, pero la función hipofisaria y la ausencia de otros signos y síntomas relacionados con la hiperprolactinemia nos llevaron al diagnóstico de un adenoma hipofisario no funcionante.

En la literatura publicada existen pocos casos de adenomas no funcionantes diagnosticados durante la gestación (3). El estímulo estrogénico que se produce durante el embarazo no parece influir sobre el crecimiento este tipo de adenomas. Sin embargo, la hiperplasia de las células productoras de prolactina que tiene lugar durante el embarazo puede aumentar el tamaño de la hipófisis hasta un 136%. Debido a esto el tumor puede desplazarse hacia el quiasma óptico lo que genera la sintomatología típica de cefalea y afectación del campo visual (1,4).

En el caso que nos ocupa se decidió, tras sesión multidisciplinar, realizar intervención quirúrgica de la lesión hipofisaria de forma programada por clínica compresiva en progresión, y vigilancia hasta la cirugía. La paciente se intervino de manera programada a la semana 32 de gestación, no apareciendo complicaciones perioperatorias ni desencadenándose el parto prematuro. Aplazando la cirugía a esta semana de embarazo, se pretendía conseguir una mayor madurez del feto ante un posible parto prematuro desencadenado por la cirugía. Hasta entonces se hizo seguimiento clínico estrecho, y se realizó campimetría y RM hipofisaria de control antes de la fecha programada para la cirugía, observándose empeoramiento visual y ausencia de crecimiento tumoral en las respectivas pruebas. Se programó finalmente la cesárea a la semana 39 que fue realizada sin ninguna incidencia.

CONCLUSIÓN

Presentamos el caso de una gestante diagnosticada de macroadenoma hipofisario en el segundo trimestre e intervenida de forma programada en el tercer trimestre sin compliaciones maternofetales. Se programó el parto por cesárea a la semana 39 sin registrarse incidencias. Dada la escasa experiencia de manejo de la patología estructural hipofisaria con indicación quirúrgica en el embarazo y la casi nula evidencia clínica publicada hasta la fecha, supone un interesante desafío clínico que nos compromete a reportar este caso.

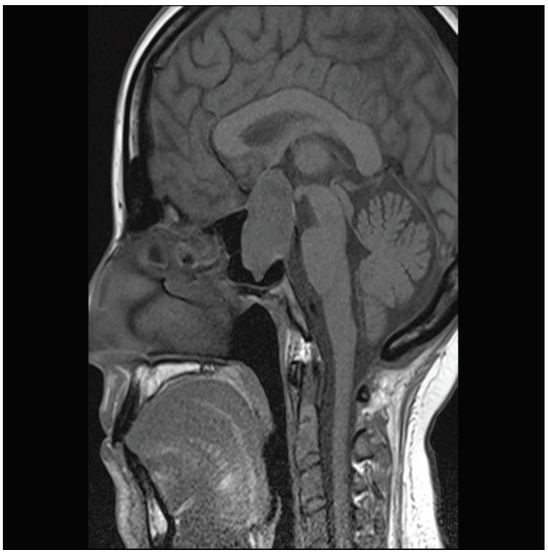

RM Prequirúrgica

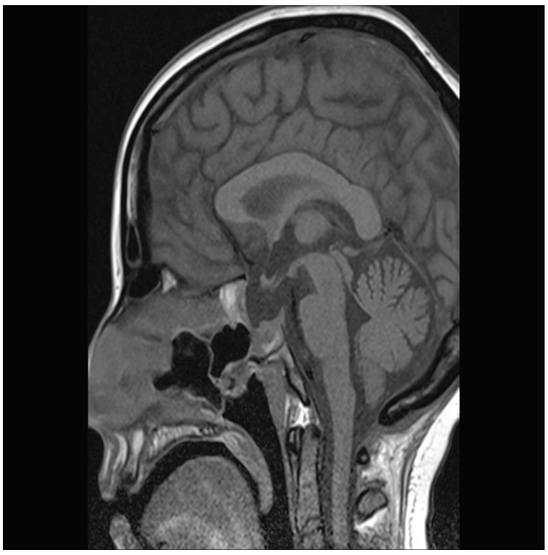

RM Postquirúrgica

BIBLIOGRAFÍA

[1] BRONSTEIN MD, PARAIBA DB, JALLAD RS. *Management of pituitary tumors in pregnancy.* Nat Publ Gr. Nature Publishing Group; 2011;7(5):301–10.

[2] KARACA, Z, TANRIVERDI, F, UNLUHIZARCI, K. *& Kelestimur, F.* Pregnancy and pituitary disorders. Eur. J. Endocrinol. 162, 453–475 (2010)

[3] LEE H, SONG J, LEE K. *Developed diplopia and ptosis due to a nonfunctioning pituitary macroadenoma during pregnancy.* 2014;57(1):66–9.

[4] MELMED, S & KLEINBERG, D. *in Williams Textbook of Endocrinology 13th edition Ch. 9* (ed Kronenberg, H. M, Melmed, S, Polonsky, K. S. & Larsen, P. R.), 232–299 (Elsevier, 2015).

20 SIN ALTERNATIVAS DE TRATAMIENTO. A PROPÓSITO DE UN CASO DE ACROMEGALIA

Ariadel D
Venegas E
Dios E
Gómez E
Roldan F
Martín I
Cárdenas E
Ariel K
Soto A

Hospital Universitario Virgen del Rocío.

INTRODUCCIÓN

El objetivo del tratamiento en la acromegalia es alcanzar un correcto control, para reducir la morbilidad y la mortalidad. En la actualidad puede considerarse el factor de crecimiento similar a la insulina tipo I (IGF-I) el mejor marcador de actividad de la acromegalia. La primera opción terapéutica es la cirugía, que controla el 80-90% de los microadenomas y el 50% de los macroadenomas. El tratamiento farmacológico en general es coadyuvante, aunque en los recientes algoritmos terapéuticos el tratamiento farmacológico se sitúa en el segundo nivel, en detrimento de la radioterapia. Disponemos de los agonistas dopaminérgicos (AD), los análogos de la somatostatina (AS) y el pegvisomant. Los AD más utilizados son bromocriptina, cabergolina y quinagolida. La cabergolina debe ser considerada como el fármaco oral de elección, especialmente en los pacientes con valores de IGF-I moderadamente elevados y en los adenomas cosecretores de hormona de crecimiento y prolactina. Los AD pueden ser útiles en combinación con los AS. La eficacia de éstos puede considerarse equivalente. Si la cirugía no es probable que elimine el tumor o hay riesgo quirúrgico, podría considerarse el tratamiento médico como primera opción. El tratamiento preoperatorio con AS parece ser beneficioso. Los efectos secundarios son similares para todos los análogos: gastrointestinales, en general transitorios, y litiasis biliar.

Pegvisomant es un antagonista del receptor de la hormona del crecimiento, que no actúan directamente sobre el adenoma hipofisario, sino que bloquean la acción de la hormona de crecimiento en los tejidos periféricos. Pegvisomant ha sido bien tolerado hasta la fecha, con apenas efectos secundarios, entre los que destaca la hepatotoxicidad.

CASO CLÍNICO

Mujer de 49 años de edad, con datos clínicos y analíticos de acromegalia sin otra alteración hormonal, y en RMN adenoma hipofisario de 17 mm de diámetro mayor que no contacta con quiasma, con dudosa ocupación de seno cavernoso izquierdo; y con campimetría normal. Se intervino mediante abordaje transesfenoidal microscópica con exéresis aparentemente completa del tumor, en AP adenoma hipofisario positivo para GH densamente granulado, Ki67 inferior a 1%. La SOG tras la cirugía no presentó criterios de curación.

Se inició Lanreótide 120 mg cada 28 días a los 8 meses desde la cirugía, mejorando los niveles de IGF-1 a 163 ng/ml, tras 3 meses de tratamiento con los análogos de somatostatina inició cuadro de bradicardia de 30 spm sintomática (antecedentes de bradicardia fisiológica de 50-55 spm asintomática); tras lo que se intentó tratamiento con Pegvisomant 10 mg c/48 h y se suspendió el Lanreótide.

Tipo de fármaco	Dosis min	Dosis max	Efecto secundario
Lanreótide	60 mg cada 56 días	120 mg cada 28 días	Bradicardia
Pegvisomant	10 mg dos veces por semana	10 mg cada 48 horas.	Lipohipertrofía
Cabergolina	0,25 mg c/7 días	1,5 mg c/7 días	Diarrea, hipotensión arterial

Tabla 1

A los cuatro meses del tratamiento con Pegvisomant presentó zonas de lipohipertrofía y diarrea de 2-3 deposiciones diarias, por lo que se añadió Cabergolina, se bajó dosis de Pegvisomant y se añadió nuevamente Lanreótide a dosis bajas; normalizándose niveles de IGF-1.

En RMN iniciales no se evidencio restos tumores, pero en el seguimiento por imágenes, se pudo ver resto tumoral en seno cavernoso izquierdo, y se le indicó re intervención quirúrgica o radioterapia, a las cuales se negó por motu proprio; por lo que se continuó con tratamiento médico.

Tras 6 meses de tratamiento con Cabergolina, Pegvisomant y Lanreótide presentó empeoramiento de la bradicardia, aumento de las zonas de lipohipertrofía, y se retiró Pegvisomant y Lanreótide y se mantuvo Cabergolina a dosis de 1,5 mg a la semana, sin mejoría de los niveles de IGF-1 (800 ng/ml).

El tratamiento con Cabergolina se mantuvo a dosis bajas ya que la paciente presentó hipotensión al aumento de dosis; no mejoró los niveles de IGF-1 por lo que se re inició Pegvisomant 10 mg 2 veces

Tiempo	Niveles de IGF-1
Antes de Qx	840 ng/ml
Tto lanreótide pre Qx	573 ng/ml
Tras la Qx	326 ng/ml
120 mg c/28 días Lanreótide 3 meses post Qx	163 ng/ml *
120 mg c/56 días Lanreótide 5 meses post Qx	256 ng/ml
10 mg c/48 horas Pegvisomant (sin Lanreótide) 9 meses Post Qx	258 ng/ml
10 mg c/48 horas Pegvisomant + cabergolina 0,25 mg c/semana 11 meses post Qx	262 ng/ml
10 mg 2 veces c/7 días Pegvisomant + cabergolina 0,75 mg c/semana + Lanreótide 60 mg c/56 días 12 meses post Qx	154 ng/ml *
10 mg 2 veces c/7 días Pegvisomant + cabergolina 1 mg c/semana 15 meses post Qx	255 ng/ml
Cabergolina 1,5 mg c/semana 18 meses post Qx	800 ng/ml
10 mg 2 veces c/7 días Pegvisomant + cabergolina 1,5 mg c/semana 21 meses post Qx	489 ng/ml

** Normal para edad.*

por semana, a pesar de los cual mantenía niveles de IGF-1 de 489 ng/ml, la bradicardia, y la lipohipertrofía. La evolución de la IGF-1 se presenta en la *tabla 2*. La paciente decide someterse a cirugía, mediante abordaje endonasal endoscópico expandido; tras la cirugía ausencia de resto tumoral en la RMN post quirúrgica inmediata y normalización de los niveles de IGF-1.

DISCUSIÓN

La acromegalia mal controlada o activa se asocia con un incremento de 2-4 veces en la tasa de mortalidad (generalmente por enfermedades cardiovasculares, respiratorias y neoplasias), y una reducción de la esperanza de vida alrededor de 10 años[1].

En diversas publicaciones se ha demostrado que la reducción/normalización de los valores de GH[1-4] y de IGF-I[2,5], mejora el pronóstico de estos pacientes y reduce la mortalidad.

El objetivo final del tratamiento en la acromegalia es alcanzar un riguroso control, para eliminar la morbilidad y reducir la tasa de mortalidad a la esperada para su edad y sexo.

En la actualidad, la primera opción terapéutica en el tratamiento de la acromegalia es la cirugía, pero sólo consigue un nadir de GH < 1 µg/l e IGF-I normal en el 80-90% de los microdenomas y en el 50% de los macroadenomas[6-8]. En muchos pacientes hay que recurrir a un segundo o tercer escalón terapéutico, como la radioterapia y/o el tratamiento farmacológico.

El tratamiento farmacológico en general se utiliza como tratamiento coadyuvante, en caso de fallo de la cirugía y en espera de la radioterapia, pero puede indicarse como tratamiento primario en caso de contraindicación o rechazo de la cirugía y/o radioterapia y en pacientes de edad avanzada, con un tumor pequeño y un cuadro clínico benigno.

Los análogos de somatostatina AS son los medicamentos más comúnmente utilizados en la acromegalia. Inhiben la secreción de GH y el crecimiento del somatotropo a través de su interacción con receptores específicos ligados a proteínas Gi (SSTR).

Los análogos de somatostatina (AS) que se usan en la actualidad se unen preferentemente a SSTR2 y en menor grado a SSTR5; de hecho, son estos los receptores que más se expresan en los tumores productores de GH. Los AS actualmente utilizados en el tratamiento de la acromegalia son el octreótido LAR (del inglés long acting repeatable) y el lanreótido autogel; ambos son medicamentos de depósito que se administran a intervalos de cuatro semanas. El octreótido LAR es de aplicación intramuscular y se usa en dosis de 10 a 40 mg/mes y el lanreótido autogel es de aplicación subcutánea profunda y se emplea en dosis de 60 a 120 mg/mes.

En pacientes con buen control se puede espaciar la dosis a 6 y 8 semanas, lo cual disminuye el costo del tratamiento. Estos AS se usan generalmente como tratamiento secundario cuando hay persistencia de la enfermedad después de la cirugía. También pueden usarse en forma primaria cuando existe alguna contraindicación para cirugía, cuando no hay cirujano disponible o para tumores invasores, o simplemente cuando esa es la preferencia del paciente o de su médico tratante. En ambos casos logran el control hormonal en el 25-35 % de los pacientes, aunque se puede lograr reducción del tamaño tumoral hasta en un 70 % de los pacientes con tratamiento primario. Los pacientes que tienen niveles hormonales menores al diagnóstico y una mayor cantidad de receptores 2 y 5 tienen una mayor probabilidad de responder al tratamiento farmacológico. Los efectos adversos se relacionan con efectos gastrointestinales, alopecia y litiasis biliar en el 20 % de los pacientes.[9-11]

El Pegvisomant es una GH mutante que evita la dimerización funcional del receptor de GH, por lo que actúa como un antagonista competitivo. Se administra por vía subcutánea a razón de 10-30 mg

diarios. Su uso disminuye la IGF-1 en un 70 % de los pacientes. Dado que el pegvisomant reduce drásticamente los niveles de IGF-1, elimina la retroalimentación negativa que esta ejerce a nivel hipofisario, por lo que existe el riesgo de que se induzca crecimiento tumoral, análogamente a lo que ocurre con el síndrome de Nelson. Aunque la eventualidad de crecimiento tumoral es de solo 3 %, se recomienda precaución cuando se usa este antagonista del receptor de GH en casos en los que el adenoma se encuentra a menos de 3 mm del quiasma óptico. Puede elevar las amino transferasas hepáticas y es extremadamente caro, por lo que no se recomienda como tratamiento de primera línea. El pegvisomant administrado semanalmente se ha usado con éxito razonable en combinación con AS administrados mensualmente, estrategia que parece reducir el costo del tratamiento.1,22,23

Los Agonistas dopaminérgicos: los agonistas dopaminérgicos disminuyen la secreción de GH e IGF-1. Aunque inicialmente se recomendaron solamente para los tumores cosecretores de prolactina, los estudios han demostrado que también son de utilidad en los tumores que solo producen GH. La bromocriptina se utilizó durante varios años debido a su utilidad y costo; sin embargo, es poco tolerada. La cabergolina en dosis promedio de 2 mg por semana ha demostrado mejor tolerabilidad y efectividad en el control bioquímico en 20-30 % de los pacientes. Tiene un efecto sinérgico con los análogos de somatostatina y ha conseguido que más del 25 % de los pacientes logren reducciones hormonales adicionales significativas. A las dosis usadas en adenomas secretores de GH, la cabergolina no produce alteraciones valvulares cardiacas clínicamente significativas. [10, 12]. En el caso de la bromocriptina los efectos secundarios suelen ser dependientes de la dosis y son más intensos cuando se administran dosis elevadas. Los más frecuentes son trastornos gastrointestinales (náuseas, vómitos, estreñimiento, dispepsia y digestiones pesadas), cefalea, hipotensión ortostática, anorexia, sequedad de boca, congestión nasal, somnolencia y, con mucha menor frecuencia, vasoespasmo periférico inducido por el frío, vértigos y alucinaciones.

Los datos disponibles indican que la cabergolina es más eficaz y tiene menos efectos secundarios que la bromocriptina y, aun tomando en consideración lo señalado por Melmed et al, la cabergolina debe ser considerada como el fármaco oral de elección, especialmente en los pacientes con valores de IGF-I moderadamente elevados y en los adenomas cosecretores de GH y PRL.

Como hemos podido comprobar el tratamiento actual para la acromegalia contrae la posibilidad de diferentes efectos secundarios, los cuales debemos de conocer para la correcta gestión en el tratamiento; como sucedió en nuestro caso clínico, de allí la necesitar de un correcto tratamiento y de la actuación médica mediante el soporte de un grupo multidisciplinario para la toma de decisiones.

[1] BIBLIOGRAFÍA

[2] RAJASOORYA C,HOLDAWAY IM,WRIGHTSON P,SCOTT DJ,IBBERTSON HK. *Determinants of clinical outcome and survival in acromegaly.* Clin Endocrinol (Oxf), 41 (1994), pp. 95-102

[3] SWEARINGEN B,BARKER FG 2N.*d,Katznelson L,Biller BM,Grinsjoon S,Klibanski A,et al.* Long-term mortality after transsphenoidal surgery and adjunctive therapy for acromegaly. J Clin Endocrinol Metab, 83 (1998), pp. 3419-26

[4] ORME SM,MCNALLY RJ,CARTWRIGHT RA,BELCHETZ PE. *Mortality and cancer incidence in acromegaly: a retrospective cohort study.* United Kingdom Acromegaly Study Group. J Clin Endocrinol Metab, 83 (1998), pp. 2730-4

[5] BATES AS, VAN'T HOFF W, JONES JM, CLAYTON RN. *An audit of outcome of treatment in acromegaly.* Q J Med, 86 (1993), pp. 293-9

[6] HOLDAWAY IM,RAJASOORYA CR,GAMBLE GD,STEWART AW. *Long-term treatment outcome in acromegaly.* Growth Horm IGF Res, 13 (2003), pp. 185-92

[7] PITUITARY SURGERY FOR THE MANAGEMENT OF ACROMEGALY. *Horm Res.* 2000;53 Suppl 3:71-5.

[8] BEN-SHLOMO A,MELMED S. *Clinical review 154: The role of pharmacotherapy in perioperative management of patients with acromegaly.* J Clin Endocrinol Metab, 88 (2003), pp. 963-8

[9] MELMED S, CASANUEVA FF, CAVAGNINI F, ET AL. *Guidelines for acromegaly management.*
J Clin Endocrinol Metab, 87 (2002), pp. 4054-8.

[10] ARELLANO S, AGUILAR P, DOMÍNGUEZ B, ESPINOSA DE LOS MONTEROS AL, GONZÁLEZ VIRLA B, SOSA E, ET AL. *Segundo Consenso Nacional de Acromegalia: Recomendaciones para su diagnostico, tratamiento y seguimiento.* Rev Endocrinol Nutr 2007;15(3 Supl 1): S7-S17

[11] GUISTINA A, CHANSON P, KLEINBERG D, BRONSTEIN MD, CLEMMONS DR, KLIBANSKI A, ET AL. *A consensus on the medical treatment of Acromegaly.* Nat Rev Endocrinol 2014; 10(4):243-8. 23.

[12] GIUSTINA A, CHANSON P, BRONSTEIN MD, KLIBANSKI A, LAMBERTS S, CASANUEVA FF, ET AL. *A consensus on criteria for cure of Acromegaly.* J Clin Endocrinol Metab 2010;95(7):3141-8. 24.

[13] SANDRET L, MAISSON P, CHANSON P. *Place of cabergoline in acromegaly: a meta-analysis.* J Clin Endocrinol Metab 2011; 96(5): 1327-35.

Casos

21-30

21 PACIENTE GESTANTE CON HOMOCISTINURIA CLÁSICA

Contreras Bolívar V[1]
Gonzalo Marín M[1]
Abuin Fernández J[1]
González Molero I[1]
Morillas Jiménez V[1]
Doulatram Gangaram V[1]
Olveira Fuster G[1]
Tinahones Madueño F[1,2]

1.- Hospital Regional Universitario de Málaga.
2.- Hospital Virgen de la Victoria de Málaga.

CASO CLÍNICO

Mujer de 22 años, con diagnóstico de Homocistinuria clásica a los 10 años por ectopia lentis, sin otras complicaciones conocidas ni abortos previos; en seguimiento por nuestra Unidad de Metabolopatías con niveles de homocisteína en sangre de 60-180 nmol/l y de metionina variables (27-112 µmol/l) y mala adherencia a tratamiento habitualmente con dieta restringida en proteínas, Piridoxina 300 mg cada 12 horas, Ácido Fólico 5 mg cada 24 horas, Vitamina B12 mensual- con olvidos frecuentes-, Cistina (L-Cistina® un sobre/8 horas), Betaína anhidra oral 4 g/8 horas (Cystadane®), Calcifediol en ampollas 16000 UI semanal, Sulfato ferroso 80 mg/24 horas.

Acude a revisión en estado de gestación (12 SG), a pesar de la recomendación de planificación. Se insiste en la dieta y se añaden suplementos proteicos exentos de metionina y con DHA, se prescribe AAS 100 mg/día, manteniendo resto de tratamiento. Se deriva a consulta de Alto Riesgo Obstétrico y a Hematología.

En analítica de sangre de 15 SG: homocisteina 118 mmol/l, metionina 26 µmol/l, acido fólico 9.61 ng/ml, vitamina B12 103 pg/ml y 25-OH-vitamina D 18.36 ng/ml y ferritina 8 ng/ml, resto de analítica normal.

En SG 21 cumple mejor el tratamiento pero con persistencia de transgesiones dietéticas. En analítica de sangre destaca: Homocisteina 123 mmol/l, Ac. Fólico 14.07 ng/mL y Vitamina B12 160.00 pg/mL.

En el tercer trimestre se añade Heparina de Bajo Peso Molecular (HBPM).

Finalmente, en la SG 40 se realiza cesárea con RN mujer sana con 2900 g, sin signos de CIR, sin complicaciones tromboembólicas ni obstétricas. Se mantiene HBPM hasta un mes posterior al parto.

Actualmente, la paciente se encuentra en seguimiento sin complicaciones, con niveles en sangre de última revisión: Homocisteína 177 mmol/l, Metionina 75 µmol/l, Vitamina B12 122 pg/ml y ácido fólico 3.63 ng/ml.

INTRODUCCIÓN

La homocistinuria es una enfermedad englobada dentro de los errores innatos del metabolismo, de los aminoácidos y proteínas.[1] La homocisteína es un aminoácido sulfurado no esencial, no integrante de la estructura de las proteínas, intermediario en la síntesis de cisteína a partir de metionina, procedente de la dieta o del catabolismo proteico endógeno.[1,2]

Durante la síntesis de homocisteína se genera S-adenosil- metionina, donante de grupos metilo a diferentes moléculas, pudiendo influir en la transcripción genética, neurotransmisión y otros procesos fundamentales. La homocisteína puede seguir 2 vías metabólicas: la remetilación a metionina o la transulfuración a cistationina; interviniendo diferentes sistemas enzimáticos y vitaminas. La remetilación ocurre por dos posibles vías. La más universal -en la mayoría de los tejidos-, catalizada por la metionina-sintasa (MS), siendo cofactor la metilcobalamina (vitamina B12); la donante de grupos metilos es la 5-metil-tetrahidrofolato, de origen dietético o sintetizada por acción de la enzima 5–10-metilén tetrahidrofolato-reductasa (MTHFR). La segunda vía de remetilación -hígado, riñón y suprarrenales-, mediada por la enzima betaína-homocisteína-metiltransferasa, y la donante de metilos es la betaína. A través de la vía de transulfuración -proceso irreversible-, se sintetiza la cistationina (precursor de la cisteína) a partir de homocisteína, por intervención de la enzima cistationina-ß-sintasa (CBS), dependiente de la vitamina B6. El equilibrio entre ambas vías parece regulado en función de los valores de metionina y de su metabolito S-adenosil-metionina.[1,2] En circunstancias metabólicas normales, existe un balance estricto entre la formación y eliminación de homocisteína.[3]

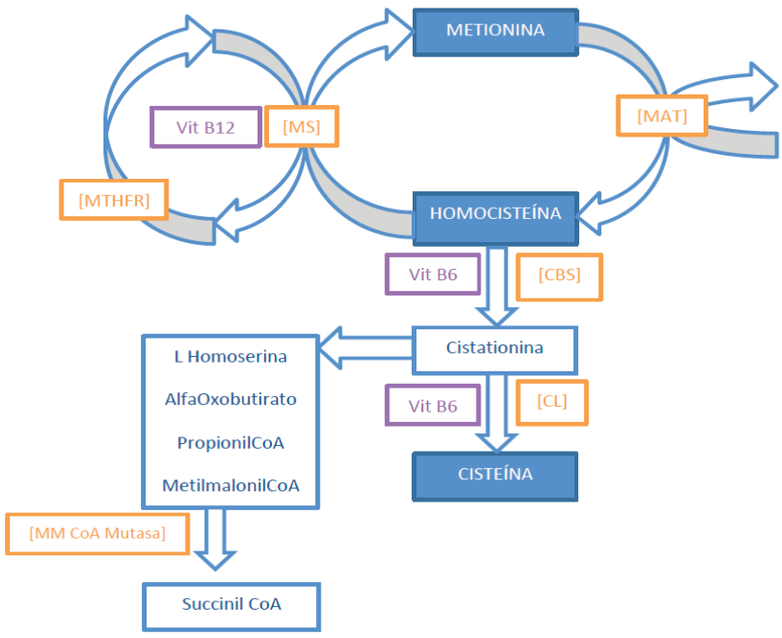

Figura 1. Metabolismo de la Homocisteína

Además, la concentración de homocisteína total es función de una compleja interacción entre múltiples factores genéticos y ambientales (Tabla 1).[1,2,3]

Elevan	Disminuyen
Edad avanzada Varón Raza caucásica Menopausia Déficit enzimáticos Déficit de vitaminas B6, B12 y ácido fólico Vino, bebidas de alta graduación Sobrecarga de metionina Fármacos	Adolescencia Mujer Raza negra y asiática Tratamiento hormonal sustitutivo Ejercicio físico Suplementación con vitamina B6, B12, ácido fólico Cerveza

Tabla 1. Factores que influyen en las concentraciones de homocisteína.

Se considera unvalor normal de homocisteina total inferior a 15 µmol/l en poblaciones sanas (12 µmol/l en poblaciones fortificadas con ácido fólico -EEUU y Canadá). Por encima de 15 µmol/l hablamos de hiperhomocisteinemia: leve (15-30 µmol/l), moderada (30-100 µmol/l) y severa (>100 µmol/l).[2,3,4]

La homocistinuria se define como la presencia de homocisteína en orina a consecuencia de una hiperhomocisteinemia grave originada por defectos congénitos en el metabolismo de la homocisteína.[3]

HOMOCISTINURIA

Las homocistinurias son el conjunto de errores congénitos del metabolismo de la homocisteína, caracterizados por una elevada concentración de homocisteína en plasma y orina, por su acumulación tisular producida a causa del defecto de actividad de alguna de las enzimas del metabolismo de la homocisteína.[1,5]

Los defectos genéticos en las enzimas del metabolismo de la homocisteína son:

1.- Deficiencia de la Cistationina ß Sintasa (CBS) o tipo I: causa más frecuente. Ver a continuación.

2.- Deficiencia de la metiltetrahidrofolato-reducatsa (MTHFR) o tipo II.

-Deficiencia grave: poco frecuente. Gran elevación de la concentración de homocisteína total en sangre y orina, con disminución de la concentración de metionina en sangre. La gravedad de las manifestaciones clínicas depende del grado de deficiencia enzimática.

-Presencia de la variable termolábil de la MTHFR. Mutación puntual (C677T) en el gen de esta enzima, conllevando la generación de una enzima con sensibilidad térmica (46°C). Caracterizada por actividad reducida que le impide convertir el 5,10-metilen-THF a 5-metil-THF a la velocidad adecuada, con aumento de la susceptibilidad de desarrollar hiperhomocisteinemia, agravada por concentraciones de folato bajas. Se correlaciona con concentraciones altas de homocisteína total, con la enfermedad arterial coronaria y con la gravedad de las estenosis.

3.- Deficiencia de la Metionina Sintasa (MS) o tipo III. Consecuencia de alteraciones nutricionales y/o genéticas que afectan a la formación de la metilcobalamina y del ácido metiltetrahidrofólico.[3]

HOMOCISTINURIA POR DÉFICIT DE CBS O FORMA CLÁSICA

Forma más frecuente de homocistinuria, con incidencia de 1/200000-300000 recién nacidos vivos -según screening neonatal-.[1,2] La progresiva instauración del cribado y la búsqueda de pacientes con manifestaciones clínicas compatibles, muestra una incidencia real más elevada de lo que se pensaba,

(1/20.000 recién nacidos) y, tras la hiperfenilalaninemia, probablemente sea la aminoacidopatía más frecuente.[5]

1.- Genética

Enfermedad de herencia autosómica recesiva. El gen CBS se encuentra en el cromosoma 21 (21q22.3). Las dos mutaciones más frecuentes son: I278T, asociada a respuesta al tratamiento con piridoxina (B6), y la G307S, que no responde a B6.

2.- Manifestaciones clínicas (Tabla 2)

Los recién nacidos son normales y los primeros síntomas ocurren a partir del primer/segundo año de vida, siendo inespecíficos (fallo de medro, retraso psicomotor, etc). La presentación clínica característica incluye:

a.- *Sistema Ocular*: la luxación del cristalino es la alteración típica, en ocasiones precedida por miopía rápidamente progresiva. La ectopia se presenta en etapas precoces de la vida -100% de los pacientes-. Otras complicaciones son el glaucoma, desprendimiento y degeneración de retina, cataratas y atrofia óptica.

b.- *Sistema Esquelético*: La osteoporosis es prácticamente constante. Es frecuente la escoliosis, fracturas patológicas y colapso vertebral. Otras deformidades óseas que pueden presentar son genu valgum, pectus excavatum o carinatum, y pies cavos, con limitación de la movilidad articular.[6]

c.- *Sistema Nervioso*: aproximadamente la mitad presentan retraso mental con grado variable, siendo rara la alteración grave. Pueden presentar trastornos de la conducta con personalidad esquizoide y alteraciones electroencefalográficas. El 20% tienen convulsiones. Pueden aparecer signos neurológicos focales secundarios a accidentes cerebrovasculares.

d.- *Sistema Vascular*: marcan el pronóstico de la enfermedad y son la principal causa de mortalidad. Presentan arterioescleorosis prematura y complicaciones tromboembólicas en venas y arterias de cualquier localización. Un 50% de los pacientes no tratados presentan complicaciones vasculares antes de los 30 años.

e.- *Otras manifestaciones* menos características: piel seca y delgada, pelo quebradizo e hipopigmentado, hernias, esteatosis hepática, pancreatitis, neumotórax espontáneo…

f.- *Embarazo y descendencia* (ver a continuación)

	Más frecuentes	Menos frecuentes
Sistema Nervioso	Retraso Mental	Convulsiones
Central	Síntomas psiquiátricos	Síntomas extrapiramidales
Ocular	Miopía Ectopia lentis	Glaucoma Cataratas Atrofia óptica
Sistema esquelético	Hábito marfanoide Osteoporosis Escoliosis Vértebras bicóncavas	Genu valgum Pies cavos Aracnodactilia
Sistema vascular	Oclusiones	Lívedo reticularis Flujo malar

Tabla 2. Principales manifestaciones clínicas de la homocistinuria por déficit de Cistationina b Sintasa[1]

DIAGNÓSTICO

a.- Diagnóstico Bioquímico: elevación de homocisteína y metionina con disminución de cistina y cistationina.

b.- Diagnóstico Enzimático: tras la orientación, se debe comprobar el defecto de la enzima (en cultivo de fibroblastos), y si es posible realizar estudio genético.

c.- Estudio Genético Directo:

- Pacientes: para el déficit de CBS, se puede realizar el análisis de la mutación T191M (75% de los homocistinúricos clásicos españoles).
- Portadores: si se conocen las mutaciones del caso índice.

d.- Estudio Genético Indirecto: si se conocen el defecto bioquímico y la localización del gen. Son necesarias muestras de DNA del caso índice y de ambos padres.

e.- Detección neonatal de la homocistinuria: en algunos países se ha incluido en los programas de screening metabólico del RN la determinación de metionina en papel de filtro.[1,5]

DIAGNÓSTICO DIFERENCIAL

Desde el punto de vista clínico, el diagnóstico diferencial de la homocistinuria debe hacerse con el síndrome de Marfan. La luxación del cristalino ocurre en dirección superior a diferencia de la homocistinuria que es en dirección inferior. Desde el punto de vista cardiovascular, es característico encontrar eventos tromboembólicos y en el síndrome de Marfan: aneurisma disecante e insuficiencia mitral. La concentración de homocisteina nos permite realizar el diagnóstico.[1,2,5]

Desde el punto de vista bioquímico, existen otros errores metabólicos en los que se produce un aumento de las concentraciones de homocisteina, en menor magnitud que en la forma clásica (niveles 50-200 mol/L) (Figura 2).[1,2]

Además, debemos considerar que el aumento de la concentración de homocisteína puede ser secundario a un trastorno adquirido en relación al estilo de vida, ciertas condiciones clínicas y fármacos.[3]

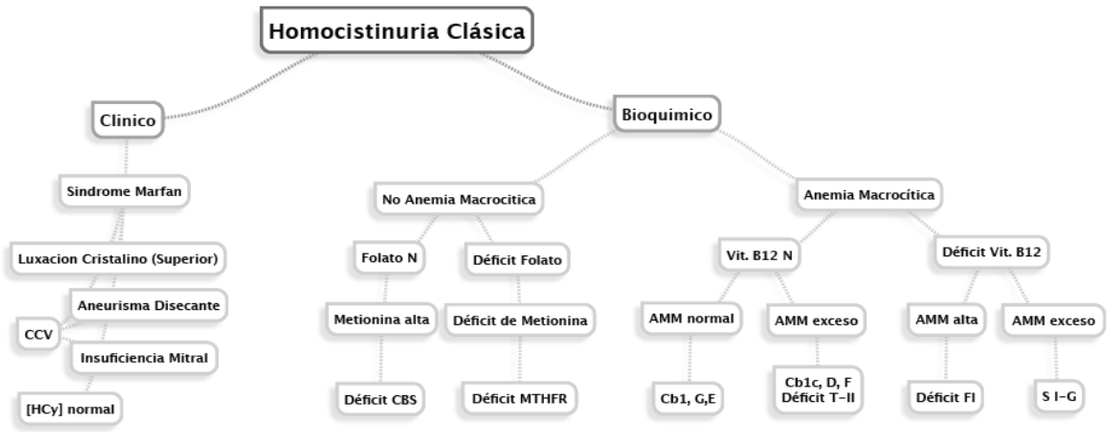

Figura 2. Diagnóstico Diferencial Clínico y Bioquímico

AMM: aciduria metilmalónica. FI: factor intrínseco. T-II: transcobalamina-II. S I-G: Síndrome de Imerslund-Grasbeck.

TRATAMIENTO

El principal objetivo terapéutico es mantener los niveles de homocisteína dentro de la normalidad o lo más cercano (aceptable: concentración de homocisteína total < 50 µmol/l), y niveles de metionina 20-40 µmol/l.[1,4,5]

a.- Tratamiento dietético: de gran relevancia en periodo neonatal y en no respondedores a la piridoxina. Se recomienda restringir las proteínas de alto valor biológico. La cantidad de metionina tolerada para mantener un buen control metabólico es variable (150-900 mg/día). En la edad adulta se recomienda 8-10 mg/kg/día de metionina. Los aminoácidos, indispensables en la formación de proteínas, se aportan mediante una fórmula que contiene los demás aminoácidos a excepción de metionina. La homocisteína es precursor de la cistina y ésta a su vez de la taurina (indispensable en el metabolismo cerebral) y de glutatión (función antioxidante) convirtiéndose la cistina en aminoácido esencial; se aporta a dosis de 5 gramos diarios.

b.- Aumento de la actividad enzimática residual: La piridoxina a dosis farmacológicas puede descender la concentración de homocisteína, con respuesta variable, existiendo respondedores -50% de los pacientes-, parcialmente respondedores y no respondendores.

Debemos buscar la mínima dosis de piridoxina para normalizar los niveles de homocisteína -aportes elevados se asocian a neuropatía sensorial-. Los adultos suelen precisar 500-1.200 mg/día. Se ha demostrado que la piridoxina previene los fenómenos tromboembólicos, recomendándose a pacientes respondedores o no. La respuesta a la piridoxina está influenciada por el estatus de ácido fólico (dosis de 5-10 mg/día). Debemos monitorizar estrechamente los niveles de vitamina B12, suplementándose en caso de déficit.

c.- Suplementación con Betaína: de utilidad en pacientes no sensibles a vitamina B6. Reduce el riesgo de fenómenos tromboembólicos. La suplementación con betaína actúa como donador de grupos metilo y favorece la remetilación de homocisteína descendiendo sus niveles, pero incrementa las concentraciones de metionina (debe monitorizarse). Para evitar concentraciones elevadas de metionina secundarias al tratamiento, debe combinarse con dieta baja en proteínas naturales suplementada con una fórmula especial sin metionina. Se deben vigilar datos clínicos de hipertensión intracraneal y las cifras de metionina plasmáticos. La dosis habitual en adultos es 6-9 g/día de betaína anhidra oral (Cystadane®, Orphan).

d.- Control de factores de riesgo cardiovascular: actuar sobre otros factores de riesgo cardiovascular. Es fundamental la prevención de fenómenos tromboembólicos en los periodos perioperatorios, incluso con cirugía menor.

SEGUIMIENTO Y PRONÓSTICO

Los controles clínicos y analíticos dependen de la edad del paciente, la existencia de complicaciones al diagnóstico y la respuesta bioquímica al tratamiento. Se recomienda realizar una valoración oftalmológica anual y cardiológica y neurológica cada 1-2 años y de forma periódica realizar una densitometría.[1,5,6]

En pacientes sin tratamiento, el pronóstico es malo. Aproximadamente el 25% mueren antes de los 30 años de vasculopatía, siendo fundamental el tratamiento precoz, aunque el pronóstico también depende de la heterogeneidad clínica. Los pacientes no respondedores a la piridoxina pueden presentar una buena evolución si realizan un adecuado tratamiento dietético y medicamentoso.[1,4,5,6]

SITUACIONES ESPECIALES: GESTACIÓN

Durante la gestación, los niveles de homocisteína experimentan variaciones. En el primer trimestre de embarazo, los niveles de homocisteína descienden alcanzando el mínimo durante el segundo trimestre y aumentando al final de la gestación (niveles similares al primer trimestre), siendo difícil su monitorización.[1,7]

COMPLICACIONES

a.- Abortos de repetición (15-22%, incluso 47% en pacientes no tratadas): probablemente debido al daño prematuro de la decidua, de los vasos coriónicos y/o a la alteración de la implantación. En la primera fase de la gestación hay un importante conversión de homocisteína a metionina, la cual se debe a la MTHFR. En pacientes con mutaciones en MTHFR, esta conversión no se puede llevar a cabo de forma correcta, causando elevaciones de homocisteína que debido a su toxicidad pueden causar abortos.

Las mutaciones C677T/C128C y T677T/1298CC producen una disminución de la viabilidad del feto.[7,8]

b.- Preeclampsia: los niveles elevados de homocisteína provocan estrés oxidativo que producirá daño endovascular.

c.- Abruptio placentae (AP): complicación de la preeclampsia.

d.- Defectos del tubo neural: debida a una alteración en la metionina sintetasa (MS). Además de su función en la remetilación, interviene en la síntesis de la mielina.

e.- Crecimiento intrauterino retardado

f.- Muerte fetal: la preeclampsia y sus complicaciones (principalmente el abruptio placentae) son causas frecuentes de muerte fetal y de aborto.

g.- Trombosis venosa: la gestación en sí es un factor de riesgo de enfermedad tromboembólica. La combinación de Homocistinuria y gestación aumentan el riesgo de la misma. Se recomienda anticoagulación profiláctica desde el inicio del embarazo hasta el periodo postparto.[1,7,8]

TRATAMIENTO

El tratamiento en gestación será el mismo que en no gestación con algunas particularidades, ya que presentan requerimientos más altos de ácido fólico por un gasto incrementado por la vía de la remetilación en el período periconcepcional. Una restricción de metionina en la dieta añadida al tratamiento específico puede normalizar el perfil de aminoácidos durante embarazo y período de lactancia. La suplementación en la dieta con ácido fólico, vitamina B6 y vitamina B12, optimiza el metabolismo de la homocisteína.

Además, el alto riesgo tromboembólico debe prevenirse con seguimiento obstétrico y monitorización nutricional y analítica, siendo fundamental la terapia anticoagulante que se realiza durante todo el embarazo, parto y postparto.

El parto es un momento en el que se incrementan los requerimientos energéticos, por lo que se recomienda suplementación energética adicional (generalmente dextrosa intravenosa: 2 ml/kg/h). Las mujeres que deseen lactancia han de considerar que esto supone un aumento de la demanda energética.

BIBLIOGRAFÍA

[1] COUCE ML ET AL DE PEDIATRÍA, S, DE COMPOSTELA, S, & PICO, MLC. *Protocolo de diagnóstico y tratamiento de los errores congénitos del metabolismo*. 2007; 325-353.

[2] AGUIRRE ERRASTI C, EGURBIDE ARBERAS V, MARTÍNEZ BERRIOTXOA A. *Homocisteína en la clínica humana*. Med Clin (Barc). 2009;133(12):472–478.

[3] DA DE LUIS, N FERNÁNDEZ Y R ALLER. *Homocisteína, metabolismo y determinantes higienicodietéticos*. Endocrinol Nutr 2004;51(8):458-63.

[4] FRANKLIN H EPSTEIN. *Homocysteine and atherothrombosis*. NEJM. 1998 (9); 1042-1050.

[5] OLIVAR ROLDÁN J ET AL. *Homocistinuria: curso clínico y tratamiento dietético; a propósito de dos casos*. Nutr Hosp. 2012;27(6):2133-2138.

[6] JA RIANCHO. *Homocisteína, Vitaminas y Masa Ósea*. REEMO. 2006; 15 (4): 85-87.

[7] YVES AUBARD, NICOLE DARODES, MURIEL CANTALOUBE. *Hyperhomocysteinemia and pregnancy- review of our present understanding and therapeutic implications*. European Journal of Obstetrics and Gynaecology and Reproductive. 2000 (93): 157-165.

[8] WILLIAM MARTIN HAGUE. *Homocysteine and pregnancy*. Best Practice and Research Clinical Obstetrics and Gynaecology. 2003. Vol. 17 (3): 459-469.

[9] JANNEKE G LANGENDONK ET AL. *A series of pregnancies in women wih inherited metabolic disease*. 2012 (35): 419-424.

[10] A ALEJOS-MONZÓN ET AL. *Homocistinuria resistente a la piridoxina y gestación*. Prog Obstet Ginecol. 2001; 44: 175-179.

22 HIPERCALCEMIA PERSISTENTE DE ETIOLOGÍA NO FILIADA.

Medina Rivero D
Mateo Gavira I
Vílchez López FJ
Tamayo Serrato J
Aguilar Diosdado M

UGC de Endocrinología y Nutrición. Hospital Universitario Puerta del Mar. Cádiz.

RESUMEN

Mujer de 64 años en seguimiento por hipercalcemia leve-moderada, con fosfatemia normal, detectada de forma incidental en analítica de rutina. Entre sus antecedentes personales presenta hipertensión arterial con buen control habitual, en tratamiento con valsartán; gonartrosis pendiente de intervención para colocación de prótesis de rodilla y quiste de Baker no complicado; colecistectomizada. No refiere historia de cólicos nefríticos. Realizó tratamiento con hidroclorotiazida pero que suspendió hace más de un año y medio. Niega ingesta de complejos vitamínicos. Refiere pérdida ponderal voluntaria de unos 10 kg en un año que relaciona con dieta hipocalórica por sobrepeso. En el estudio inicial presenta calcio corregido de 11.7 mg/dl, PTH 6.8 pg/ml, 25-OH-vitamina D 9.1 ng/ml, 1,25-OH-vitamina D discretamente elevada, fósforo, magnesio y creatinina normales. Calciuria 656 mg/24h y fosfaturia 1392 mg/dl. Se determina PTHrp que es indetectable. Dado que la sospecha diagnóstica inicial es de hipercalcemia secundaria a hipervitaminosis D3 se solicita estudio para descartar enfermedades granulomatosas, objetivándose radiografía de tórax y ECA normales. Hemograma determinado en varias ocasiones y ecografía abdominal dentro de la normalidad. Densitometría ósea con osteopenia y gammagrafía ósea sin claras lesiones de carácter osteoblástico ni lesiones osteolíticas. Durante dos años y medio de seguimiento ha mantenido calcemias entre 10,5 y 12,2 mg/dl, totalmente asintomática. Se plantean las distintas opciones etiológicas y el diagnóstico de presunción final. Como podemos comprobar, el diagnóstico etiológico de la hipercalcemia mediada por vitamina D puede llegar a suponer un verdadero reto diagnóstico.

ANAMNESIS

Paciente mujer de 64 años, remitida a nuestras consultas para estudio de hipercalcemia. Como antecedentes familiares, padre fallecido de cáncer de pulmón y madre fallecida por hepatocarcinoma.

No alergias a medicamentes. Hipertensión arterial tratada con valsartán 160 mg, fibromialgia, y gonartrosis bilateral. Intervenida mediante histerectomía a los 48 años por miomas y colecistectomizada en febrero de 2.014. Realiza tratamiento complementario con omeprazol, paracetamol, metamizol y buprenorfina 35 mcg en parche.

Es remitida en noviembre de 2.013 por hipercalcemia como hallazgo incidental en analítica. Sin antecedentes de cólicos nefríticos, ni otra clínica de hipercalcemia. Durante el seguimiento presenta cambios en el hábito intestinal, pérdida ponderal no cuantificada y astenia. En dos analíticas de octubre de 2.013 presenta calcio corregido a proteínas totales de 12.2 y 11.18 respectivamente. Revisando analíticas de 2.012 también consta hipercalcemia con fosfatemia normal. Se inicia estudio de hipercalcemia.

EXPLORACIÓN FÍSICA

Anodina. No se palpan adenopatías cervicales, axilares ni inguinales.

PRUEBAS COMPLEMENTARIAS

Se solicita en primer lugar analítica con hemograma, iones en orina de 24 horas, nueva bioquímica, vitamina D y PTH, que dan como resultados calcio corregido de 11.2 mg/dL, fósforo 3.1 mg/dL, función renal y LDH normales, 25-OH-vitamina D 9.1 ng/mL, PTH 6.8 pg/mL. Calciuria 380 mg/24h con fosfaturia 684 mg/24h, hemograma normal.

Ante los hallazgos, se decide continuar estudio solicitando PTHrp, estudio hormonal, densitometría ósea, radiografía de tórax, y sangre oculta en heces pensando en hipercalcemia tumoral.

Como resultados, PTHrp < 1.1 pmol/L, TSH 3.93 mcU/mL, FT4 1.33 ng/dL, cortisol 25.88 mcg/dL densitometría ósea normal, sangre oculta en heces negativo, radiografía de tórax sin hallazgos.

Según estos resultados, no concluyentes, se revisan analíticas donde constan niveles elevados de 1,25-OH-vitamina D con 25-OH-vitamina D disminuida. Reinterrogamos a la paciente y nos refiere la toma de vitamina D exógena desde el año anterior, conduciendo a la sospecha de hipervitaminosis D3, por lo que se solicita estudio específico para despistaje de enfermedades granulomatosas: ECA, gammagrafía ósea, cuyos resultados son dentro de la normalidad.

Finalmente, en analítica solicitada por Anestesiología para intervención mediante prótesis de rodilla izquierda, se detecta en marzo de 2.015 hemograma compatible con alteración de la serie blanca –leucocitosis- (58.000 leucocitos con 2% de blastos) por lo que es derivada a Hematología para estudio. Solicitan estudio específico completo y en biopsia de médula ósea se objetivan resultados compatibles con leucemia mieloide crónica.

DIAGNÓSTICO

Hipercalcemia persistente de etiología no filiada.

Hipercalcemia tumoral secundaria a leucemia mieloide crónica.

DISCUSIÓN

Tras el diagnóstico, Hematología instaura tratamiento quimioterápico con imatinib, con evolución favorable del cuadro hematológico y con resolución de la hipercalcemia hasta la normocalcemia en las sucesivas revisiones, con niveles de calcio en torno a 9 mg/dL en analítica de abril de 2.015, además de disminución de leucocitosis en la serie blanca en el hemograma.

	Calcio corregido	Leucocitos
10/2013	12.2	Fórmula normal
02/2015	11.1	21.000
03/2015	11.3	58.400
04/2015	8.9	25.000

Existen casos infrecuentes en el que el estudio de hipercalcemia se convierte en un reto diagnóstico.

Como sabemos, la causa más frecuente de hipercalcemia es el hiperparatiroidismo primario en el 90% de los casos. No debemos olvidar otras causas que debemos tener en cuenta en el estudio de hipercalcemia. En primer lugar, es necesario considerar si se trata de una hipercalcemia mediada o no por PTH. En nuestro caso la PTH se encuentra suprimida, por lo que descartamos el diagnóstico de hiperparatiroidismo primario y nos centramos en causas no mediadas por PTH.

La hipercalcemia mediada por malignidad es la causa más frecuente tras descartar hiperparatiroidismo, y suele producirse en fases avanzadas de la enfermedad y con una clínica de aparición más aguda. Son múltiples los tumores malignos que pueden originarla y también son varios los mecanismos por los que se produce la elevación de calcio, en nuestro caso, probablemente sea debido a activación de la 1-alfa-hidroxilasa extrarrenal, lo que da lugar a PTH suprimida y aumento de la producción de 1,25-OH-vitamina D y la negatividad de la PTHrp.

CONCLUSIONES

La dificultad de nuestro caso clínico radica en que en el estudio inicial, la hipercalcemia no era dependiente de PTH y orientaba a ser secundaria a hipervitaminosis D3, motivo por el cual se solicitó estudio para despistaje de enfermedades granulomatosas tras ser descartadas las causas tumorales en principio.

Los hemogramas en los primeros estudios analíticos anteriores al diagnóstico hematológico definitivo eran completamente normales, lo que debemos pensar siempre en hipercalcemia maligna incluso cuando no objetivemos el tumor, ya que la hipercalcemia suele anteponerse a la aparición de la hipercalcemia del cuadro hematológico hasta ser detectado finalmente.

BIBLIOGRAFÍA

[1] LAFFERTY FW. *Differential diagnosis of hipercalcemia.* J None Miner Res 1991; 6 Suppl 2:S51.

[2] NAKAMURA Y. *Serum parathyroid hormone-related protein concentrations in patients with hematologic malignancies or solid tumors.* Acta Endocrinol (Copenh) 1992; 127: 324.

[3] ROSOL TJ. *Mechanisms of cáncer-induced hipercalcemia.* Lab Invest 1992; 67: 680.

[4] BURTIS WJ. *Humoral hipercalcemia of malignancy.* Ann Intern Med 1988; 108:454.

23 AUMENTO BRUSCO Y ASIMÉTRICO DEL TAMAÑO TIROIDEO EN PACIENTE CON ANTECEDENTES DE TIRODITIS LINFOCITARIA CRÓNICA DE LARGA DURACIÓN

Cuéllar Lloclla EA
Martínez de Pinillos Gordillo G
Fernández Peña I
García Pérez F
Romero Porcel A
Carretero Marín C
García de Quirós Muñoz JM
Cózar León MV

Servicio de Endocrinología y Nutrición, Hospital Universitario Virgen de Valme, Sevilla.

INTRODUCCIÓN

Las metástasis en tiroides o la extensión por contigüidad de tumores adyacentes son entidades raras, con una incidencia que va desde 0,1% a 3% en algunas series clínicas (1).

El tumor primario que origina con más frecuencia estas metástasis es el carcinoma de células renales, seguido de cerca por los carcinomas de mama, pulmón y colon; el carcinoma de cabeza y cuello, melanoma y sarcoma también representan una proporción significativa. Se han reportado incidencias de metástasis tiroideas en pacientes con linfoma maligno en un rango del 11% al 27% (2), sin embargo, muchos de éstos fueron diagnosticados tras autopsia.

Presentamos el caso de una paciente que acude por masa en cuello de reciente aparición, en la cual tras una historia clínica adecuada junto a los hallazgos ecograficos y procedimientos no quirúrgicos, ayudaron al correcto diagnóstico de su patología.

CASO CLINICO

Mujer de 49 años que consultó por aumento de volumen en región cervical izquierda de 2 semanas de evolución sin sintomatología compresiva asociada. Entre sus antecedentes personales presentaba un hipotiroidismo primario autoinmune de larga evolución en tratamiento con levotiroxina de 175 mcg.

La exploración mostraba un Bocio grado II, con aumento difuso de tamaño del lóbulo tiroideo izquierdo e istmo, no estaba adherido a piel ni a estructuras profundas.

Se realizó ecografía en la misma consulta observando un parénquima hipoecogénico y heterogéneo de forma global, pero con una asimetría en el tamaño (LTD 14 x 17mm vs LTI 20.7 x 40.7 mm, istmo 6,3 mm). No se observaba lesión nodular definida ni adenopatías sospechosas (Figura 1). Considerando la evolución clínica, los hallazgos ecográficos atípicos y al ser una lesión superficial, se solicitó al servicio de Anatomía Patológica PAAF de LTI por palpación que se informó como "indicativa de infiltración por linfoma de alto grado, recomendando biopsia para confirmación y caracterización". En la analítica solicitada presentaba perfil tiroideo, tiroglobulina, CEA y calcitonina normales.

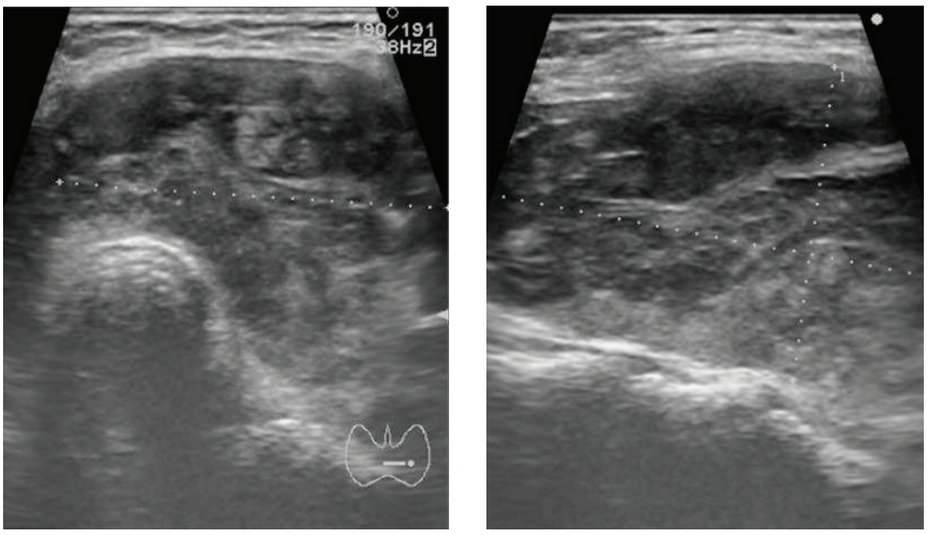

Figura 1.

Tras cuatro semanas de la consulta inicial, la paciente refirió crecimiento junto con aparición de sintomatología compresiva y cambios en la exploración inicial (consistencia aumentada, dolorosa con la palpación). Se solicitó TAC urgente en la que se observó lesión sólida de 6 cm en LTI (figura 2), con ganglios paratraqueales en límites superiores de normalidad con características reactivas y 2 focos de consolidación neumónica en pulmón derecho de posible naturaleza inflamatoria sin poder descartar otro origen. Además, 2 lesiones de columna dorsal (D5 y D11) de posible naturaleza blástica.

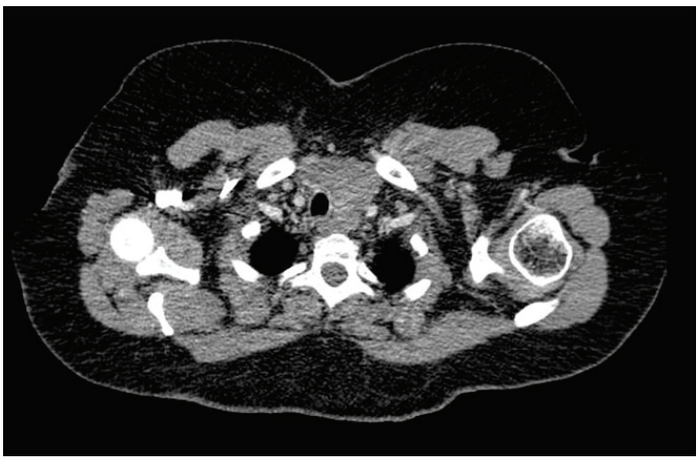

Figura 2.

Ante la ausencia de conglomerados adenopáticos claros y la presencia de lesiones de naturaleza incierta en pulmón y hueso, se considera el diagnóstico diferencial con un carcinoma anaplásico, compatible por la evolución clínica agresiva y descrito en la literatura con celularidad parecida a la de los linfomas de alto grado.

Se decidió intentar Biopsia con Aguja Gruesa guiado por ecografía con la finalidad de evitar una intervención quirúrgica que podía ser innecesaria en el caso de tratarse de un proceso linfoproliferativo. El estudio citométrico en la muestra obtenida fue sugerente de proceso linfoproliferativo y se confirmó con el resultado histológico: infiltración por proceso linfoproliferativo inmunofenotípicamente B (hallazgos intermedios entre linfoma B difuso de células grandes y linfoma de Burkitt). Posteriormente se realizó PET TAC con FDG como estudio de extensión, donde se observó captación en LTI, anillo de Waldeyer y ganglios linfáticos supradiafragmaticos, sugerentes de malignidad (figura 3). La paciente inició tratamiento quimioterápico.

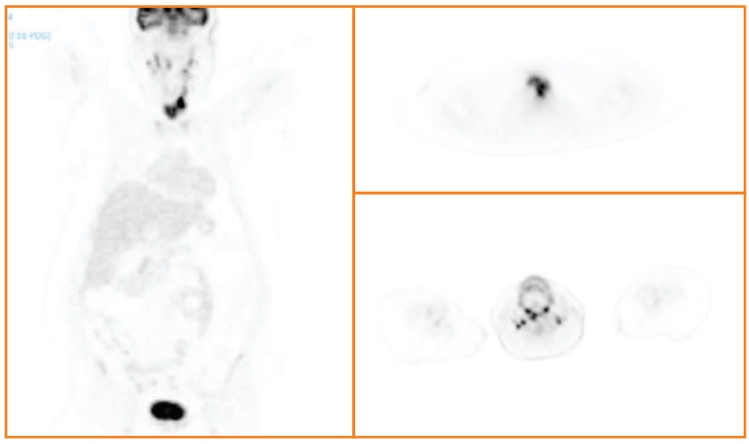

Figura 3.

DISCUSIÓN

Las metástasis en tiroides por un proceso linfoproliferativo tiene una baja incidencia, debido posiblemente a un flujo arterial rápido y al alto contenido de yodo y oxígeno de la glándula tiroidea, que podría inhibir la colonización y el crecimiento de las células metastásicas (3).

La mayoría de estos pacientes tienen síntomas de una masa de rápido crecimiento que puede obstruir la vía aérea, además pueden presentar sensación de opresión en cuello, disfagia, estridor o cambios de voz.

Para el estudio inicial de patologías tiroideas la ecografía es la técnica de elección, sin embargo es menos eficaz para evaluar grandes masas tiroideas y en ocasiones no aporta resultados concluyentes, pero existen ciertas características ecográficas que sugieren la presencia de metástasis, como un bocio difuso con ecogenicidad heterogénea hipoecoica o isoecoica y líneas hipoecoicas internas en un "patrón reticular" (4), su realización puede ser útil para valorar la extensión local de la lesión y durante el seguimiento. La TAC con flúor-18-fluorodesoxiglucosa (PET TAC-FDG) puede ser útil en la estatificación y para evaluar la respuesta al tratamiento, existe evidencia que apoya el uso de la PET TAC-FDG para el linfoma en general porque tiene una mayor precisión diagnóstica en comparación con la tomografía computarizada y la resonancia magnética (5).

En nuestro caso es importante tener en cuenta como diagnósticos diferenciales al linfoma primario de tiroides y al carcinoma anaplásico ya que presentan ciertas características clínicas e histológicas similares. El linfoma primario representa menos del 2% de las neoplasias malignas del tiroides, se presenta sobre todo en mujeres de edad avanzada con antecedentes de tiroiditis autoinmune de larga evolución y aunque en un 50% de los casos la enfermedad queda limitada al tiroides en ocasiones pueden obstruir la vía aérea; características ecográficas que nos pueden sugerir su presencia son la de un parénquima homogéneo e hipoecoico alternando con estructuras ecogenicas y septos, con refuerzo posterior y rara invasión de estructuras adyacentes (6). El carcinoma anaplasico, por ser una masa de rápido crecimiento es otro posible diagnostico a tener en cuenta, comprende aproximada-

mente el 2% de los cánceres de tiroides y se presenta en mujeres de edad avanzada con historia previa de cáncer diferenciado de tiroides o coexistiendo con este (20%-90%), es de muy mal pronóstico con una supervivencia media de 6 meses (7); puede ayudarnos en su diagnostico características ecográficas como el de ser una masa heterogénea e hipoecoica de bordes irregulares, pudiendo invadir estructuras adyacentes o ganglios cervicales y en ocasiones con presencia de microcalcificaciones (8).

Para el diagnostico definitivo de las metástasis tiroideas es necesaria la confirmación histológica debido a la dificultad de diferenciarla de otros tumores tiroideos, inicialmente se puede realizar una PAAF en la que se podrían observar características propias de metástasis como la hipercelularidad, núcleos malignos, necrosis, mezcla de macrofoliculos y células malignas, pero su precisión disminuye cuando se sospecha entre linfoma tiroideo primario, secundario o cáncer anaplásico, en estos casos la biopsia con aguja gruesa proporciona el tejido necesario para el estudio histológico y/o realización de otras pruebas como la citometría de flujo e inmunohistoquímica, en su gran mayoría sin complicaciones para el paciente, logrando así un diagnóstico exacto y evitando procedimientos más invasivos como la biopsia quirúrgica, razones que hacen de esta una técnica diagnostica a tener en cuenta (9).

La gran mayoría de pacientes con metástasis en tiroides tienen una enfermedad diseminada y por lo tanto se prefiere como tratamiento la quimioterapia, la cirugía por lo general no está indicada. El pronóstico y evolución clínica se asocia comúnmente con el tipo y estadio del cáncer primario y no con la presencia de las metástasis en tiroides, pero cuando este es el único sitio de metástasis el pronóstico es mejor.

CONCLUSIONES

Aunque poco frecuente es importante tener en cuenta que el tiroides puede ser un sitio de metástasis para una variedad de tumores, se debe sospechar de esta en pacientes que presenten una masa tiroidea de reciente crecimiento. Es clínicamente importante realizar un correcto diagnostico debido a que el tratamiento y el pronóstico son diferentes según el origen de la masa cervical, para esto, una correcta anamnesis y exploración física, la realización de pruebas complementarias como la ecografía y la obtención de muestras mediante técnicas menos invasivas como la biopsia con aguja gruesa ayudan a lograr un diagnóstico precoz y definitivo.

BIBLIOGRAFIA.-

[1] PAPI G, FADDA G, CORSELLO SM, ET AL. *Metastases to the thyroid gland: prevalence, clinicopathological aspects and prognosis: a 10-year experience.* Clin Endocrinol (Oxf). 2007; 66 : 565-571.

[2] SILVERBERG SG, VIDONE RA. *Metastatic tumors in the thyroid.* Pac Med Surg. 1966; 74: 175–80.

[3] WYCHULIS AR, BEAHRS OH, WOOLNER LB. *Metastasis of carcinoma to the thyroid gland.* Ann Surg. 1964;160: 169–177.

[4] HEE KYUNG KIM, SUNG SUN KIM, CHAN YOUNG OAK, SOO JEONG KIM, JEE HEE YOON, AND HO-CHEOL KANG. *Diffuse Metastasis to the Thyroid: Unique Ultrasonographic Finding and Clinical Correlation.* J Korean Med Sci. 2014 Jun; 29(6):818-824.

[5] BABA S, ABE K, ISODA T ET AL. *Impact of FDGPET/CT in the management of lymphoma.* Ann Nucl Med 2011;25: 701–716.

[6] NAM M, SHIN JH, HAN BK, KO EY, KO ES, HAHN SY, ET AL. *Thyroid lymphoma: correlation of radiologic and pathologic features.* J Ultrasound Med 2012;31: 589-594.

[7] GREEN LD, MACK L, PASIEKA JL. *Anaplastic thyroid cancer and primary thyroid lymphoma: a review of these rare thyroid malignancies.* J Surg Oncol 2006;94: 725-736.

[8] HEE JUNG SUH, HEE JUNG MOON, JIN YOUNG KWAK, JI SOO CHOI, AND EUN-KYUNG KIM. *Anaplastic Thyroid Cancer: Ultrasonographic Findings and the Role of UltrasoNOGraphy-Guided Fine Needle Aspiration Biopsy.* Yonsei Med J. 2013 Nov 1; 54(6): 1400–1406.

[9] SUH HJ, MOON HJ, KWAK JY, CHOI JS, KIM EK. *Anaplastic thyroid cancer: ultrasonographic findings and the role of ultrasonography guided fine needle aspiration biopsy.* Yonsei Med J 2013;54: 1400-1406.

24 HIPOPITUITARISMO EN AUSENCIA DE PRUEBAS DE IMAGEN ALTERADAS

María Díaz Perdigones CM
López Medina JA
Hernández García C
Molina-Vega M
Cornejo-Pareja I
Muñoz Garach A
Macha Doblas I
Tinahones Madueño F

UGC Intercentro Endocrinología y Nutrición. Hospital Universitario Virgen de la Victoria. Málaga

INTRODUCCIÓN

El diagnóstico de hipopituitarismo está definido como la secreción deficiente de una o más hormonas de la glándula pituitaria o enfermedad hipotalámica, se hace mediante la documentación de la secreción de subnormal de estas hormonas pituitarias en circunstancias definidas. Cada hormona pituitaria debe ser probada por separado, ya que hay un patrón variable de la deficiencia de la hormonas entre los pacientes con hipopituitarismo. En la población española se ha establecido una prevalencia de 45,5 casos/100.000 habitantes y una incidencia de 4,2 casos/100.000 habitantes/año.

CASO CLÍNICO

Varón de 34 años con clínica de astenia intensa, disminución de la libido y pérdida de hasta 25 kg en los últimos cuatro meses que durante un ingreso en medicina interna (MI) nos realizan una interconsulta. Entre sus antecedentes personales de interés destacan : blefarofimosis-epicantus y ptosis parpebral (mutación del gen foxl2), coroidopatía central serosa y en estudio en consultas de enfermedades autoinmunes por LOEs hepáticas biopsiadas (3,3 x 2,8 cm y 1,9x 1,8 cm en segmento VII) con anatomía patológica de inflamación crónica granulomatosa de células gigantes tipo Langhans no necrotizante. A la exploración física no se palpan adenopatías, ni hiperpigmentación de pliegues, ni ningún otro dato de interés. En analítica extraída durante el ingreso en MI destaca los siguientes valores compatibles con panhipopituitarismo : glucosa 101 mg / dl, Na 137mmol/ L, K 4,44 mmol/L, Cr 0,79 mg/ dl, TSH 2,53 µUI/mL (VN 0,35-3,7 µUI/mL), FT4 0,39 ng / dL (VN 0,78-1,55 ng / dL), FT3 1,12 pg/ mL (VN 2-4 pg/ mL), FSH 0,84 mUI/mL, LH 0,27 mUI/mL, testosterona 0,55 ng /ml (3,5-14,5 ng /ml), ACTH 5 pg/ml cortisol basal 0,39 µg/ dL (5-25 µg/ dL), PRL 13,79 ng/ ml, IgF1 120 ng /ml, HGH 0,26 ng / mL (5-25 ng / mL) y enolasa neural específica 13,97 ng /ml(VN 0,1-13,2 ng /ml) . Ante los hallazgos analíticos compatibles con hipopituitarismo global se solicitó estudio de extensión con

resonancia hipofisaria con contraste cuya imagen no presentaba alteraciones. Completamos el estudio de extensión con TAC de tórax y abdomen con los hallazgos de dos lesiones hipodensas hepáticas 17 y 27 mm en el segmento VIII lóbulo hepático derecho y múltiples adenopatías mesentéricas y retroperitoneales inferiores al centímetro. En el PET realizado no se observan adenopatías ni lesiones pulmonares salvo un nódulo de 4 mm en lóbulo medio y foco hiper-metabólico en segmento hepático VIII 4.5 cm y mapa óseo sin hallazgos. Se remite al alta de M. I. a las consultas de endocrinología tras iniciar tratamiento con hidroaltesona 20-0-20 mg/día para continuar estudio en nuestras consultas con diagnósticos principales de sarcoidosis atípica y panhipopituitarismo idiopático . En nuestras consultas se mantuvo la dosis inicial de hidrocortisona, iniciamos levotiroxina 100 mcg 1-0-0, reandron 1 vial cada 3 meses y evaluamos la posibilidad de sustituir hormona de crecimiento aprobándose por el comité e iniciándose neutropin 0,1 mg semanales.

¿Dónde está la causa de este hipopituitarismo con pruebas de imagen normales?

ETIOLOGÍA, DIAGNÓSTICO Y TRATAMIENTO DEL HIPOPITUITARISMO

La distintas causas del hipopituitarismo se pueden clasificar en: congénita, enfermedades hipofisarias, enfermedades hipotalámicas, daño cerebral traumático y causas vasculares (tabla1) . Dentro de las causas genéticas podemos clasificarlas según el gen afectado (tabla 2)

Hipofisario	Masas y tumores: adenomas hipofisarios, quistes, metástasis
Cirugía hipofisaria	
Radioterapia hipofisaria	
Lesiones infiltrativas	
Infarto hipofisario	
Apoplejia	
Infecciones	
Enf genéticas	
Silla turca vacía	
Hipotalámica	Masas y tumores: craneofaringiomas, metástasis
Radioterapia	
Enfermedad granulomatosa	
Daño cerebral postraumático	
Causas vasculares	Ictus isquémicos
	Hemorragias subaracnoidea
	Aneurismas carotídeos

Tabla 1. Etiologías del panhipopituitarismo

Gen Prop 1	Causa más frecuente de déficit hipofisario combinado con inicio de hipotiroidismo central + déficit GH en niños que evoluciona a hipogonadismo hipogonadotropo en adolescencia e insuficiencia suprarrenal en la edad adulta.
Gen Pouf 1	Déficit de GH, prolactina y TSH.
Genes HESX1, LHX3 y LHX4	Panhipituitarismo, hipoplasia hipofisaria, alteración cognitiva y displasia septooptica
Gen OTX2	Hipoglucemia neonatal, hipoplasia hipofisaria y neurohipofisis ectópica
Gen SOX3	Hipopituitarismo, hipoplasia mandibular y retraso mental
Gen POMC	Déficit aislado de ACTH. Obesidad monogénica
Gen TPIT	Déficit aislado de ACTH
Gen IPW	Prader Willi : hipogonadismo, hipotonía, obesidad y retraso mental

Tabla 2. Etiología panhipopituitarismo de causas genéticas

El diagnóstico de hipopituitarismo es definido como la secreción deficiente de una o más hormonas de la glándula pituitaria o enfermedad hipotalámica, se hace a través de la documentación de la secreción subnormal de dichas hormonas en situaciones definidas. La secreción de ACTH basal y el cortisol sérico deben determinarse a primera hora de la mañana y valores de cortisol sérico de < 3 mcg / dl con un valor de ACTH inadecuadamente bajo- normal en varias determinaciones indica insuficiencia suprarrenal secundaria. Entre valores de 3-18 mcg /dl en varias determinaciones es necesario evaluar reservas de ACTH. Se puede evaluar respuesta de ACTH a través de la prueba de la metirapona, hipoglucemia insulínica o a través de la estimulación con cosintropina. La prueba de estimulación con ACTH de dosis baja todavía no ha sustituido a la prueba de estimulación con 250 g estándar en contextos clínicos ya que otros estudios han informado de que la dosis bajan no es tan precisa en el diagnóstico como la prueba de dosis alta convencional y que existen problemas técnicos asociados con la dilución de una 250 g solución en una solución de 1 g.

La detección de hipotiroidismo central se realiza a través de la medición de tiroxina total (T4), triyodotironina (T3) o T4 libre puesto que los niveles de tirotropina están en concentración baja.

En la detección de déficit de gonodotrofinas va a variar según el sexo puesto que en varones se caracteriza por cifras bajas de testosterona con cifras de LH normales o bajas. Las bajas concentraciones de estradiol en suero y /o ausencia de sangrado vaginal indican deficiencia de estradiol como consecuencia de la deficiencia de gonadotropinas.

Una concentración inferior de IGF-1 para rango de edad del paciente necesita test de provocación para confirmar déficit de hormona de crecimiento. Se puede realizar a través de hipoglucemia inducida por insulina o la combinación de arginina y GHRH. Los aumentos subnormales de hormona del crecimiento tras el test <5,1 ng/ml y < 4ng /ml confirmarán el diagnóstico. El déficit de hormona de crecimiento puede ser asumido cuando está en límites por debajo de lo normal si el paciente tiene enfermedad hipófisis orgánica con otros déficits asociados.

Los valores de prolactina también se encuentran bajos cuya mayor repercusión es en mujeres en el postparto puesto que presentarían incapacidad para la lactancia.

El diagnóstico de la deficiencia de la hormona pituitaria posterior puede ser hace fácilmente a través de una revisión de síntomas / signos clínicos y una prueba de privación de agua . Además, el recientemente disponibles técnicas de medición de la concentración plasmática ADH puede distinguir diabetes insípida central de la diabetes insípida nefrogénica aunque no se puede diferenciar la diabetes insípida central de agua potable o polidipsia psicogénica compulsivo.

En el tratamiento sustitutivo siempre hay comenzar sustituyendo el déficit de cortisol recomendando dosis de hidrocortisona 15 a 25 mg /dl divididas entre dos o tres dosis diarias. Los niveles de T4 no deben ser sustituidos hasta que no hayamos reestablecido la función adrenal incluyendo la reserva de ACTH por aumento del aclaramiento renal de cortisol que produce el tratamiento con levotiroxina en dosis iniciales de 1,6 mcg /kg. En el hipogonadismo masculino que no estén interesados en fertilidad se puede iniciar tratamiento con testosterona y en caso de deseo de fertilidad deberíamos tratar con GnRH o gonadotrofinas. En las mujeres deberíamos reemplazar estrógenos y progesterona en aquellas no interesadas en fertilidad y en post-menopausia sólo en caso de sofocos.

No se recomienda el tratamiento sustitutivo con GH a todos los pacientes en la edad adulta, los niveles bajos de GH se asocian a niveles desfavorables de lípidos, disminución de la masa muscular y aumento del tejido adiposo. El tratamiento con GH mejora la densidad ósea en varones pero no en mujeres. El tratamiento con GH no es nunca recomendado para los pacientes con tumores malignos, con aumento intracraneal presión, o retinopatía diabética proliferativa o para las mujeres embarazadas.

La diabetes insípida que resulta de la deficiencia de ADH puede ser fácilmente tratados con un análogo sintético de la vasopresina como la desmopresina (vasopresina 1-desamino-8-D-arginina[DDAVP]), que interacciona específicamente con los receptores V2 ADH en el riñón . DDAVP se puede administrar por vía oral a dosis de 0,1 a 0,2 mg 2 a 3 veces al día, por vía nasal a dosis de 10 mg / 0,1ml 2 a 3 veces por día, o por vía intravenosa en 1 a 2 mg dos veces al día. A partir de dosis orales a 0,05 mg de una al día (antes de la hora de acostarse) o 0,05 mg dos veces al día, es posible aumentar gradualmente la dosis o ajustar los intervalos entre dosis dependiendo de la cantidad de orina

DISCUSIÓN

Dentro de los antecedentes personales de nuestro paciente cabe destacar la presencia del síndrome blefarofimosis-ptosis-epicanto (BPES) que se caracteriza por ser una enfermedad autosómico dominante asociada a malformación de los párpados. La prevalencia de la enfermedad es de aproximadamente 1 de cada 50.000 y dependiendo de la presencia o ausencia de insuficiencia ovárica prematura (FOP), BPES se ha dividido en dos subgrupos: el tipo I se caracteriza por una malformación del párpado y la infertilidad femenina a través de la FOP, y el tipo II es caracterizado por malformación del párpado. Por tanto, no se ha relacionado de forma directa la mutación del gen FOXL 2 con afectación hipofisaria global..

El hipopituitarismo idiopático con imágenes en ausencia de la anormalidad es bastante infrecunte. Bates et al. informaron que la causa no aparente se encuentra en el 8% de 172 individuos con hipopituitarismo en su estudio realizado. En otros estudios los individuos quien tenían hipopituitarismo idiopático con imágenes pituitaria normal, posteriormente encontraron que tenían hemocromatosis o sarcoidosis.

La sarcoidosis es una causa reconocida de disfunción de la hipófisis, Bates et al. determina que puede causar hasta el 1% de los casos de su serie de sujetos con hipopituitarismo. La sarcoidosis puede causar deficiencias de cualquiera tipo, tanto de la cara anterior o como posterior de la hipófisis. No podemos estar seguros de que la sarcoidosis fue la causa de su hipopituitarismo, pero es altamente probable en ausencia de otra causa. El hipopituitarismo por sarcoidosis viene acompañado con alteración en las pruebas de imagen, sin embargo, se han encontrado series de casos de sarcoidosis sin alteración de imágenes El diagnóstico de la sarcoidosis es una enfermedad granulomatosa sistémica, se basa en un cuadro clínico-radiológico compatible y la evidencia histológica de granulomas no caseificantes. Otras enfermedades que imitan la sarcoidosis, la mayoría de las infecciones y otras granulomatosis, tienen que ser excluidos. No existe una prueba única para la sarcoidosis, y la presencia de granulomas solo no establece el diagnóstico. Los síntomas de la sarcoidosis no son específicos y pueden ser muy diferentes según la afectación de órganos y curso de la enfermedad. Las manifestaciones hipotálomo- hipofisarias son raras en la sarcoidosis, ocurren en <1% de todas las lesiones.

En este caso era importante descartar un hipopituitarismo secundario a una hipofisitis por sarcoidosis. Se distinguen tres tipos de hipofisitis primarias : linfocíticas, granulomatosas y xantomatosa. Entre las causas secundarias se pueden presentar por lesiones locales, germinomas, quistes de rathke, carenofaringiomas, adenomas hipofisarios, enfermedades sistémicas como la sarcoidosis. El diagnóstico definitivo viene dado por la histopatología pero la clínica es orientativa puesto que es muy sugestivo de hipofisitis el sexo femenino en periodo periparto, edad joven, déficit aislado o alteración desproporcionada de ACTH o TSH en relación con las pruebas de imágenes, inicio agudo de cefalea, alteraciones visuales, presencia de anticuperos anti-celulas hipofisarias, pleocitosis lifomonocítica en el líquido cefalorraquídeo en ausencia de meningitis clínica y hallazgos característicos en resonancia magnética que no presentaba nuestro caso.

BIBLIOGRAFÍA:

[1] WILSON V1, MALLIPEDHI A, ET AL. *The causes of hypopituitarism in the absence of abnormal pituitary imaging.*QJMed. (2013)107 : 21-24

[2] BATES ET AL. *The effect of hypopituitarism on life expectancy.* Journay of clinical endocrinology and metabolism(1996) 81:1169-1172

[3] THOMAS E. *Wessendorf.* Diagnosis of Sarcoidosis. Clinic Rev Allrg Inmunol (2015) 49: 54-62

[4] ALBERTO FALORNI ET AL. *Diagnosis and classification of autoinmune hypophysitis.* Autoimmunity Reviews(2014) 13: 412-416

[5] MIGUEL CATALÁ BAUSET ET AL. *Guía clínica de diagnóstico y tratamiento de la hipofisitis.* Endocrinolo Nutr (2008) 55 : 44-53

[6] XUE ET AL . *Novel Foxl 2 mutations in two Chinese families with blepharophimosis-ptosis-epicanthus inversus syndrome.* Medical Genetics (2015) 16:73

[7] ASCOLI P ET AL. *Hypopituitarism .* Pituitary. 2006 : 9 (4) : 335-42

25 INCIDENTALOMA ADRENAL DE DIAGNÓSTICO INCIERTO

Carretero Marín C
Martínez de Pinillos Gordillo G
Fernández Peña I
Cuéllar Lloclla A
García Pérez F
Romero Porcel JA
García de Quirós Muñoz JM
Cózar León MV

Servicio de Endocrinología y Nutrición, Hospital Universitario Virgen de Valme. Sevilla

INTRODUCCIÓN

El incidentaloma suprarrenal se define como aquella masa diagnosticada de manera fortuita durante la realización de técnicas de imagen.

Debido al volumen creciente de exploraciones radiológicas que se realizan hoy en día para el diagnóstico de numerosas patologías, es cada vez más frecuente el hallazgo de masas adrenales. Su incidencia es del 4.4% en series radiológicas (hasta el 10% en pacientes ancianos) y del 2% en series de autopsias (entre 1% y 9%). Siendo la prevalencia de esta patología mayor en pacientes obesos, diabéticos o hipertensos.

Ante el hallazgo de esta patología nos surgen dos cuestiones distintas: si nos encontramos ante una lesión funcional o si es maligna. Para ello disponemos de una serie de herramientas diagnósticas que nos ayudan a orientar ante qué tipo de lesión nos encontramos. Sin embargo, en muchos casos nos encontramos con que, a pesar del uso de técnicas de imagen cada vez más sofisticadas, el diagnóstico de certeza solo va a ser histopatológico.

Presentamos el caso de una paciente con un incidentaloma suprarrenal en la que tras llevar a cabo distintas pruebas diagnósticas, tanto de imagen como analíticas; orientando las mismas a un posible feocromocitoma no funcionante, se diagnosticó como ganglioneuroma adrenal tras su extirpación quirúrgica.

CASO CLÍNICO

Mujer de 41 años, que fue remitida a nuestras consultas tras hallazgo de un incidentaloma suprarrenal. La paciente no presentaba antecedentes de interés, más allá de una anemia de larga evolución en estudio, en cuyo contexto se realizó una colonoscopia virtual, en la cual se visualizó la masa suprarrenal (Figura 1).

Se describió el incidentaloma en el TAC como una masa de 5,5 cm de diámetro máximo, con una densidad sólida (30uH) y con calcificaciones puntiformes. Posteriormente se realizó una RMN para filiar mejor la lesión, en la cual se observaron características radiológicas sugestivas de feocromocitoma (lesión sólida bien delimitada, sin infiltración de estructuras; marcadamente hiperintenso en T1, con realce heterogéneo y progresivo del contraste) (Figuras 2 y 3), siendo poco probables el diagnóstico de adenoma o angiomiolipoma, no pudiendo descartarse otras entidades como metástasis, carcinoma suprarrenal, hemangioma o schwannoma.

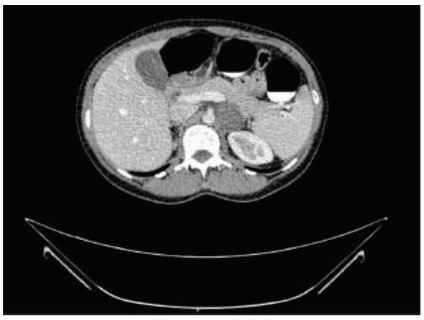

Figuras 1

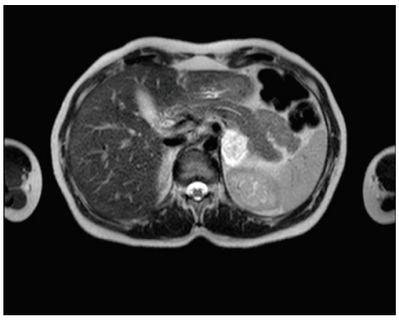

Figura 2

Figura 3

Durante la entrevista la paciente negaba clínica compatible con paroxismos adrenérgicos o hiperaldosteronismo. En la exploración física no se evidenciaron estigmas de hipercortisolismo, manchas café con leche, neurofibromas o efélides, ni lesiones en el iris sugestivas de hamartomas, ni tampoco neuromas mucosos o hábito marfanoide.

Se solicitaron estudios hormonales para valorar si la lesión era funcionante, llevándose a cabo una determinación de metanefrinas en orina de 24 horas, con resultado normal. A su vez, el cortisol libre urinario, la determinación de aldosterona y la actividad de renina plasmática fueron normales.

En este punto, debido al tamaño de la lesión y la alta sospecha de que se trate de un feocromocitoma no funcionante, por las características radiológicas de la lesión en ausencia de actividad hormonal (descritos en el contexto de síndromes genéticos como mutaciones en la succinato deshidrogenasa), se completó el estudio de extensión tanto de imagen como analítico, con vistas a derivar a la paciente para intervención quirúrgica. Se realizó un PET-TAC con F-DOPA, descartándose un PET-FDG, debido a que F-DOPA es un trazador específico de tumores neuroendocrinos, pudiendo presentar captación en feocromocitomas/paragangliomas que no se presenten con metanefrinas elevadas, a su vez no es captante en lesiones como el carcinoma adrenal o metástasis, que sí captarían con FDG. Los resultados del PET-TAC F-DOPA mostraron una masa suprarrenal izquierda con poca captación del radiotrazador, con baja probabilidad de tratarse de un feocromocitoma (Figura 4). A nivel analítico se realizaron determinaciones de calcitonina, cromogranina A y metanefrinas fraccionadas en sangre y orina de 24 horas, estando todas ellas en rango normal.

Se planificó intervención quirúrgica sin realizar bloqueo adrenérgico previo en base a los valores de TA habituales de 100/60 mmHG, ausencia de clínica de paroxismos adrenérgicos, normalidad en determinaciones de metanefrinas y ausencia de captación en PET-TAC con F-Dopa.

Se realizó suprarrenalectomía siendo el resultado anatomopatológico de: ganglioneuroma con áreas de metaplasia ósea y resto de glándula suprarrenal sin patología. Este tumor es poco frecuente pero debe ser considerado en la valoración de lesiones suprarrenales dada su similitud radiológica con los feocromocitomas.

No se presentaron incidencias en el postoperatorio y en revisiones posteriores se han comprobado niveles de cortisol dentro de la normalidad, cubriendo la glándula contralateral las necesidades hormonales. Ante la benignidad de este tipo de lesiones se decidió el seguimiento en consultas mediante determinaciones analíticas y pruebas de imagen anuales.

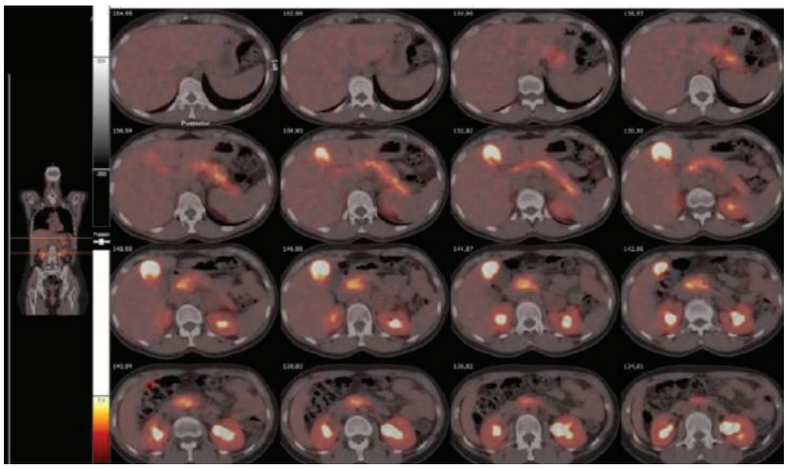

Figura 4

DISCUSIÓN

Los ganglioneuromas son lesiones tumorales poco frecuentes. Derivan de células ganglionares simpáticas, que se originan de la cresta neural embrionaria y se debate si representan un estadio de maduración final de los neuroblastomas. Presentan un crecimiento lento, con un tamaño medio de 7 cm, pero pueden llegar a alcanzar grandes dimensiones.Tienen un comportamiento benigno y están encapsulados.

Son más frecuentes en mujeres jóvenes y se desarrollan a lo largo de las cadenas simpáticas, siendo la localización más frecuentes el mediastino, seguido del retroperitoneo y solo una pequeña porción de ellos se originan en la médula adrenal (15-30%). Suelen ser asintomáticos excepto por las complicaciones locales ocasionadas por el efecto masa que pueden producir (principalmente: estreñimiento en masas de localización pélvica y dolor radicular si se encuentran a nivel sacro). A nivel histopatológico está formado por células ganglionares maduras y células de Schwann, junto con axones, célula satélite y estroma fibroso (1).

Se encuentran tumores adrenales de manera incidental en un 1-10% de los TAC abdominales que se realizan, de estos, se estima que entre un 1-6% son ganglioneuromas. Por lo general son lesiones no funcionantes, pero en aproximadamente un 37% pueden secretar catecolaminas y sus metabolitos, así como Péptido Intestinal Vasoactivo (VIP) e incluso hay casos descritos con secreción de andrógenos (2).

A diferencia de los ganglioblastomas y neuroblastomas, los ganglioneuromas no presentan potencial maligno que se haya documentado. El tratamiento de elección es la cirugía, aunque debido al gran tamaño que pueden alcanzar, debe realizarse con cuidado por las estructuras vecinas y nervios.

Uno de los principales retos que nos presenta este tumor es su diagnóstico diferencial con otras lesiones que pueden aparecen a nivel suprarrenal. A nivel radiológico, se describe de manera general en el TAC como: lesiones redondeadas o lobuladas, de características sólidas y composición heterogénea sin evidencia de invasión tumoral, pudiendo presentar también calcificaciones (3). Por su parte en RMN las lesiones suelen ser iso o hipointensas en secuencia T1, con hiperintensidad heterogénea y realce tardío en T2. Hay que tener en cuenta que las características radiológicas vendrán determinadas por la composición histopatológica de este tumor (componente celular, estroma mixoide y fibras colágenas), que es variable.

La asociación del ganglioneuroma adrenal con síndromes de neoplasia endocrina múltiple no es frecuente, pero hay que considerar el estudio del gen RET o VHL en pacientes que presenten ganglioneuromas y que asocien otros estigmas cutáneos o alguna de las otra neoplasias asociadas a estos síndromes. En nuestro caso se hizo hincapié en este aspecto con el fin de descartar estas entidades, pero desde la sospecha de que la paciente presentaba un feocromocitoma, que si se encuentra muy frecuentemente asociado a neoplasias endocrinas múltiples y síndromes neurocutáneos(4).

En conclusión, cuando nos encontremos ante el diagnóstico diferencial de un incidentaloma adrenal debemos de considerar incluir entre los posibles diagnósticos el ganglioneuroma, principalmente cuando estemos ante masas con aspecto radiológico sugestivo de malignidad sin hiperproducción hormonal asociada.

BIBLIOGRAFÍA

[1] RONDEAU G, NOLET S, LATOUR M. *Clinical and Biochemical Features of Seven Adult Adrenal Ganglioneuromas.* The Journal of Clinical Endocrinology & Metabolism. 2010;95(7):3118-3125.

[2] LEAO R, PEREIRA B, BORGES R, GRENHA V. *Adrenal ganglioneuroma: a rare incidental finding.* Case Reports. 2013;2013(jan30 1):bcr2012008067-bcr2012008067.

[3] ADAS M, KOC B, ADAS G. *Ganglioneuroma presenting as an adrenal incidentaloma: a case report.* J Med Case Reports. 2014;8(1).

[4] OLIVAR J, FERNÁNDEZ A, AGUILERA A. *Ganglioneuroma adrenal: dilema clínico-quirúrgico acerca de un hallazgo fortuito.* Endocrinología y Nutrición. 2013;60(10):e37-e40.

26 HIPERANDROGENISMO EN UNA MUJER POSMENOPÁUSICA

Ávila Rubio V[1]
Novo Rodríguez C[2]
Vera Pacheco L[3]

1. Hospital Universitario Reina Sofía de Córdoba.
2. Hospital Universitario San Cecilio, Complejo Hospitalario de Granada.
3. Hospital General Universitario Reina Sofía de Murcia.

INTRODUCCIÓN

El hiperandrogenismo es poco habitual en la menopausia. Su causa más frecuente son tumores virilizantes de origen ovárico o suprarrenal. Sin embargo, existen entidades de carácter benigno como la hiperplasia del estroma ovárico o la hipertecosis ovárica[1].

CASO CLÍNICO

Mujer de 62 años remitida desde Atención Primaria por hirsutismo de 8 meses de evolución. Antecedentes: HTA, obesidad, hipertensión intraocular, angiomiolipoma renal izquierdo en seguimiento por Urología. Antecedentes gineco-obstétricos: nuligesta, menopausia a los 50 años. Tratamiento habitual: Irbesartán 75 mg/día, Timolol-Travoprost. Relataba aparición rápidamente progresiva de 8 meses de evolución de vello de tipo terminal en espalda, pecho, abdomen y extremidades. Presentaba además una alopecia importante desde hacía años que trataba con suplementos vitamínicos y lociones capilares. No exposición a fármacos con efecto androgénico.

EXPLORACIÓN FÍSICA

TA 131/76 mmHg; peso 80.2 kg; talla 149 cm; IMC 36 kg/m^2.

Distribución central de la grasa con acúmulo de adiposo nucal, sin otros estigmas cushingoides. Acantosis nigricans leve en cuello. Hirsutismo de 24 puntos en la escala de Ferriman-Gallway y alopecia frontal sin otros signos de virilización.

PRUEBAS COMPLEMENTARIAS

Disponíamos de TC de abdomen y pelvis realizado un año antes en contexto de seguimiento de angiomiolipoma, en el que se informaba del conocido angiomiolipoma localizado en polo superior del

riñón izquierdo de 2.2 cm de tamaño, sin otras masas ni adenopatías intraabdominales, inguinales ni pélvicas.

Se solicita estudio analítico basal y ecografía abdomino-pélvica con los siguientes resultados:

Analítica general: Glucosa basal 134 mg/dl, HbA1c 6.7%.

Estudio hormonal: Testosterona Total elevada de 2.6 ng/ml (VN 0.07-0.65), SHBG 27 nmol/L (normal), Índice Androgénico Libre [(Testosterona Total en ng/ml x 3.47) x 100 / SHBG en nmol/L] elevado de 33 nmol/L (VN hasta 4.5), LH 24.21 mUI/ml (en rango menopáusico), Estradiol 38 pg/ml (ligeramente elevado), PRL 7.9 ng/ml, andrógenos suprarrenales y eje cortico-suprarrenal normal.

Marcadores tumorales (Alfafetoproteína, CA 125, Ca 15.3, Ca 19.9, CEA, ß-HCG): negativos.

Ecografía abdomino-pélvica: ovarios no localizados; no masas ni tumoraciones adrenales; esteatosis hepática.

Ante estos resultados, indicamos tratamiento con Metformina 850 mg/12h (con mala aceptación por parte de la paciente). El estudio hormonal es confirmado en una segunda determinación: Testosterona Total 2.03 ng/ml, Testosterona Libre 4.55 ng/dl, LH 25.04 mUI/ml, Estradiol 65 pg/ml.

Ante la sospecha del origen ovárico de la producción de andrógenos, se solicita:

Exploración ginecológica y ecografía transvaginal: útero con dos pequeños miomas intramurales de 8 y 12 mm; línea endometrial fina; no se consigue visualizar ovarios, probablemente por su atrofia; ausencia de masas pélvicas.

RM de abdomen y pelvis: sin otros hallazgos.

En este punto, la paciente rechaza someterse a otros procedimientos diagnósticos y, ante la sospecha de una hipertecosis ovárica, únicamente acepta iniciar tratamiento empírico con Acetato de Ciproterona a dosis de 25 mg/día con lo que se observó una supresión parcial de las cifras de Testosterona Total hasta 1.5 ng/ml a los dos meses, sin cambios en la exploración física. A partir de aquí la paciente deja de acudir a las revisiones y se pierde el seguimiento.

DISCUSIÓN

El ovario sigue siendo hormonalmente activo durante varios años después de la menopausia produciendo cantidades significativas de andrógenos y estrógenos. Los niveles de estrógenos caen bruscamente después de la menopausia, mientras que la secreción de andrógenos va disminuyendo gradualmente durante los años reproductivos. Después, un desequilibrio entre estrógenos y andrógenos durante la menopausia, amplificado por una disminución de las concentraciones de SHBG, puede dar lugar a síntomas de hiperandrogenismo[2]. La secreción de andrógenos en los ovarios pre y posmenopáusicos depende de la estimulación de la LH. Los altos niveles de gonadotropinas presentes en la menopausia, podrían mantener la producción ovárica de andrógenos. Como resultado, la menopausia puede ir acompañada de una leve aparición de vello facial de tipo terminal, disminución de vello corporal y caída del cabello, lo cual puede ser considerado como parte del proceso normal de la menopausia[2].

El desarrollo de un hirsutismo verdadero (definido como la presencia vello terminal en cantidad excesiva en áreas dependientes de andrógenos), alopecia o acné en mujeres postmenopáusicas no debe considerarse normal. Cuando el hirsutismo se acompaña de signos de virilización tales como

calvicie severa, voz grave, o clitoromegalia, debe descartarse la presencia de un tumor maligno secretor de andrógenos subyacente. La virilización postmenopáusica puede ser el resultado de tumores adrenales secretores de andrógenos, incluyendo carcinomas y adenomas; tumores ováricos, incluyendo tumores de células de Sertoli-Leydig (androblastoma, arrenoblastoma), tumores de células de la granulosa-teca y tumores de células del hilio; o puede deberse a procesos de origen ovárico benignos como son la hiperplasia del estroma ovárico y la hipertecosis ovárica. También se han descrito causas más inusuales, como es la transferencia de testosterona a partir del uso de geles de testosterona por la pareja[2]. La identificación de la fuente del exceso de andrógenos en algunos casos de virilización postmenopáusica puede ser un reto difícil que requiere la combinación de habilidades clínicas junto con pruebas de laboratorio y técnicas de imagen adecuadas.

El objetivo primordial en la evaluación de una mujer con hiperandrogenismo grave es localizar el origen del exceso hormonal. En la Figura 1 se representa el algoritmo para el correcto abordaje diagnóstico y terapéutico del hiperandrogenismo en la mujer postmenopáusica, donde una historia clínica precisa y una exploración física detallada juegan un papel fundamental[2]. En mujeres con antecedentes de signos o síntomas de hiperandrogenismo crónico leve o moderado presente desde antes de la menopausia, en ausencia de virilización y de desfeminización, sobre todo si se acompaña de historia de trastornos menstruales e infertilidad, se debe sospechar que se trate de un agravamiento de una enfermedad preexistente, como un SOP o una hiperplasia suprarrenal congénita no clásica. En estos casos, está justificado un tratamiento conservador. Por el contrario, cuando los síntomas se desarrollan claramente después de la menopausia, se trata de un cuadro de hiperandrogenismo grave, la progresión es rápida, y la virilización o desfeminización están presentes, deben solicitarse inmediatamente pruebas de imagen de suprarrenales y ovarios. La tomografía computarizada (TC) o la resonancia magnética (RM) son las técnicas de imagen más eficaces para la visualización de las glándulas suprarrenales; y la ecografía transvaginal es la técnica de elección para la visualización de los ovarios ante la sospecha de un hiperandrogenismo ovárico. Los ovarios posmenopáusicos tienen un volumen medio de 2.5-3.7 ml, a pesar de su exposición a concentraciones elevadas de gonadotropinas[3]. Un volumen ovárico bilateral en una mujer posmenopáusica de más de 6 ml es muy indicativo de hipertecosis ovárica. La ecografía ovárica permite detectar también tumores ováricos de al menos 1 cm de diámetro. En general, estas técnicas son capaces de detectar la mayoría de los tumores suprarrenales y ováricos secretores de andrógenos. Sin embargo, los tumores virilizantes de ovario suelen ser microscópicos, sobre todo los de células del hilio, de crecimiento muy lento, y en ocasiones la exploración quirúrgica es la única manera de localizarlos. La presencia de una masa

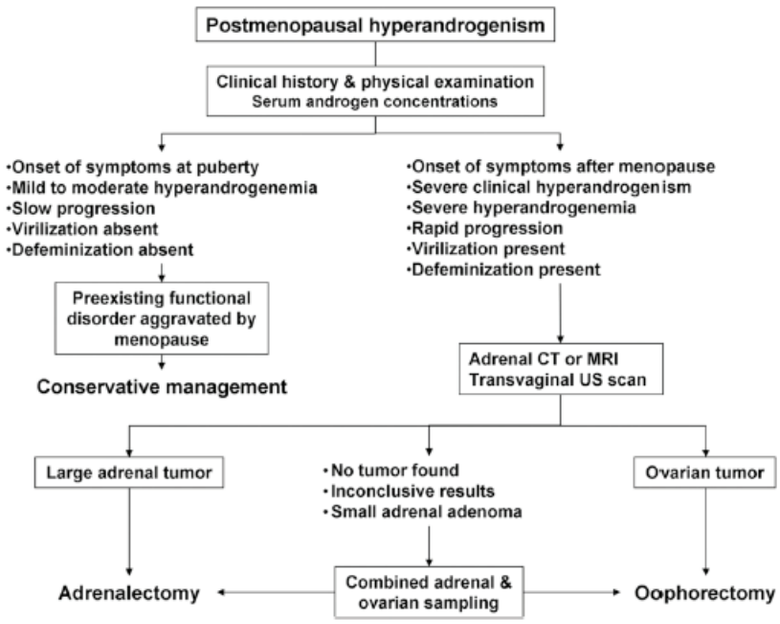

Figura 1. Algoritmo diagnóstico y terapéutico del hiperandrogenismo en la mujer postmenopáusica. Tomado de Alpañés M et al, J Clin Endocrinol Metab, 2012.

adrenal grande o irregular en la TC o RM, especialmente si hay evidencia de hipercortisolismo, es altamente sugestiva de un carcinoma suprarrenal y debe llevarse a cabo una adrenalectomía para confirmar el diagnóstico. Si la ecografía transvaginal muestra un ovario tumoral, está indicada la ooforectomía. El muestreo venoso combinado suprarrenal y ovárico también puede resultar útil para determinar la fuente más probable del exceso de andrógenos, pero la cateterización simultánea de las venas suprarrenales y ováricas es difícil, con tasas de éxito tan bajas como 26-45%. Con todo, los hallazgos en las técnicas de imagen deben interpretarse siempre con precaución, teniendo en cuenta el contexto clínico de la paciente[2].

En nuestro caso, el motivo de consulta es un cuadro de hirsutismo grave de rápida evolución (en 8 meses) en una mujer postmenopáusica, lo que obliga a descartar un origen tumoral mediante pruebas de imagen. Sin embargo, la paciente presentaba otros datos que hablan de un cuadro de hiperandrogenismo crónico, como la alopecia frontal que padecía desde hacía años o la infertilidad. La obesidad, la acantosis nigricans y la DM tipo 2, también forman parte del cuadro clínico de nuestra paciente. Todo ello nos hace sospechar un hiperandrogenismo de origen ovárico benigno, como es la hipertecosis ovárica.

La hipertecosis ovárica es un trastorno no tumoral caracterizado por la presencia de islotes de células tecales luteinizadas en el estroma ovárico. Se asocia frecuentemente a obesidad, insulinorresistencia y acantosis nigricans. En la actualidad se piensa que más que una entidad clínica propia, la hipertecosis constituiría una forma más florida de hiperandrogenismo ovárico funcional siendo sus síntomas en muchos casos indistinguibles de los que se presentan en tumoraciones ováricas productoras de andrógenos. De hecho constituye la única forma funcional clínicamente reconocible durante la menopausia. Se produce como consecuencia de un proceso de diferenciación de las células intersticiales del ovario en células estromales luteinizadas que son esteroidogénicamente activas[4]. Su etiología no es del todo conocida aunque la LH por su capacidad de inducir hiperplasia de las células intersticiales y de que éstas adquieran el potencial necesario para producir esteroides androgénicos podría ser la principal responsable. Sin embargo, si se excluyen los casos que se presentan durante la menopausia, el resto se caracteriza por presentar concentraciones de LH normales. Por ello se ha hipotetizado que podrían existir sustancias que amplificaran su efecto. De ellas, tanto la insulina como la IGF-1 son capaces de inducir luteinización de las células estromales. De hecho la hipertecosis se asocia frecuentemente a insulinorresistencia e hiperinsulinismo secundario lo cual se traduce clínicamente en una frecuencia superior de obesidad, DM tipo 2, HTA o acromegalia[4].

Tanto los hallazgos clínicos como los histológicos representan una versión exagerada del SOP con una producción mayor de andrógenos, en la que se puede alcanzar una concentración de Testosterona Total tres veces por encima del límite superior de la normalidad, es decir > 2 ng/ml, en ausencia de tumor[3]. Sin embargo, en mujeres posmenopáusicas con hipertecosis ovárica también puede encontrarse una testosterona sólo ligeramente aumentada, lo cual sigue siendo claramente patológico. Las concentraciones elevadas de testosterona pueden producir disminución de la LH por bloqueo de la acción estrogénica en el eje hipotálamo-hipofisario. La secreción ovárica de grandes cantidades de andrógenos aumenta la producción periférica de estrógenos e incrementa el riesgo de hiperplasia y de carcinoma endometrial[3].

El tratamiento con análogos de GnRH no permite diferenciar las distintas formas de hiperandrogenismo ovárico, ya que tanto la hipertecosis ovárica como los distintos tumores ováricos (de células del hilio, células de Leydig, de células de la granulosa, de células de Sertoli-Leydig, luteoma estromal) responden. Estudios previos han demostrado que la secreción de andrógenos producida por la hipertecosis ovárica y ciertos tumores ováricos es sensible a gonadotropinas, es decir, la producción ovárica de andrógenos no es autónoma[5]. Además, el efecto inhibidor de los análogos de GnRH en la secreción de andrógenos por el ovario no sólo está mediado por la supresión de las gonadotropinas endógenas, sino que se ha demostrado un efecto directo en las células tumorales. Por tanto, para

confirmar el diagnóstico de hiperandrogenismo ovárico dependiente de gonadotropinas, se puede realizar un test con el análogo de GnRH Triptorelina. Sin embargo, el procedimiento diagnóstico y terapéutico de elección en mujeres posmenopáusicas con sospecha de hiperandrogenismo ovárico en las que no se detectan lesiones ováricas en las técnicas de imagen es la ooforectomía bilateral con análisis histológico de la pieza quirúrgica[3]. Ante la negativa al tratamiento quirúrgico y en los casos en los que se sospeche hiperandrogenismo ovárico pero la cirugía esté contraindicada, se han empleado con éxito los análogos de GnRH[5]. No hay consenso en el tratamiento con análogos de GnRH en esta enfermedad, se han descrito ciclos de duración de 6 semanas hasta 16 meses, tanto en hipertecosis como en tumores virilizantes de ovario. Se han documentado remisiones prolongadas, con normalización de las cifras de testosterona y ausencia de síntomas durante periodos de observación de 3 y 4 años tras suspender la medicación. La utilización de este tratamiento se descarta como primera opción teniendo en cuenta los buenos resultados de la cirugía y su mejor relación coste-eficacia. Sin embargo, se ha propuesto su uso como una nueva vía de tratamiento conservador en pacientes que no aceptan la cirugía o en aquellos en los que está contraindicada[5].

Por último, aunque la naturaleza exacta del hiperandrogenismo ovárico no se puede determinar en el caso que presentamos, la respuesta parcial al Acetato de Ciproterona (o a los anticonceptivos orales) se ha descrito en muchos otros casos de hipertecosis ovárica[5]. El Acetato de Ciproterona tiene un mecanismo de acción múltiple[4]: a) Antigonadotropo: reduce la secreción ovárica de andrógenos por inhibición de la secreción de gonadotrofinas; b) Competición con el andrógeno a nivel receptor: es un inhibidor competitivo de la dihidrotestosterona (DHT) por su receptor; c) Inhibición de la 5-alfa-reductasa: reduce la actividad de la 5-alfa-reductasa en la piel; d) Frenación de ACTH por efecto glucocorticoideo al ser administrada en altas dosis. Esta indicado en el hiperandrogenismo funcional ovárico, así como en los casos en que existe una hipersensibilidad androgénica a nivel periférico.

CONCLUSIÓN

El diagnóstico etiológico del hiperandrogenismo en la mujer posmenopáusica es en ocasiones muy complejo, en este caso limitado además por la imposibilidad de completar el estudio. Una historia clínica detallada, la exploración física minuciosa y la correcta interpretación de las pruebas de imagen juegan un papel fundamental en el diagnóstico. En la paciente que presentamos, el tiempo de evolución, sus antecedentes, las alteraciones metabólicas acompañantes y la respuesta al Acetato de Ciproterona, nos hace sospechar un hiperandrogenismo ovárico dependiente de gonadotropinas de carácter benigno, es decir, una hipertecosis ovárica; si bien la conducta fisiológica de una hipertecosis ovárica no se diferencia de un tumor oculto virilizante de ovario.

BIBLIOGRAFÍA

[1] CASTRO-DUFOUMY I, SAIZ-PARDO-SANZ M. *Hiperandrogenismo tras la menopausia.* Rev Clin Esp. 2013;213(3):e19-22.

[2] ALPAÑÉS M, GONZÁLEZ-CASBAS JM, SÁNCHEZ J, PIÁN H, ESCOBAR-MORREALE HF. *Management of Postmenopausal Virilization.* J Clin Endocrinol Metab. 2012;97:2584–2588.

[3] GARCÍA E, GARCÍA-HIERRO V, DE LA MAZA L, ÁLVAREZ P, SANTOS E, PI J, CASTILLO L, RUÍZ E. *Hiperandrogenismo en una mujer posmenopáusica.* Endocrinol Nutr.. 2008;55(8):376-8

[4] MORENO MARTÍNEZ MD. *Hiperandrogenismos.* Hospital Universitario Virgen de las Nieves (Granada), 2011.

[5] MONTOYA T ET AL. *Virilización en una mujer posmenopáusica.* Endocrinol Nutr. 2009; 56(8):422-7.

27 TIROIDITIS LINFOCITARIA CRONICA CON COMPORTAMIENTO AGRESIVO

Morillas, V
Sánchez FJ
Doulatram V
Abuin J
Nagib R
Contreras V
Esteva I
Almaraz MC

Hospital Regional Universitario Málaga.

CASO CLINICO

Antecedentes: Varón de 41 años. Sin alergias medicamentosas. Vida activa. Trabaja en una tienda. Ex fumador de 1 paquete de tabaco semanal. Alcohol de fin de semana ocasional. Pescovegetariano

No HTA, DM tipo 2 con buen control desde hace un año con ADO diagnosticada hace 5 años. Hipertrigliceridemia controlada con dieta. Hipotiroidismo primario por tiroiditis de Hashimoto. Nódulo tiroideo izquierdo.

Tratamiento habitual: metformina 1gr/sitagliptina 50 cada 12h, glicazida 30 mg en desayuno, Calcifediol 266 mcg cada 2 semanas, hidroxil , Eutirox 125 mcg.

AF: Madre hipotiroidismo y DM tipo 2. Padre DM tipo 2. Dos hermanos, uno de ellos con DM tipo 2. No antecedentes de patología tiroidea intervenida.

Anamnesis: Consulta en urgencias por disnea y dolor torácico.

Refiere tos seca y disnea de grandes esfuerzos (cuando monta en bicicleta, sube escaleras etc) desde hace un mes, que previamente no presentaba, asociado a dolor torácico en la ultima semana, de carácter pleurítico en zona de ultimos arcos costales izquierdos. No espectoración mucosa o hemoptisis. No fiebre. Presenta crecimiento cervical izquierdo progresivo desde hace 8 meses, mas acusado desde hace un mes y medio. No disfagia. No cambios en la voz apreciables. No dolor espontaneo, si a la palpación. Dolor abdominal epigástrico irradiado a hipocondrio izquierdo y espalda postprandial ocasional desde Noviembre, sin nauseas o vómitos. No diarrea. Habito intestinal conservado, con deposiciones de aspecto normal. Pérdida de peso aproximado de unos 6 kilos en los ultimos 8 meses (unas 2 tallas), con pérdida de apetito. Sudoración nocturna en el último mes. No fiebre.

A la exploración destaca: palidez mucocutanea, normopeso (85 kg), talla aprox 185 cm. Masa LTI de unos 8 cm de consistencia dura, no desplazable, dolorosa a la palpacion. No impresiona de adenopatias axilares o supraclaviculares. Ventilacion pulmonar normal en ambos campos, sin ruidos sobreañadidos. Estrias blanquecinas en zona lateral abdominal. Abdomen blando y depresible, doloroso a la palpacion en epigastrio sin signos de IP. MMII: No edemas, no signos de TVP, no lesiones.

PRUEBAS COMPLEMENTARIAS

Analitica de ingreso: **Hb 9.1, Hct 27.9, VCM 74.8, HCM 24.4, plaquetas 478000**, VPM 8.8, leucocitos 9800, ne absolutos 7000, linfocitos abs 1900, monocitos abs 600, Cel LUC 1.1%, I mieloperoxidasa 2.1%, TP 85%, INR 1.1, Glu 90, creat 0.7, Na 139, K 4.7, BT 0.4, PCR 64, pH 7.36, PCO2 44.8, HCO3 23.7.

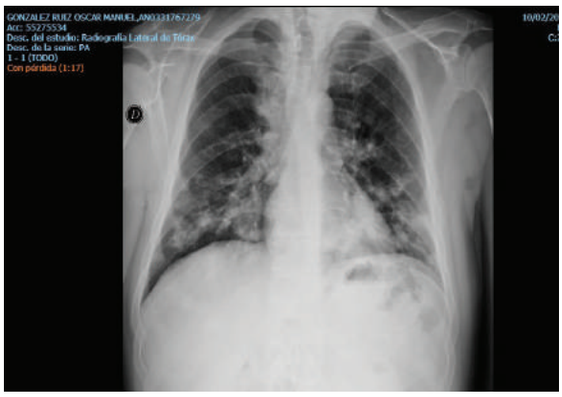

Radiografia de torax: se observan nódulos pulmonares múltiples en ambas bases.

Ingresa a cargo de Endocrinología para estudio de nódulo tiroideo con metástasis pulmonares.

Sospechas diagnósticas: Ca anaplásico tiroides vs Ca diferenciado tiroides variantes agresivas (papilar variante esclerosante difusa o folicular celulas claras o células Hurthle) vs Linfoma tiroideo. T3 o 4x, Nx, M1…en caso de ser diferenciado.

Revisando pruebas complementarias previas en consulta.

Analitica 2013: **TSH 30.4,** T4L 15.3. Analitica 2014: hemograma normal, **TSH 15.05,** T4L 17.5. Analitica 2015: Hemograma normal, **TSH 11.67,** T4L 16.6, **TPO 400.**

ECO PAAF Guiada por Ecografía (agosto 2015)
Glándula tiroidea aumentada de tamaño a expensas principalmente del LTI, con patrón de ecogenicidad heterogéneo pseudonodular. Gran nódulo sólido dominante localizado en el LTI, lobulado, hipoecogénico y heterogéneo, que presenta unas medidas aprox. de 25x40x37 mm (19.3cc). Mediante doppler color se observa un patrón de vascularización normal. No se observan adenopatías de aspecto patológico.
En nivel III izdo existen varias adenopatias sin centro graso, de unos 7 mm.

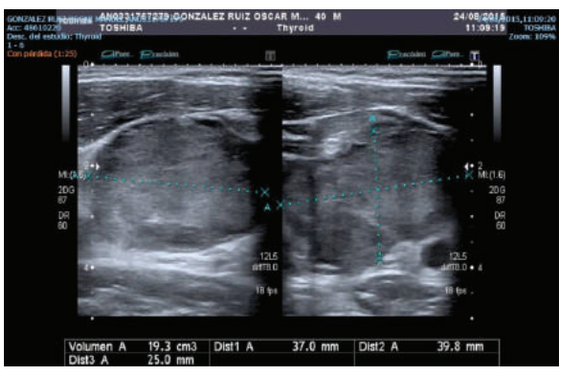

Resultado de PAAF : Compatible con tiroiditis linfocitaria (Hashimoto) en el contexto clínico adecuado.

Posteriormente acude a revisión presentando crecimiento cervical y las siguientes pruebas.

Analitica: **Hb 10.8, Hct 31.8**, resto hemograma normal, bioquimica normal, **Fe 20**, ferritina 37, perfil hepatico normal, **TSH 8.23**, T4L 16.8, **calcitonina <2**.

Ecografía de Tiroides (13/01/2016): Gran nódulo sólido dominante localizado en el LTI, lobulado, hipoecogénico y heterogéneo, que presenta unas medidas aprox. de **56x61x61 mm (109.6 cc**). Mediante doppler color se observa un patrón de vascularización normal. No se observan adenopatías de aspecto patológico.

PAAF : Intenso componente linfocitario y abundantes macrófagos y escasas placas de células foliculares, compatible con nódulo quístico en el contexto de una tiroiditis linfocitaria.

En este momento se deriva a cirugía dado el crecimiento rápido y tamaño del nódulo. Poco tiempo después consulta en Urgencias con el cuadro clinico mencionado anteriormente.

Durante su ingreso se realizan las siguientes pruebas diagnosticas

RM con contraste de cuello : Se observa una gran lesión que **parece depender del lóbulo tiroideo izquierdo, con señal heterogénea y extensión hacia espacios submandibular , prevertebral y carotídeo izquierdos. Mide aprox. 6 x 6 x 10 cm.** Compresión localizada de la vena yugular interna izquierda. La lesión restringe en secuencias de difusión y muestra baja señal en el mapa ADC, a excepción de una **zona central necrótica**, indicativo de celularidad. Por problemas técnicos en las secuencias con contraste, no se puede valorar captación del mismo. **Adenopatías en niveles IV, V y mediastínicas superiores de 12-13 mm de tamaño. Desplazamiento traqueoesofágico contralateral, sin clara infiltración** de los mismos, con íntimo contacto de la lesión con el cartílago tiroideo izquierdo y pared traqueal izquierda. Resto de estructuras sin hallazgos valorables.

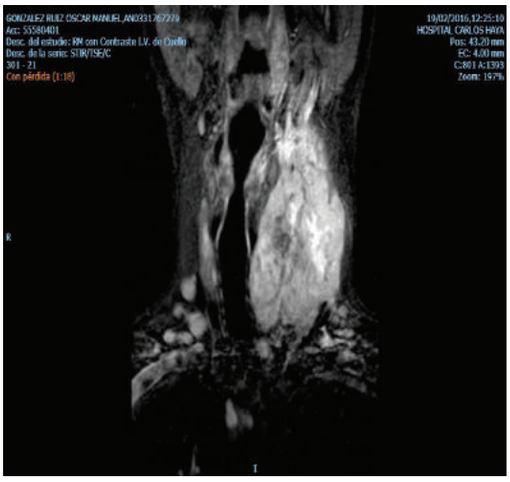

Dado que presenta dolor abdominal, con defensa abdominal voluntaria a la palpación en epigastrio-mesogastrio y anemia que no presentaba previamente se solicita ECO abdominal y endoscopia digestiva alta (para descartar afectación esofágica proximal y/o afectación gástrica/duodenal)

Ecografia de abdomen : Hígado , colédoco, porta y vesicula sin alteraciones. Páncreas y retroperitoneo no se han podido estudiar por anteponerse gases intestinales. Resto normal.

Endoscopia digestiva alta: Esófago: mucosa y morfología normal. Se revisa minuciosamente esófago proximal, sin evidencia de lesiones mucosas ni extrínsecas. Estómago: buena distensión a la insuflación. Fundus, cuerpo y antro sin lesiones mucosas. Duodeno: bulbo y hasta segunda porción duodenal sin alteraciones. *Exploración endoscópica normal.

Se solicita laringoscopia y broncoscopia para caracterizar las lesiones metastásicas pulmonares y como estudio para una posible cirugía posterior con los siguientes resultados.

Laringoscopia: fosas nasales permeables, cavum y base de la lengua sin lesiones, paredes faríngeas sin abombamientos, senos piriformes libres, CCVV libres y móviles, con suficiente luz glótica, no se observa compresión extrínseca de la laringe.

Broncoscopia diagnostica con toma de biopsia LII: **Lesiones endobronquiales grado III** a nivel de LB8 (a y b) de donde se toman 6 muestras de biopsia. Fragmentos de mucosa bronquial con un **denso infiltrado difuso muy artefactuado, aparentemente compuesto por linfocitos de pequeño tamaño, con un perfil inmunohistoquímico CD45+, CD20 +,** CD3 -, CD5 -, CD23 -, CD10

Diagnóstico: Mucosa bronquial con severo artefacto de arrastre aparentemente infiltrada por linfoma No Hodgkin B.

Finalmente se realiza biopsia tiroidea por parte de radiología intervencionista con resultado compatible con Linfoma no hodgkin B de bajo grado (muestra insuficiente para clasificar el tipo de linfoma).

Valorado por Hematologia en consultas de forma preferente, se realiza estudio de extensión: PET –TC que muestra afectación intraperitoneal en flanco izquierdo de aprox 9 cm con signos de infiltración de asas de yeyuno y biopsia de medula ósea que muestra aislados agregados linfoides centrales de significado incierto. Inicia posteriormente tratamiento quimioterapico, con practicamente desaparición de la masa cervical tras 3 sesiones.

LINFOMA TIROIDEO

EPIDEMIOLOGIA

Forma parte del diagnostico diferencial en pacientes con nodulos tiroideos, bocio, especialemnte de crecimiento rapido; especialemnte porque el pronóstico y tratamiento difiere substancialmente del de otro tipo de procesos.

Son tumores raros. El 2.5% de todos los LNH y < 2% de todos los tumores malignos de tiroides. Prácticamente siempre son no Hodgkin

Incidencia anual aproximada de 2.1 por millón de personas. Mayor incidencia en 60-70 años con una relación mujer/ hombre 3:1.

Único factor de riesgo conocido: tiroiditis de Hashimoto. Presente en un 50% de los casos. Riesgo de linfoma 60 veces mayor en pacientes con TLC. Prevalencia de linfoma mayor en áreas de mayor prevalencia de TLC. No relación aparente con radiaciones ionizantes. Las anomalías cromosómicas son raras.

Casi siempre son de estirpe B. Descritos casos de estirpe T descritos en áreas endémicas de leucemia/linfoma T del adulto asociada a HLTV-1. 60-80% son difusos de células B, de tipo centro-folicular (LDCG). El siguiente tipo más frecuente (30%) es el linfoma extranodal de la zona marginal. Se han descrito también linfomas linfocíticos extranodales. Los que se asocian con MALT se suelen asociar también a la TLC. El linfoma extranodal de la zona marginal se caracteriza por: Células pequeñas/ medianas similares a centrocito con rasgos plasmocitoides, con frecuencia asociados con centros germinales reactivos y lesiones linfoepiteliales. Pérdida de expresión de bcl-2 y aumento en la inactivación de p53: asociados con mayor grado de enfermedad. Presencia de virus de Epstein-Barr (significado desconocido). En el 10-60% coexistencia con linfoma del tracto GI.

CLINICA

Se suelen presentar como un bocio de rápido crecimiento. Hasta en 1/3 con síntomas compresivos: disfagia, disnea, estridor, disfonía/ronquera, dolor cervical, edema facial. Aproximadamente la mitad presentan adenopatías cervicales uni o bilaterales. Aunque estos signos se suelen presentar en pocos meses, aproximadamente un 20% de pacientes tiene bocio previmente.

Hasta en un 10% tienen síntomas B: Fiebre, diaforesis nocturna, s**índrome constitucional** (10% de perdida de peso o más). Otro 10% signos de hipotiroidismo, por TLC previa o por destrucción glandular. Algunos pacientes tienen hipertiroidismo; por citolisis tiroidea infiltrativa o por Enfermedad de Graves pre-existente.

Palpación glandular: Nodulo firme, duro, inmóvil y fijo a otras estructuras, frecuente extensión subclavicular, normalmente mayor a 5 cm .

PRUEBAS COMPLEMENTARIAS

No existe un dato específico de laboratorio para el diagnóstico de linfoma. La mayoría de los pacientes presentan hipotiroidismo, con Ac. Anti-TPO y anti-Tg positivos. En algunos pacientes puede existir hipertiroidismo por Enf. Graves. En un 30% puede haber elevación de IgG, IgM o IgA.

En la ECO cervical se presentan como nódulos sólidos e hipoecóicos, a menudo despista por patrón pseudoquistico asimétrico que se suele confundir con tiroiditis; con PAAF no diagnosticas o con diagnostico de TLC. Se necesita BAG o biopsia quirúrgica/radiovascular según casos con t**écnicas de inmunohistoquímica y citometría para marcadores de superficie**.

Se han descrito 3 patrones ecográficos:

- Linfoma nodular: patrón uniforme e hipoecoico (pseudo-quístico), con bordes bien definidos
- Linfoma difuso: bordes no definidos, con patrón hipoecoico de baja intensidad
- Linfoma mixto: áreas parcheadas pseudo-quísticas

La RMN es mas sensible que el TC para definir la extension e invasion a estructuras cercanas. Un hallazgo caracteristico que podemos encontrar en las imagenes de TC es el llamado “signo del donut” observado cuando el linfoma envuelve completamente la traquea. La gammagrafía no tiene utilidad. El PET con 18-FDG tiene una utilidad limitada: tanto el linfoma como la TLC pueden dar captación difusa y el linfoma MALT suele dar falsos negativos. El rastreo con yodo no tiene utilidad porque las células no captan yodo.

ESTADIAJE

Para el estadiaje es necesario realizar un examen físico completo; analítica con hemograma, LDH, función hepática; biopsia MO; TC o RMN cervical; TC toracoabdominal y biopsia de las localizaciones sospechosas. Valorar realizar endoscopia digestiva alta ya que puede haber afectación del anillo Waldeyer y del tracto gastrointestinal.

Según la clasificación de Ann Arbor: Un 50% limitados al tiroides (IE). Un 45% con extensión nodular cervical (IIE). Aproximadamente un 5% tienen extensión nodular a ambos lados del diafragma (IIIE) o invasión orgánica difusa (IV)

TRATAMIENTO

Según subtipo histológico, extensión y en caso de celB linfoma según índice pronostico ajustado por edad. La cirugía no es necesaria; se realiza según síntomas (síntomas compresivos que precisen una cirugía urgente).

De elección quimioterapia combinada con rituximab: 4-6 ciclos de CHOP (ciclofosfamida, doxorrubicina, vincristina, prednisona 40 mg/m2/dia de 1-5 dias) cada 3 semanas +-Radioterapia.

CONCLUSION

Es importante tener en cuenta el linfoma tiroideo en el diagnóstico diferencial de nódulos tiroideos o bocio de rápido crecimiento sobre todo en pacientes con antecedentes de tiroiditis linfocitaria crónica con PAAF benignas ya que el abordaje diagnóstico y tratamiento difieren substancialmente del de otros procesos.

BIBLIOGRAFIA

[1] CHAI YJ, HONG JH, KOO DO H ET AL. *Clinicopathological characteristics and treatment outcomes of 38 cases of primary thyroid lymphoma: a multicenter study.* Ann Surg Treat Res. 2015 Dec;89(6):295-9. doi: 10.4174/astr.2015.89.6.295. Epub 2015 Nov 27.

[2] SHLUMBERGER M, PACINI F, TUTTLE M. *Linfoma tiroideo.* Thyroids tumors.

[3] FATIMA S, SIDDIQUI WA, ALSHEHRI A. *Primary thyroid lymphoma: case series with review of literature.* Indian J Hematol Blood Transfus. 2014 Sep;30(Suppl 1):346-8. Epub 2014 May 11.

[4] WATANABE N, NOH JY, NARIMATSU H, ET AL. *Clinicopathological features of 171 cases of primary thyroid lymphoma: a long-term study involving 24 553 patients with Hashimoto›s disease.* Br J Haematol 2011.

[5] CRESPO VALADÉS E. *Linfoma primario tiroideo y tiroiditis de Hashimoto.* Servicio de Medicina Interna. Hospital Virgen de la Salud. Toledo. An. Med. Interna (Madrid) v.22 n.10 Madrid oct. 2005

[6] WANG SA, RAHEMTULLAH A, FAQUIN WC, ET AL. *Hodgkin's lymphoma of the thyroid: a clinicopathologic study of five cases and review of the literature.* Mod Pathol 2005; 18:1577

[7] MATSUZUKA F, MIYAUCHI A, KATAYAMA S, ET AL. *Clinical aspects of primary thyroid lymphoma: diagnosis and treatment based on our experience of 119 cases.* Thyroid 1993; 3:93

[8] MIZUKAMI Y, MICHIGISHI T, NONOMURA A, ET AL. *Primary lymphoma of the thyroid: a clinical, histological and immunohistochemical study of 20 cases.* Histopathology 1990; 17:201.

28 SÍNDROME DE INSULINORRESISTENCIA TIPO A SECUNDARIO A MUTACIÓN DEL GEN RECEPTOR DE INSULINA

García Pérez F[1]
Leiva Gea I[2]
Cuéllar Lloclla EA[1]
Romero Porcel A[1]
Carretero Marín C[1]
López-Siguero JP[2]

UGC de Endocrinología y Nutrición del H.U. Valme. Sevilla[1]
UGC Pediatría. H. Materno-Infantil. Málaga[2]

INTRODUCCIÓN

Los síndromes de insulinorresistencia severa comparten una serie de hallazgos de laboratorio: la hiperinsulinemia y la intolerancia hidrocarbonada o diabetes mellitus, cuyo inicio puede aparecer en una etapa posterior al curso natural de la enfermedad. Estas manifestaciones dependen de la capacidad del páncreas para compensar la resistencia periférica a la insulina mediante el aumento de la secreción de insulina.

EXPOSICIÓN DEL CASO

ANAMNESIS

Varón de 8 años que inicia un cuadro de poliuria y polidipsia de una semana de evolución, presentando hiperglucemia (283mg/dl) y glucosuria, sin cetosis. Aporta perfil glucémico en las últimas 24 horas con cifras superiores a 200 mg/dl.

- Antecedentes perinatales: Recién nacido pretérmino (35 semanas).
- Antecedentes personales: trastorno del espectro autista
- Antecedentes familiares: madre con diabetes gestacional y posterior diabetes mellitus tipo 2 en tratamiento con metformina; cáncer de mama a los 42 años. Abuelo materno con DM2 diagnosticado a los 40 años.

Exploración y pruebas complementarias iniciales:

En la exploración presenta: talla 141cm, 40.5 kg e IMC normal (20.3kg/m2). Tanner 1(prepuberal) y no tiene acantosis nigricans.

Se solicita estudio bioquímico y autoinmunidad: péptido C (4.19 ng/ml) y anticuerpos antiGAD, anti-insulina, anti-receptor insulina y anti-IA2 que son negativos.

Ante la posible herencia con carácter autosómico dominante de la diabetes y la negatividad de la autoinmunidad pancreática, se solicita estudio genético para despistaje de diabetes monogénica con estudio del gen GCK y HNF 1 alfa negativos.

EVOLUCIÓN

Se inicia tratamiento bolo-basal que se disminuye progresivamente hasta suspensión completa al año de su inicio.

A los 5 años de evolución mantiene hiperglucemias postprandiales mantenidas con hipoglucemias preprandiales esporádicas, HbA1c 7,7%. En la exploración se evidencia acantosis nigricans. Se realiza curva de glucemia-insulina-péptido C tras sobrecarga oral de glucosa (SOG) obteniendo los resultados que se adjuntan en la tabla 1, los cuales permiten el diagnóstico inequívoco de insulinorresistencia.

TIEMPOS	0 minutos	60 minutos	90 minutos	120 minutos
Glucemia	71 mg/dl	195 mg/dl	210 mg/dl	237 mg/dl
Insulinemia	134,9 mcU/ml	> 1000 mcU/ml	> 1000 mcU/ml	> 1000 mcU/ml
Peptido C	4,19 ng/ml	>40 ng/ml	>40 ng/ml	>40 ng/ml

Tabla 1. Curva de glucemia, insulinemia y péptido C tras SOG

DIAGNÓSTICO

Resumiendo, tenemos un cuadro de insulinorresistencia no asociada a obesidad ni lipodistrofia y de carácter dominante, se solicita estudio por secuenciación del gen receptor de insulina (Ins-R) que muestra una mutación en heterocigosis en el exón 20, localizada en la cadeta beta del receptor de insulina (p.Asp1177Glu, C.3531C>G), cambio de citosina 3531 por guanina, lo que conlleva una sustitución del aspártico por glutámico en posición 1177.

Esta mutación también se confirmó en su madre y abuelo materno, por lo que se diagnostico de Síndrome de Insulinorresistencia tipo A. La mutación en heterocigosis localizada en la cadena beta del receptor de insulina le confería un fenotipo de resistencia a la insulina más leve.

TRATAMIENTO

Tras el diagnóstico, se inicia tratamiento con metformina a dosis bajas con aceptable control, manteniendo una HbA1c alrededor de 6.5%. Posteriormente se produce un discreto empeoramiento de su control glucémico requiriendo aumento de dosis de metformina y recientemente la adicción de un inhibidor de la dipeptidil peptidasa-IV (IDPP-4).

REVISIÓN

El síndrome de insulinorresistencia tipo A presenta una resistencia moderada-severa a la insulina, en ausencia de obesidad o lipodistrofia, que se manifiesta con hipoglucemia preprandial y acantosis nigricans, al igual que nuestro paciente. Su supervivencia es variable y en ocasiones la fase de diabetes no acontece hasta la cuarta década de la vida. Debido a la sutileza clínica y la escasa prevalencia puede encontrarse infradiagnosticado en la población pediátrica, siendo a menudo diagnosticada en población adulta como diabetes mellitus tipo 2.

Nuestro caso muestra una mutación poco frecuente con alta correlación genotipo-fenotipo. Es una mutación heterocigótica localizada en la cadena beta del INSR, que ha sido asociada con un fenoti-

po de resistencia a la insulina más leve, como la que acontece en los familiares de primer y segundo grado de nuestro caso índice.

La etiopatogenia de la insulinorresistencia puede ser:

Poligénica: la diabetes mellitus tipo 2 es la causa más frecuente de este tipo, con severidad moderada. Cada año se diagnostican 10-25/100000 menores de 14 años.

Monogénica por mutación génica parcial o generalizada: Se asocia frecuentemente con enfermedades raras que presentan obesidad severa y/o lipodistrofia (Tabla 2).

Syndrome	Gene(s)	Adipose tissue phenotype	IR disproportionate to adiposity?	Cellular component or function affected
Alström	*ALMS1*	Centripetal obesity	Yes (127)	Centrosome/ basal body
MOPDII	*PCNT*	Centripetal fat distribution	Yes (128)	Centrosome/basal body
Bardet Biedl	*BBS1, BBS2, ARL6, BBS4, BBS5, MKKS, BBS7, BBS8, BBS9, BBS10, BBS11, BBS12, MKS1, CEP290*	Obesity	Unclear (129)	Centrosome/basal body (130)
Bloom	*RECQ2*	Lipodystrophy	Yes (133)	DNA repair
Werner	*RECQL2* *LMNA*	Lipodystrophy	Yes (131–132)	DNA repair
Mandibuloacral dysplasia	*LMNA* *ZMPSTE24*	Lipodystrophy	Yes (97, 134)	Involved in formation of nuclear lamina
Myotonic dystrophy	*DMPK*	None	Yes (181)	Transcriptional/splicing regulation on chromosome 19, including the *INSR* (182)

Tabla 2: Síndromes asociados a insulinorresistencia

En ausencia de éstas, el gen del receptor insulínico (INSR) es el más frecuentemente afectado. Los defectos genéticos que afectan al INSR están asociados con un perfil lipídico normal y ausencia de hígado graso, lo que sugiere que es necesaria la activación insulínica para producir síntesis y secreción de grasa en el hígado.

El gen INSR está localizado en el cromosoma 19 y es responsable de codificar las subunidades **α y ß del receptor de insulina.** Éste es un heterotetrámero compuesto de 2 unidades α extracelulares que se unen a la insulina, y 2 unidades ß que tiene dominio intracelular de tirosin kinasa. La insulina se une a la subunidad α del receptor estimulando la subunidad ß, lo cual produce la autofosforilación y activación de la quinasa (Figura 1)

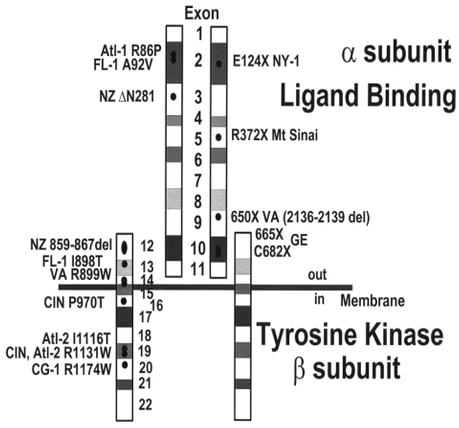

Figura 1. Receptor de insulina

Las mutaciones del gen INSR pueden afectar a:

- Número de receptores de insulina en la superficie celular, por disminución en la formación (disminución ARNm), aumento en su degradación o alteración en su transporte a la membrana
- Defecto en la función del receptor de insulina: alteración en la afinidad insulina-receptor; retardo en su disociación; disminución de la actividad de la tirosin-quinasa, glucoquinasa y/o glutamato deshidrogenasa; o déficit de señal y traducción a tejidos, mediante alteración del estímulo GTPasa responsable de la señal de insulina por el transportador GLUT 4 o mutación de la serina/treonina quinasa de la señal INSR.
- Las mutaciones en heterocigosis en la α-subunidad o mutaciones en homocigosis en la subunidad ß predicen un curso clínico más severo; mientras que mutaciones heterocigotas en la subunidad ß se asocian un fenotipo más leve.

Los síndromes clínicos derivados de la alteración del gen INSR son:

a) Lepreuchanismo o síndrome de Donohue

Es la forma de presentación más severa. Se debe a un defecto completo de la unión insulina-receptor. Este trastorno se transmite como un rasgo autosómico recesivo. El síndrome se asocia con mutaciones homocigotas o heterocigotas compuestas en el gen del receptor de la insulina, consistentes en un stop en los codones y disminución de ARNm, afectando a la relación insulina-receptor extracelular, de forma que se reducen los sitios de unión, con disminución de la acción de la insulina. Se observan episodios de hipo e hiperglicemia, junto con una marcada hiperinsulinemia, debido a una resistencia extrema a la insulina. Los individuos afectados presenta un grave retraso del crecimiento intraútero y postnatal, una fascies dismórfica (labios finos, ojos y nariz prominentes), atrofia del tejido celular subcutáneo, hipotrofia muscular y macrogenitalismo. La esperanza de vida es corta y la mortalidad se produce frecuentemente antes de los dos años de vida.

b) Síndrome de Rabson – Mendenhall

Se debe a un defecto incompleto de la unión insulina-receptor. La herencia es autosómica recesiva. La mutación intracelular de los receptores de insulina conlleva una excesiva producción de insulina. Se observa durante los primeros meses de vida una hipoglucemia de ayuno, hiperglucemia postprandial e hiperinsulinemia. Estas anomalías evolucionan hacia una hiperglucemia permanente y a cetoacidosis diabéticas frecuentes. Los individuos afectados suelen presentar retraso en el crecimiento intrauterino y postnatal, hipotrofia de los tejidos muscular y adiposo, anomalías de pelo y uñas, dentición displásica y prematura, hipertrofia gingival e hiperplasia pineal. El pronóstico es generalmente pobre, debido principalmente al desarrollo de complicaciones microvasculares y cetoacidosis frecuentes.

c) Síndrome de insulinorresistencia tipo A

Se produce por la disminución de la unión insulina-receptor y su señalización, secundaria a mutaciones heterocigotas de la región que codifica el dominio tirosin-quinasa del INSR u homocigotas del dominio de unión insulina-receptor. La herencia es autosómica dominante. Se manifiesta mediante insulinorresistencia severa y acantosis nigricans, con ausencia de anticuerpos anti-receptor de insulina. Las mujeres en etapa postpuberal presenta hiperandrogenismo ovárico en un rango que varía desde la presencia de hirsutismo, acné, oligomenorrea y/o infertilidad hasta virilización franca con niveles marcadamente elevados de testosterona. El síndrome va asociado generalmente a una talla baja o normal y en ocasiones a facies acromegaloide y calambres musculares. Se trata de un raro trastorno de prevalencia desconocida, con predominio femenino.

Muchas personas afectadas no presentan las mutaciones antes mencionadas del gen INSR, dando a entender la heterogeneidad genética del síndrome. Cuando dichas mutaciones no se encuentran, la

causa es desconocido por lo que podría considerarse como **síndrome HAIR-AN**, por las siglas hyperandrogenism (HA), insulin resistance (IR), y acanthosis nigricans (AN)

El objetivo del **tratamiento** es el control glucémico y disminuir los niveles de insulinemia. Éste consiste en medidas higiénico-dietéticas y/o antidiabéticos orales sensibilizadores de la insulina (metformina y glitazona). Es habitual la administración de insulina a dosis muy altas, sin embargo por lo general no se consigue un adecuada control glucémico. Recientes estudios sugieren que la IGF1 recombinante puede reducir los niveles de hemoglobina glicosilada y mejorar la función de las células beta en las formas neonatales, mejorando la supervivencia. Los GLP1 y los inhibidores de la dipeptidil peptidasa-IV están en investigación por mejorar la función de células beta de forma similar a IGF1.

Por otro lado, cabe señalar en el caso presentado el **antecedente de cáncer de mama materno.** La evidencia clínica y epidemiológica apunta a que existe una asociación entre los síndromes de insulinorresistencia, tales como la obesidad y la diabetes tipo 2, y el cáncer de colon, hígado, páncreas, de mama y de endometrio. Esta relación con el desarrollo de cáncer, puede ser debida a una serie de mecanismos que se explican a continuación:

La hiperinsulinemia crónica puede tener un potencial oncogénico en los individuos a través de la estimulación anormal de múltiples cascadas de señalización celular, aumentando la proliferación celular dependiente de factores de crecimiento

La insulina aumenta la biodisponibilidad de IGF-I (factor de crecimiento insulínico tipo 1) mediante el aumento de la síntesis hepática de IGF-I, con efectos mitogénicos y antiapoptóticos conocidos. Se ha documentado un aumento de riesgo de ciertos tipos de tumores, en particular de mama y próstata en individuos con niveles elevados de IFG-I. Existe además una gran similitud entre los receptores de insulina e IGF-I, habiéndose demostrado que la señalización a través de estos receptores regula la supervivencia y la proliferación celular

La insulina y la IGF-I inhiben la síntesis de SHBG (sex-hormone binding globulin). Esto conduce a un aumento en la biodisponibilidad de esteroides sexuales. La mayor interacción de estrógenos y andrógenos sobre tejidos que expresan receptores hormonales puede promover una proliferación celular anormal y la inhibición de apoptosis, incrementando por tanto el riesgo de tumores tales como el de mama y endometrio.

Debida a la escasa prevalencia y la falta de registro y seguimiento común de este síndrome desconocemos la incidencia de tumores, con el consecuente desconocimiento de la posible necesidad de establecer despistaje oncológico sistemático en estos casos.

BIBLIOGRAFÍA

[1] JIANG S, FANG Q, ZHAN F, WAN H, ZHANG R, WANG C ET AL. *Functional characterization of insulin receptor gene mutations contributing to Rabson-Mendenhall syndrome - phenotypic heterogeneity of insulin receptor gene mutations*. Endocr J 2011; 58: 931-40

[2] MAASSEN JA, TOBIAS E, KAYSERILLI H, TUKEL T, YUKSEL-APAK M, D`HAENS E ET AL. *Identification and Functional Assessment of Novel and Known Insulin Receptor Mutations in five patients with syndromes of severe insulin resistance.* J Clin Endocrinol Metab 2003; 88: 4251–7

[3] REGAN FM, WILLIAMS RM, MCDONALD A ET AL. *Treatment with recombinant human IGF-I/rhIGFBP-3 complex improves metabolic control in subjects with severe insulin resistance.* J Clin Endocrinol Metab 2010; 95: 2113-22

[4] SEMPLE RK, SAVAGE DB, COCHRAN EK, GORDEN P, O'RAHILLY S. *Genetic Syndromes of Severe Insulin Resistance.* Endocr Rev 2011, 32: 498–514

[5] ARCIDIACONO B, IIRITANO S, NOCERA A, POSSIDENTE K, NEVOLO MT, VENTURA V ET AL. *Insulin Resistance and Cancer Risk: An Overview of the Pathogenetic Mechanisms.* Exp Diabetes Res 2012; 2012: 1-12

29 MUTACIÓN C252W DE LA GLUCOKINASA NO DESCRITA PREVIAMENTE.

Barcala Espla J
Larrán Escandón L
Mateo Gavira I
Vilchez López FJ
López Tinoco C
Aguilar Diosdado M

UGC de Endocrinología y Nutrición. Hospital Universitario Puerta del Mar. Cádiz.

INTRODUCCIÓN

No es infrecuente que los pacientes con diabetes tipo MODY se cataloguen como diabetes tipo 1 o tipo 2, según fenotipo predominante. En estos casos resulta primordial conocer la historia familiar, ya que se trata de un desorden genético con herencia autosómica dominante. En ocasiones, como ocurre en el caso que presentamos, se trata de una mutación de novo y por tanto sin antecedentes en familiares ascendentes de primer grado, lo cual puede ocasionar una dificultad añadida al diagnóstico. La diabetes tipo MODY por tanto, se trata de una diabetes genética, que se produce por mutación del gen de la glucocinasa (GKC) de la célula beta pancreática, ubicada en el cromosoma 7p. Esta enzima participa en un proceso de fosforilación, cuyo sustrato más relevante es la glucosa. Supone en torno al 70% de todas las Diabetes Monogénicas, conduciendo a una hiperglucemia leve de ayuno, característicamente asintomática y que raramente precisa tratamiento. No suele presentar complicaciones.

CASO CLÍNICO

Se trata de un varón de 21 años derivado para seguimiento de Diabetes Mellitus Tipo. Como antecedentes personales, destaca la presencia de asma bronquial que precisa tratamiento esteroideo tanto local como sistémico de forma intermitente. No tiene antecedentes familiares de diabetes mellitus tipo 1 hace 5 años DM, debutando con hiperglucemia de 300-350 mg/dl asintomática, en relación con tratamiento esteroideo por vía sistémica, por lo que comenzó terapia bolo-basal a dosis de 0.3 UI/kg/día. Cuando llega a nuestra consulta aporta autocontroles sobre 109-126 mg/dl, estando en tratamiento con insulina glargina 0.1 UI/Kg/día, sin insulina prandial. No presentaba complicaciones micro-macrovasculares.

A la exploración, presentaba un peso de 75.5 Kg con IMC: 23.9, sin datos sugerentes de resistencia insulínica y siendo el resto de la exploración anodina. En cuanto a las pruebas complementarias, destaca autoinmunidad negativa (autoanticuerpos GADA, IA2 e ICA negativos). No presentaba HLA de riesgo para Diabetes Mellitus Tipo 1 (DR3-DR4.). Índice HOMA: 2.50 [0 - 3.80].

Se le realizó test de glucagón para poner de manifiesto la reserva pancreática con el siguiente resultado:

TEST DE GLUCAGÓN		
Glucosa basal	Péptido C basal	Insulina basal
116mg/dl	1.58 nm/l	16.7
Glucosa a los 6 min	Péptido C a los 6 min	Insulina a los 6 min
137 mg/dl	5.42 nm/l	7

En resumen, nos encontramos ante un paciente diagnosticado de DMT1, sin antecedentes familiares de diabetes, con reserva pancreática conservada y disminución de los requerimientos insulínicos a pesar de varios años de evolución, con autoanticuerpos negativos y sin HLA de riesgo para DMT1, sin rasgos a la exploración de resistencia insulínica, por lo que en este momento decidimos replantearnos el caso, ya que no presenta características claras de DMT1 ni de DMT2, y planteamos la posibilidad de que se trate de una diabetes genética, aunque no tuviese antecedentes familiares.

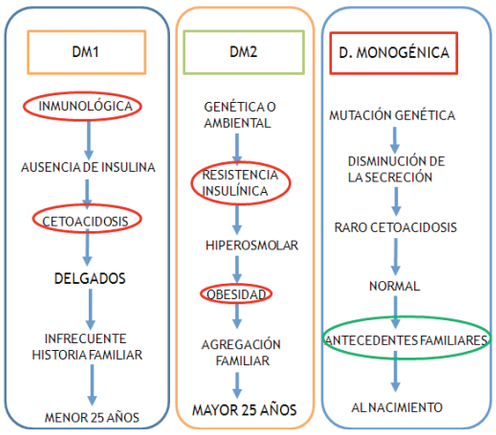

Se realizó un cálculo de riesgo de diabetes tipo Mody, elaborada por el grupo británico de la universidad de Exeter, apoyándose para su creación las guías internacionales de diabetes. A continuación se muestran los resultados obtenidos al introducir los datos:

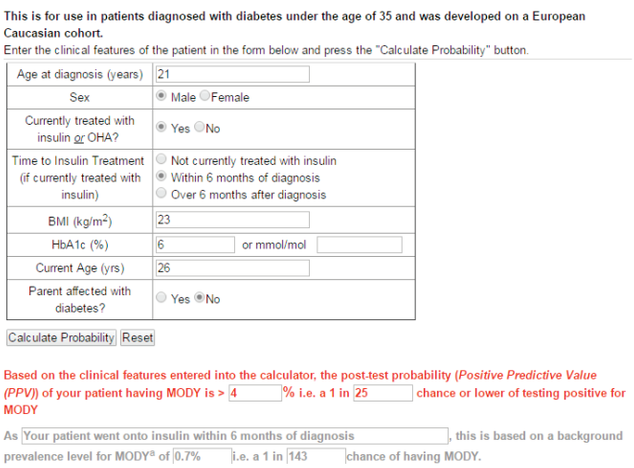

This is for use in patients diagnosed with diabetes under the age of 35 and was developed on a European Caucasian cohort.

Enter the clinical features of the patient in the form below and press the "Calculate Probability" button.

Age at diagnosis (years)	21
Sex	(•) Male ( ) Female
Currently treated with insulin or OHA?	(•) Yes ( ) No
Time to Insulin Treatment (if currently treated with insulin)	( ) Not currently treated with insulin (•) Within 6 months of diagnosis ( ) Over 6 months after diagnosis
BMI (kg/m^2)	23
HbA1c (%)	6 or mmol/mol
Current Age (yrs)	26
Parent affected with diabetes?	( ) Yes (•) No

Calculate Probability | Reset

Based on the clinical features entered into the calculator, the post-test probability (*Positive Predictive Value (PPV)*) of your patient having MODY is > 4 % i.e. a 1 in 25 chance or lower of testing positive for MODY

As Your patient went onto insulin within 6 months of diagnosis, this is based on a background prevalence level for MODY[a] of 0.7% i.e. a 1 in 143 chance of having MODY.

A pesar de la baja probabilidad obtenida en la calculadora de riesgo para diabetes tipo Mody, dada la alta sospecha clínica, decidimos derivar a nuestro paciente a estudio genético para descartar este tipo de diabetes.

Los resultados obtenidos en el estudio genético son los siguientes: la secuenciación del gen GCK detecta uncambio Citosina por Guanina en heterocigosis (C. 756C>G). Mutación P.CYS252TRP en la proteína c252w, no descrita previamente, que confirma la presencia de diabetes monogénica MODY 2. Se trata por tanto de una MUTACIÓN DE NOVO, ya que comprobamos que los progenitores presentaban un metabolismo de los hidratos de carbono dentro de la normalidad. Además, esta mutación no ha sido descrita previamente, aunque sí otras mutaciones descritas en el mismo codón.

Por tanto, se han publicado recientemente artículos que hacen referencia a la mayor prevalencia existente de mutaciones de novo en porcentajes no desdeñables que además ha sido reportado por diferentes autores. En uno de los estudios más recientes de analizaron 922 pacientes con DM, entre los que se detectó una prevalencia de mutaciones de novo del 7.3 % (estudios previos 1-1.5%).

También en este sentido, recientemente se han publicado datos sobre prevalencia de mutaciones de novo en MODY 2. En concreto el grupo de Frechtel describe al evaluar pacientes con fenotipo compatible, independientemente de si presentaban antecedentes familiares o no, hasta un 15 % de mutaciones de novo.

La diabetes MODY tipo 2 es debida a una mutación a nivel de la glucokinasa, presente en la célula beta pancreática.

A continuación vemos en la siguiente imagen distintos patrones secretorios de insulina en función de glucemias plasmáticas en las distintas MODYs. Podemos observar como para alcanzar niveles de insulina similares a los de los controles sanos precisa niveles de glucosa más elevados.

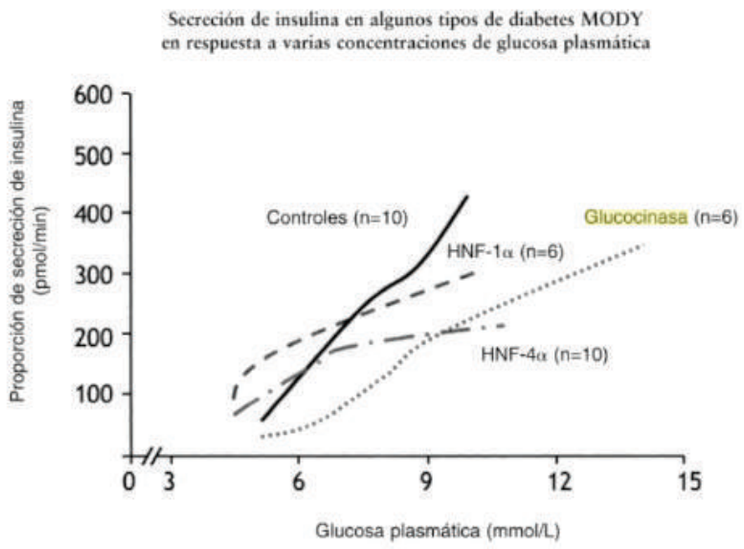

HERENCIA

En cuanto a la posibilidad de transmisión, a pesar de tratarse de una mutación denovo, esta puede transmitirse a la progenie. Además, otra peculiaridad de la mutación a nivel de la GCK es que cuando la transmiten los dos padres afectos, en homocigosis puede traducirse en una Diabetes Neonatal Permanente (DNP).

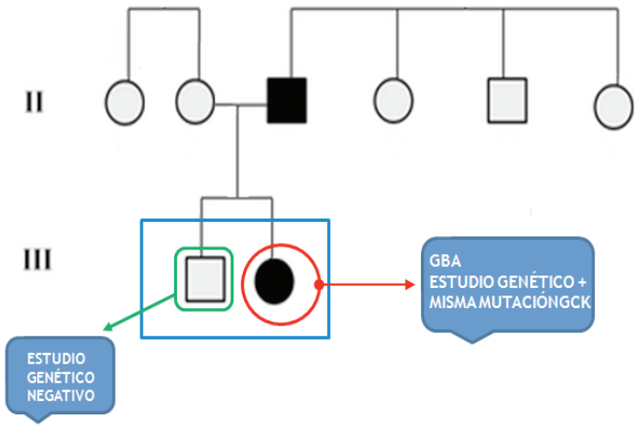

EVOLUCIÓN DEL PACIENTE

Actualmente se encuentra bajo tratamiento dietético, sin precisar tratamiento médico algunos, manteniendo cifras glucémicas discretamente elevadas y con niveles de hemoglobina glicosilada en torno a 6%. Además, su hija evoluciona favorablemente realizando también solo tratamiento dietético.

CONCLUSIÓN Y REFLEXIONES FINALES

Es importante replantear el diagnóstico a pesar de ausencia de antecedentes familiares, sobre todo de cara al diagnóstico de familiares afectos. Es primordial tener en cuenta la posibilidad de consejo genético, sobre todo teniendo en cuenta la posibilidad de DNP en hijos de progenitores doblemente afectos. SIN antecedentes familiares. Debemos destacar que a pesar de no precisar tratamiento generalmente, es crucial el conocimiento de escenarios clínicos o situaciones que predispongan al paciente a estrés, lo que podría llevarle a una descompensación hiperglucémica, como puede ser el uso de corticoides

BIBLIOGRAFÍA

[1] FROGEL ET AL. *Familial hiperglycemia due to mutations in glucokinase.* The New England Journal of Medicin. N°10 (March 1993) p.697-702.

[2] LÓPEZ AP, DE DIOS A, CHIESA I, PEREZ MS, FRECHTEL GD. *Analysis of mutations in the glucokinase gene in people clinically characterized as MODY2 without a family history of diabetes Diabetes Res Clin Pract.* N° 118 (2016 May) p. 38-43.

[3] CASTAÑO L, PEREZ DE NANCLARES G. *Monogenic diabetes during the neonatal period and in the pediatric patientAv Diabetol.* N° 23 (2007) p. 341-349.

[4] VELHO G, BLANCHÉ H, 2, VAXILLAIRE M, C.*BELLANNÉ C, Chantelot, PARDINI V, TIMSIT J, PASSA PH, DESCHAMPS I , ROBERT J, WEBER I, MAROTTA D, PILKIS S †, LINPKIND M, BELLG, FROGUEL PH.* Identification of 14 new glucokinase mutations and description of the clinical profile of 42 MODY-2 families Diabetologia. N° 2 (Feb 1997) p. 217-224.

[5] CAETANO L, ALEXANDER A, MALAQUIAS A, TRARBACH E, QUEIROZ M, NERY M, TELES M. *Hiperglicemia incidental em crianças: duas famílias com MODY 2 identificadas em brasileiros Arq Bras Endocrinol Metab.* N° 8 (Nov 2012) p.519-524.

[6] BOROWIEC M, ANTOSIK K, FENDLER W, DEJA G, JAROSZ-CHOBOPOT P, MYSLIWIEC M, ZMYSLOWSKA A, MALECKI M, SZADKOWSKA A, MLYNARSKIY W. *Novel glucokinase mutations in patients with monogenic diabetes – clinical outline of GCK-MD and potential for founder effect in Slavic population Clin Genet.* N° 81(2012) p. 278–283.

[7] CUESTA A. *Defectos genéticos de la glucocinasa y alteraciones del metabolismo hidrocarbonado.* Endocrinol Nutr N°5 (2004)p.10-15.

[8] STANIK J, DUSATKOVA P, CINEK O, VALENTINOVA L, HUCKOVA M, SKOPKOVA M, DUSATKOVA L, STANIKOVA D, PURA M, KLIMES I, LEBL J, GASPERIKOVA D, PRUHOVA S. *De novo mutations of GCK, HNF and HNF4A may be more frequente in MODY than previously assumed.* Diabetologia N° 57 (Marzo 2014) p. 480-484.

[9] TÉBAR, FRANCISCO J. *Diabetes en la práctica clínica, 2009*

[10] *Manual de Endocrinología y Nutrición SEEN (2015)*

30 UN BUEN IMITADOR DEL CANCER MEDULAR DE TIROIDES

Dueñas Disotuar S
Romero LLuch A
Gallego Casado C
Remón Ruiz P
Cozar Dueñas M
Navarro González E

Unidad de Gestión Clínica de Endocrinología y Nutrición del Hospital Universitario Virgen del Rocío. Sevilla.

INTRODUCCIÓN

Los tumores neuroendocrinos (TNE) son neoplasias bien o moderadamente diferenciadas con una incidencia estimada de 3-5/100.000 personas/año[1]. Pueden desarrollarse virtualmente en cualquier órgano interno, pero principalmente aparecen en los sistemas gastroenteropancreático y aproximadamente el 25% en el sistema broncopulmonar. Según la clasificación de la OMS, los TNEs broncopulmonares se subdividen en carcinoides típicos y atípicos y el parámetro con mayor impacto sobre el comportamiento y el pronóstico es la clasificación histológica y el estadiaje según el sistema TNM. El diagnóstico se establece a través de la anatomía patológica (AP) y la detección mediante inmunohistoquímica de los marcadores neuroendocrinos generales como la cromogranina A y la sinaptofisina[1, 2]. Los marcadores séricos y las técnicas de imagen funcionales son también herramientas importantes a la hora de establecer el diagnóstico. Los carcinoides bronquiales pueden desarrollar metástasis, siendo mayor la probabilidad cuanto menor sea el grado de diferenciación. Habitualmente las metástasis son a los ganglios linfáticos locorregionales y en ocasiones a hígado y hueso, especialmente en el caso de carcinoides atípicos.

Teniendo como base estos antecedentes, presentamos el caso de una paciente con un tumor carcinoide bronquial que desarrolla una metástasis de localización poco habitual, donde la anatomía patológica y la inmunohistoquímica fueron claves para poder llegar al diagnóstico final y en consecuencia a la mejor opción de tratamiento.

CASO CLÍNICO

Se trata de una paciente de 36 años con antecedentes personales de tabaquismo y neumonías de repetición en el *lóbulo inferior derecho (LID).* Por este motivo, en el año 2004, se inició estudio por

Neumología detectándose en radiología simple y en el TAC de Tórax un nódulo pulmonar en el LID de 3 cm (Figura 1).

Figura 1. Nódulo pulmonar en LID

Se confirmó el hallazgo de un tumor broncocéntrico mediante fibrobroncoscopia y, a pesar de ser la biopsia inicial negativa para malignidad (AP: necrosis y tejido de granulación sin células malignas), se decidió intervención por sospecha de malignidad, realizándose bilobectomía y linfadenectomía. La anatomía patológica definitiva de la pieza quirúrgica fue de carcinoide bronquial típico. Tras la cirugía, la paciente continuó sus revisiones en Neumología durante 4 años sin evidencia de enfermedad residual realizándose pruebas de imagen, pero no determinaciones hormonales, aunque hay que destacar que se encontraba completamente asintomática.

En el año 2015, consulta en otro centro hospitalario por notarse un nódulo en cara anterior del cuello. Se realizó punción y aspiración con aguja fina (PAAF) que fue no diagnóstica y posteriormente hemitiroidectomía derecha con AP de carcinoma medular de tiroides (CMT). En ese momento es remitida a nuestro centro para continuar su tratamiento y seguimiento. Se realizaron determinaciones analíticas de calcitonina, Antígeno Carcinoembrionario (CEA) y catecolaminas que resultaron normales y una ecografía cervical que mostraba un lóbulo tiroideo izquierdo aparentemente indemne y ganglios linfáticos en el nivel VI de características radiológicas indeterminadas. Con este estudio prequirúrgico se decidió completar la tiroidectomía con vaciamiento ganglionar central bilateral. La descripción histológica de la pieza quirúrgica en esta ocasión fue: múltiples focos de 1-2 mm intratiroideos de tumor neuroendocrino de bajo grado, ganglios linfáticos libres de neoplasia y en la inmunohistoquímica positividad para cromogranina A, positividad débil para TTF1 y negatividad para calcitonina y tiroglobulina. Dada la incompatibilidad diagnóstica de la AP actual con la previa, se solicitó y revisó nuevamente la muestra de la hemitiroidectomía derecha inicial describiéndose: tiroides con metástasis multifocal de carcinoma neuroendocrino concordante con origen primario pulmonar. Tras la cirugía se determinaron niveles de cromogranina A, que se encontraban en el límite superior de la normalidad. Se realizó un PET con ^{18}FDOPA como estudio de extensión, que fue negativo para malignidad. Actualmente tras completar la tiroidectomía, no tiene evidencia de enfermedad residual y no ha precisado tratamiento médico específico, salvo el tratamiento sustitutivo con levotiroxina.

DISCUSIÓN

Sólo el 1.4% de los tumores de tiroides son metástasis y, aunque suelen ser silentes, su presencia debería hacernos sospechar sobre la posibilidad de diseminación metastásica en otras localizaciones. En este caso en particular, hay que tener en cuenta que las metástasis tiroideas a partir de un TNE broncopulmonar son eventos extremadamente infrecuentes y dado que pueden simular un CMT en las citologías y en la histopatología, es importante conocer cuáles son los elementos diferenciadores de estas dos entidades.

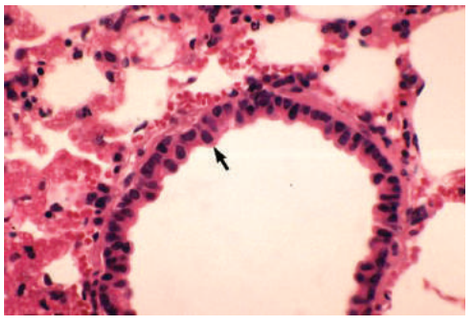

Figura 2. Células de Kulchitsky

Los carcinoides pulmonares son tumores con diferenciación y morfología neuroendocrina que derivan de las células de kulchitsky del epitelio bronquial[3] (Figura 2). Son más comunes en mujeres que en hombres y suelen aparecer entre la 4ª-6ª década de la vida. La mayoría son esporádicos, aunque el 5% de los pacientes con MEN 1 pueden desarrollarlos. Según el grado de diferenciación podemos clasificarlos en *bien diferenciados*, que comprenden los carcinoides típicos (G1) y atípicos (G2), y *poco diferenciados*, que incluyen a los carci-

nomas de células pequeñas y de células grandes (ambos G3)[3]. La diseminación metastásica puede verse en el 15% de los carcinoides típicos, especialmente a ganglios linfáticos mediastínicos, con un tiempo medio de recurrencia de 4 años. Este porcentaje se eleva al 50% en los carcinoides atípicos, los cuales además de metastatizar a ganglios linfáticos locorregionales pueden hacerlo a hígado y huesos, en este caso con un tiempo medio de recurrencia de la enfermedad de 1,8 años.

Las biopsias y citologías no nos permiten distinguir los carcinoides típicos de los atípicos, aunque un mayor número de mitosis (2-10 mitosis por 10 campos de gran aumento) y la presencia de necrosis van a favor de un atípico. Por otro lado, la inmunorreactividad con Ki 67 permite separar los tumores bien diferenciados de los poco diferenciados y por lo tanto predice el pronóstico de la enfermedad y la mayor probabilidad de diseminación metastásica[10].

La inmunohistoquímica representa la herramienta diagnóstica principal a la hora de diferenciar un TNE primario tiroideo, es decir un CMT, de un TNE de origen extratiroideo con metástasis tiroideas, dado que ni la citología ni la anatomía patológica sin inmunohistoquímica nos permitiría distinguir uno de otro. La cromogranina A, la sinaptofisina y la enolasa neuronal específica son positivas tanto en el CMT como en las metástasis de un TNE, mientras que la calcitonina y el CEA suelen ser negativos en las metástasis de otro TNE, pero positivos en el CMT (Figura 3).

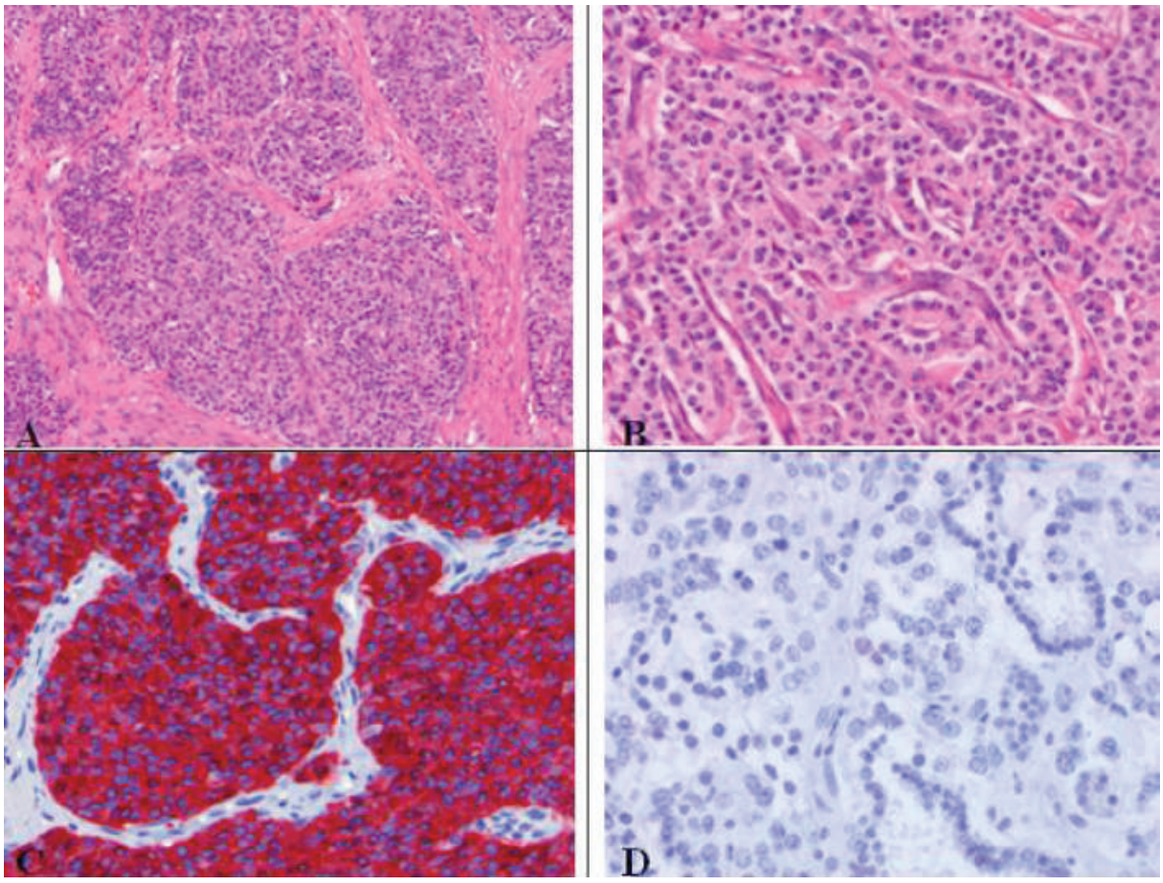

Figura 3. Tinción positiva para Cromogranina A en TNE

En el caso de los carcinoides bronquiales, muy rara vez la hipersecreción hormonal delata al tumor y siempre se deberán solicitar tanto pre como post-cirugía los marcadores séricos de los TNE (Cromogranina A, enolasa neuronal específica, 5-HIAA, etc). Cuando existe hipersecreción hormonal pueden desarrollarse diferentes síndromes dependiendo de la hormona o el péptido secretado, entre estos podríamos señalar: el Sd. Carcinoide (serotonina), Sd. de Cushing (ACTH), acromegalia (IGF-1, GHRH) y el SIADH.

En cuanto al diagnóstico por imagen, tango los estudios morfológicos convencionales (TAC, RMN) como las técnicas de medicina nuclear (Octreoscan, PET/TC con ^{18}F-FDG, ^{18}F-FDOPA o ^{68}Ga-DOTA-TATE) tienen un papel importante. Como ventaja, los estudios funcionales nos ofrecen una imagen de cuerpo entero y permiten realizar así un estadiaje tumoral. El *Octreoscan* es útil para identificar tumores de bajo grado bien diferenciados y nos ayuda a seleccionar qué tumores serán potencialmente respondedores al tratamiento adyuvante con análogos de somatostatina. El *PET/TC con ^{18}F-FDOPA* es más sensible que el octreoscan para tumores bien diferenciados, si bien no está disponible en todos los centros. El *PET/TC con ^{18}F-FDG* es una prueba que confiere valor pronóstico, puesto que aquellas lesiones positivas en ella, son tumores con mayor tasa metabólica y por tanto peor diferenciados y con mayor número de mitosis. El *PET/TC con ^{68}Ga-DOTA-TATE*, está irrumpiendo como una de las técnicas más sensibles para el estudio de los TNE y ayuda además a identificar tumores que pudieran ser tratados con péptidos marcados con radionúclidos (Ytrio ,^{90}Y; Lutecio, ^{177}Lu; etc), sin embargo, su disponibilidad aún es muy escasa[4].

El tratamiento principal consiste en la cirugía (lobectomía o sleeve pulmonar). El tratamiento médico tiene un carácter adyuvante y sus objetivos son controlar los síntomas relacionados con la producción hormonal (presentes en el 30% de los casos) y estabilizar o disminuir la masa tumoral en algunos casos. Después de la cirugía, el seguimiento se realizará con determinación de Cromogranina A, 5-HIAA y pruebas de imagen (TAC, RM) a los 3, 6 meses y posteriormente de forma anual, en ausencia de recidiva. El octreoscan se realizará en caso de sospecha clínica/analítica de recaída y radiología no concluyente[3].

Finalmente, mencionar que actualmente se han reportado 10 casos de metástasis tiroideas de TNEs bronquiales, de los cuales 4 eran carcinoides típicos, 4 carcinoides atípicos, 1 carcinoma de células pequeñas y uno de células grandes. Todas las pacientes eran mujeres, con niveles de calcitonina normales. En uno de los casos descritos, al igual que en el que hemos presentado, la anatomía patológica describía un cáncer medular de tiroides, siendo todas las muestras negativas para tinción con calcitonina. Se ha publicado un caso con producción ectópica de ACTH que tenía afectación metastásica tiroidea, ganglionar múltiple y ósea, precisando tratamiento con octreótide LAR[5,6,7,8,9].

CONCLUSIONES

Las metástasis tiroideas a partir de un TNE son eventos muy infrecuentes y deben hacernos sospechar sobre la presencia de metástasis en otras localizaciones.

Habitualmente los tumores carcinoides no suelen tener producción hormonal y el diagnóstico es histopatológico, con una evolución relativamente indolente.

Dado que las metástasis tiroideas de un TNE pulmonar pueden simular un CMT es importante diferenciar adecuadamente estas entidades mediante la inmunohistoquímica, ya que el pronóstico y el tratamiento es muy diferente.

La sensibilidad de los estudios de imagen funcionales estará condicionada por el grado de diferenciación del tumor, su funcionalidad, la presencia de procesos inflamatorios concomitantes y los hallazgos en exploraciones más habituales como TC o RNM.

Teniendo en cuenta la diseminación metastásica en este caso y lo poco común que suele ser este hecho en los carcinoides típicos, habría que plantearse la posibilidad de que podría haberse tratado de un carcinoide atípico inicial.

BIBLIOGRAFÍA:

[1] HÖRSCH D, SCHMID KW, ANLAUF M, ET AL. *Neuroendocrine tumors of the bronchopulmonary system (typical and atypical carcinoid tumors): current strategies in diagnosis and treatment.* Conclusions of an expert meeting February 2011 in Weimar, Germany. See comment in PubMed Commons belowOncol Res Treat. 2014;37(5):266-76. doi: 10.1159/000362430. Epub 2014 Apr 14.

[2] CAPLIN ME, BAUDIN E, FEROLLA P, ENETS CONSENSUS CONFERENCE PARTICIPANTS, ET AL. *Pulmonary neuroendocrine (carcinoid) tumors: European Neuroendocrine Tumor Society expert consensus and recommendations for best practice for typical and atypical pulmonary carcinoids.* Ann Oncol. 2015 Aug;26(8):1604-20. doi: 10.1093/annonc/mdv041. Epub 2015 Feb 2.

[3] FISSELER-ECKHOFF A, DEMES M. *Neuroendocrine Tumors of the Lung.* Cancers 2012, 4(3), 777-798; doi:10.3390/cancers4030777

[4] RUFINI V, CALCAGNI ML, BAUM RP. *Imaging of neuroendocrine tumors Semin Nucl Med.* 2006 Jul;36(3):228-47.

[5] SIVRIKOZ E, OZBEY NC, KAYA B, ET AL. *Neuroendocrine tumors presenting with thyroid gland metastasis: a case series.* J Med Case Rep. 2012 Feb 27;6:73. doi: 10.1186/1752-1947-6-73.

[6] LA ROSA S1, IMPERATORI A, GIOVANELLA L, GARANCINI S, CAPELLA C. *Thyroid metastases from typical carcinoid of the lung differentiating between medullary thyroid carcinoma and neuroendocrine tumor metastasis to the thyroid.* Thyroid. 2009 May;19(5):521-6. doi: 10.1089/thy.2008.0424.

[7] FILOSSO PL1, ARSLANIAN A, PALESTINI N, ET AL. *Thyroid metastasis after resection of atypical bronchial carcinoid.* J Thorac Cardiovasc Surg. 2004 Jun;127(6):1840-3.

[8] MATIAS-GUIU X1, LAGUETTE J, PURAS-GIL AM, ROSAI J. *Metastatic neuroendocrine tumors to the thyroid gland mimicking medullary carcinoma: a pathologic and immunohistochemical study of six cases.* Am J Surg Pathol. 1997 Jul;21(7):754-62.

[9] KORAITIM M, SPEDDING AV, BRADLEY K, ET AL. *Widespread metachronous carcinoid tumour metastases to the head and neck: a unique presentation.* Br J Oral Maxillofac Surg. 2016 Feb 3. pii: S0266-4356(16)00023-1. doi: 10.1016/j.bjoms.2016.01.021.

[10] GUÍA PRÁCTICA DE DIAGNÓSTICO, TRATAMIENTO Y SEGUIMIENTO DE TUMORES NEUROENDOCRINOS. *Marzo de 2013.* SEOM, SEEN, Grupo Español de TNE, SeAP-IAP. EDITA: EdikaMed.

Casos

31-41

31 HIPOPARATIROIDISMO Y MALABSORCIÓN, ¿COINCIDENCIA Ó CAPRICHO INMUNOLÓGICO?

Moreno Martínez M
De Damas Medina M
Serrano Quero M
Álvarez O'Dogerthy A
Tenorio Jiménez C
Gutiérrez Alcántara C
Moreno Carazo A.

Complejo Hospitalario de Jaén.

CASO CLÍNICO

Mujer con hipoparatiroidismo primario idiopático diagnosticado a los 4 años de edad, controlado de forma ambulatoria con tratamiento oral. La paciente no tenía características del Síndrome de Di George, y el estudio genético del cromosoma 22 fue negativo.

Se deriva a Consultas Externas Endocrinología en 1999, cuando la paciente tenía 7 años de edad para seguimiento clínico. En ese momento ya tenía complicaciones crónicas de la hipocalcemia como la calcificación de los ganglios basales, además de nefrocalcinosis. Estaba en tratamiento con carbonato cálcico (1250 mg / 8 horas) y calcitriol (0,25 mcg / 24 horas).

Desde 2009, había presentado múltiples episodios de hipocalcemia moderada con clínica de parestesias y tetania, resistente al tratamiento con calcio y vitamina D. Había tenido hasta 7 ingresos hospitalarios por hipocalcemia sintomática en un periodo de 3 años. La paciente negaba el abandono de la medicación y tampoco existían en ese momento clínica de malabsorción. Sin embargo, a finales de 2011, a los 20 años de edad, comienzan a aparecer las primeras alteraciones en el hábito intestinal (episodios de diarreas diurnas alternados con otros de estreñimiento), y tras un ingreso por hipocalcemia severa (calcio 5,9 mg/dl), se empieza a sospechar malabsorción intestinal, por lo que solicita al Servicio de Digestivo valoración de la paciente, realizando el siguiente estudio:

- Ecografía y TAC abdominal: normales.
- Coprocultivo: flora saprofita. Discret os datos indirectos de malabsorción con gránulos de almidón y gotas de grasa.
- Ausencia de parásitos en heces.

- Colonoscopia sin hallazgos reseñables.
- Biopsia duodenal: atrofia vellositaria inespecífica.
- Estudio intestino delgado con cápsula endoscópica: normal.
- Marcadores de celiaquía negativos.

No se encontró ninguna causa evidente, sólo una atrofia inespecífica vellositaria, pero sin poder descartar una enfermedad inflamatoria intestinal. Paralelamente, precisó aumentar progresivamente las dosis de carbonato cálcico (15000 mg/día) y calcitriol (2 mcg/día), así como añadir magnesio (145 mg/día) e hidroclorotiazida (25 mg/día), para lograr mantener calcemias en torno a 7,9-8 mg/dl.

Tras el alta hospitalaria, a principios de 2012, se produce un descenso progresivo de la calcemia, a pesar de dosis máximas de calcio elemental, calcitriol, magnesio e hidroclorotiazida, por lo que se decide iniciar tratamiento subcutáneo con Teriparatida® (rh-PTH 1-84) "off label" como tratamiento adyuvante. Esto consigue mantener adecuados niveles de calcemia, pero clinicamente, cada vez se hacen más manifiestas las alteraciones digestivas: dolor abdominal diurno y nocturno, aumento de deposiciones (2-5/ diarias) de consistencia blanda ó líquida y distensión abdominal. También se añadía un estancamiento ponderal con una importante desnutrición calórica (peso 36 kg, talla 153 cm, IMC 15,37 kg/m²), ferropenia y un déficit severo de magnesio (<1 mg/dl) con escasa respuesta a la suplementación oral, requiriendo tratamiento intravenoso.

Ante la persistencia de datos malabsortivos, la paciente vuelve a ser reevaluada por el Servicio de Digestivo. Se repite la biopsia duodenal, con el mismo hallazgo de atrofia vellositaria duodenal, y los marcadores de celiaquía seguían siendo negativos. Se cataloga como un síndrome malabsortivo no filiado de posible causa autoinmune, y se recomienda una dieta sin gluten ni lactosa.

Posteriormente, la paciente sufre dos episodios de litiasis renal (cálculos de 13 y 18 mm) que requieren litotricia, y otro episodio de colelitiasis.

En 2013, cuando la paciente tiene 22 años, desarrolla una amenorrea secundaria sin causa aparente, por lo que se completa el estudio:

- Ecografía ginecológica: útero y ovarios normales.
- Estudio hormonal: hipogonadismo hipergonadotrópico (FSH 206 UI/l, LH 97 UI/l, estrógenos 11 pg/mL), prolactina normal y test de gestágenos negativo.

Se trataba de un fallo ovárico precoz y se inició tratamiento hormonal sustitutivo con Progyluton® (estradiol, norgestrel) en ciclos de 21 días.

Ante la sospecha de que el fallo ovárico fuese origen autoinmune, al igual que el hipoparatiroidismo y la malabsorción, se solicitó un estudio genético de la paciente para descartar un síndrome pluriglandular autoinmune. Finalmente, se detecta mutación en el gen AIRE (*AutoInmune REgulator*) y se diagnosticó a la paciente de Síndrome Pluriglandular Autoinmune tipo 1 ó APECED (*Autoinmune Poly-Endocrinopathy Candidiasis Ectodermic Dystrophy*) a los 22 años de edad.

Posteriormente, se completó el estudio endocrinológico, con el único hallazgo de anticuerpos anti-21 hidroxilasa, pero sin clínica de insuficiencia adrenal y con ACTH y cortisol siempre normales. Este diagnóstico hizo sospechar que la causa de la malabsorción fuese autoinmune y se inició tratamiento con corticoides en los brotes. En el estudio de autoinmunidad, se detectaron unos anticuerpos ANA positivos, así como anticuerpos anti-nucleares de patrón moteado positivos, por lo que fue estudiada por el Servicio de Reumatología, descartando conectivopatía.

DISCUSIÓN

El Síndrome Pluriglandular Autoinmune (SPA) tipo 1 es muy poco frecuente, siendo su incidencia inferior a 1:100000 habitantes / año. Puede aparecer de forma aislada ó en forma familiar con herencia autosómica recesiva. El gen responsable de este síndrome, es el gen AIRE, que se encuentra en el brazo largo del cromosoma 21 (21q22.3). Es un gen supresor autoinmune que incrementa la expresión de antígenos periféricos en el timo, induciendo la tolerancia inmunológica a nivel central. En nuestra paciente se demostró la mutación en homocigosis de Pr257x.

Los criterios clínicos mayores definitorios de este síndrome, presentes en el 60% de los pacientes, son: candidiasis mucocutánea crónica, el hipoparatiroidismo y la insuficiencia suprarrenal, requiriéndose, al menos, dos criterios de esta triada clásica.

Se suele diagnosticar en la infancia, ya que la primera manifestación aparece entre los 3-5 años de edad, y los tres componentes del síndrome aparecen antes de los 20 años, aunque es posible que el síndrome no se manifieste clínicamente hasta la edad adulta, como sucedió con la paciente del caso clínico. Es característico que los componentes de la triada clásica aparezcan siguiendo un orden cronológico preciso: primero candiadisis, luego hipoparatiroidismo y finalmente, la insuficiencia suprarrenal.

Respecto a las características clínicas mayores de este síndrome, mencionar que:

1. Candidiasis muco-cutánea: es la primera manifestación del síndrome, y suele hacerlo antes de los 5 años de edad. Afecta a uñas, piel, lengua y mucosas (anal, bucal, vaginal), y en algunos casos se extiende al esófago. Se debe a una deficiencia selectiva de las células T con *Candida Albicans*, pero manteniendo una respuesta humoral normal de los linfocitos B, evitando así el desarrollo de una candidiasis sistémica. Nuestra paciente no ha llegado a desarrollar esta patología.

2. Hipoparatiroidismo: es la primera manifestación endocrinológica de este síndrome, que suele debutar antes de los 15 años, tal y como sucedió con nuestra paciente. Se caracteriza clínicamente por parestesias, hiperexcitabilidad neuromuscular, hipotensión y esteatorrea con malabsorción; y analíticamente por hipocalcemia, hiperfosforemia y niveles bajos de PTH. Se han descrito anticuerpos responsables de esta patología (no se solicitaron en nuestro caso):
   - NALP5: autoantígeno específico que se expresa en las paratiroides en los casos de hipoparatiroidismo asociado a SPA tipo 1.
   - CARS: anticuerpos contra la porción extracelular del sensor del calcio, presentes en el 85% de los pacientes.
   En cuanto al manejo de la hipocalcemia, debe realizarse con suplementos de calcio y calcitriol. La Guía Europea del Hipoparatiroidismo crónico en adultos sólo recomienda el uso de PTH biosintética en los casos de hipocalcemia resistentes al uso de calcio y vitamina D, y siempre que el beneficio sea potencialmente superior a los riesgos.

3. Insuficiencia suprarrenal: puede aparecer desde los 6 meses hasta los 40 años de edad. Clinicamente se manifiesta por una mezcla de déficit de glucocorticoides, mineralcorticoides y andrógenos (astenia, síntomas digestivos, hiperpigmentación cutánea …); y analíticamente hiponatremia, hiperpotasemia, acidosis metabólica e hipoglucemia. El 86% de los pacientes tiene anticuerpos contra la corteza suprarrenal, siendo el antígeno principal de la corteza la enzima 21-hidroxilasa. Nuestra paciente tiene dichos anticuerpos positivos, pero aún no ha desarrollado la insuficiencia suprarrenal. Hay estudios que demuestran que el desarrollo de esta enfermedad en los portadores de anticuerpos anti-21-hidroxilada se produce en el plazo de 3 años.

Existen otras características clínicas menores en el SPA tipo 1, ya que estos pacientes pueden desarrollar otras enfermedades autoinmunes endocrinas y no endocrinas, y se resumen a continuación:

1. Endocrinopatías:
   - Hipogonadismo hipergonatrópico: más frecuente en las mujeres (ooforitis autoinmune), y debuta como amenorrea secundaria. El 80% tienen anticuerpos contra las células productoras de esteroides, siendo los principales los que reconocen a la enzima 17-α-hidroxilasa (no realizados en nuestra paciente).
   - Enfermedad tiroidea autoinmune: frecuentemente hipotiroidismo, siendo una manifestación tardía con anticuerpos antiperoxidasa y antitiroglobulina positivos. Dichos anticuerpos eran negativos en nuestra paciente.
   - Diabetes mellitus tipo 1: es poco frecuente. Los anticuerpos anti-GAD eran negativos en nuestra paciente.
   - Hipofisitis autoinmune: poco habitual.
2. Enfermedades autoinmunes gastrointestinales: pueden aparecer gastritis crónica atrófica, anemia perniciosa, celiaquía ó hepatitis autoinmune. En algunos pacientes existe un cuadro de malabsorción, posiblemente autoinmune, con anticuerpos antitriptóno. Son muy específicos del SPA tipo1 los anticuerpos contra el citocromo P450 1A2 y contra la descarboxilasa de L-aminoácidos aromáticos, sin embargo no se solicitaron en nuestro caso.
3. Enfermedades autoinmunes cutáneas: vitíligo, alopecia areata, eupciones macupapulosas.
4. Distrofia ectodérmica: distrofia ungueal, defectos en formación de esmalte dental ó alteración en implante de dientes.
5. Enfermedad ocular: queratoconjuntivitis de aparición precoz,y puede ser el primer síntoma del SPA tipo 1 en el 10-40% de los casos.
6. Asplenia
7. Neoplasias malignas: carcinoma de mucosa oral, lengua, esófago y estómago.
8. Muerte súbita: probablemente debida a crisis adrenales no tratadas, hipocalcemia severa ó sepsis.

Se ha presentado este caso clínico, por la infrecuencia del Síndrome Pluriglandular Autoinmune tipo 1, por su presentación atípica, ya que de la triada clásica sólo contábamos con la hipocalcemia, y fue la confluencia del resto de patologías autoinmunes (malabsorción, fallo ovárico precoz…) las que nos hicieron pensar en ella, más aún cuando la paciente fue diagnosticada a la edad de 20 años.

BIBLIOGRAFÍA:

[1] SASTRE M. *Síndromes Pluriglandulares Autoinmunes.* Manual de Endocrinología y Nutrición. SEEN. 2015.

[2] BOLLERSLEV J, REJNMARK L, MARCOCCI C, SHOBACK D, SITGES-SERRA A, BIESEN W ET AL. *European Society of Endocrinology Clinical Guideline: Treatment of chronic hypoparathyroidism in aduls.* European Society of Endocrinology. 2015.

[3] MARTÍNEZ M, GONZÁLEZ I, ÁLVAREZ R, DELGADO E, GRACIA R. *Mutación del gen AIRE en el síndrome poliglandular autoinmune tipo 1.* An Pediatr. Barcelona. 2006;64(6):583-7.

32 EFICACIA DEL RITUXIMAB EN EL TRATAMIENTO DE UNA PACIENTE CON RESISTENCIA A LA INSULINA TIPO B

Herrera Montes I
Quesada Charneco M
Torres Vela E

Servicio de Endocrinología. Complejo Hospitalario Universitario de Granada.

RESUMEN

El síndrome de resistencia a la insulina tipo B es una entidad infrecuente producida por anticuerpos policlonales frente al receptor de la insulina, que cursa con diabetes mellitus de control complicado debido a las altas necesidades de insulina, y a la alternancia de hiperglucemias con hipoglucemias que producen situaciones con alto riesgo vital.

Presentamos a una paciente con diabetes mellitus tipo 1 de inicio a los 42 años de edad, con altas necesidades de insulina, dinámica de hiperglucemias alternando con hipoglucemias, y positividad para anticuerpos anti-receptor de insulina, en la que, tras múltiples ensayos terapéuticos, el empleo de rituximab en infusión intravenosa ha permitido controlar favorablemente la enfermedad.

Concluimos que estas modalidades de tratamiento pueden ser efectivas para el manejo de cuadros clínicos con elevada resistencia a la insulina refractaria grave de causa inmunológica.

INTRODUCCIÓN

El síndrome de resistencia a la insulina tipo B es una entidad autoinmune muy poco frecuente que se produce por la generación de anticuerpos policlonales dirigidos frente a epítopos específicos del receptor de la insulina, el cual no está dañado. Afecta con mayor frecuencia a mujeres de entre 30 y 50 años de edad, y tiene una elevada mortalidad. Su prevalencia exacta es desconocida, al no existir estudios poblacionales que hayan estudiado esta enfermedad[1].

Estos anticuerpos dirigidos frente al receptor de la insulina tienen un efecto insulinomimético, lo cual produce un efecto hipoglucemiante, pero al aumentar el título de anticuerpos acaba produciéndose un incremento en la degradación del receptor de la insulina, lo que ocasiona resistencia a la insulina[1].

Los hallazgos clínicos más característicos y frecuentes del síndrome son *acantosis nigricans*, ovario poliquístico e hiperandrogenismo, aunque no son patognomónicos del mismo[1].

En cuanto a los hallazgos sistémicos, la mayor parte de los pacientes desarrollan el síndrome en el seno de una enfermedad autoinmune, siendo la más frecuente de ellas el lupus eritematoso sistémico[1].

Los hallazgos metabólicos más frecuentes son hiperglucemia e hipoglucemia, lo que constituye la principal causa de fallecimiento de los pacientes. Ambas situaciones no son excluyentes y se puede pasar bruscamente de una fase de hiperglucemia a una de hipoglucemia, lo cual se considera un signo de mal pronóstico[1].

En lo que se refiere al tratamiento, se requieren altas dosis de insulina para el tratamiento de la hiperglucemia con resistencia a la insulina, y se han empleado glucocorticoides y otros tratamientos inmunosupresores e inmunomoduladores, y ciclos de plasmaféresis, con eficacia variable[1,2].

Hasta en un tercio de los pacientes la enfermedad puede remitir espontáneamente, y se considera que la mayor parte de las terapias inmunosupresoras no influyen en el inicio de la remisión de la enfermedad, por lo que sólo se toma en consideración su empleo en pacientes en los que el síndrome no remite espontáneamente en un plazo considerable de tiempo[1].

CASO CLÍNICO

Presentamos a una mujer de 45 años de edad, remitida a nuestro servicio por presentar diabetes mellitus tipo 1 de tres años de evolución con mal control metabólico e ingresos múltiples por descompensación hiperglucémica y cetoacidosis diabética, que además presentaba necesidades muy elevadas de insulina e hipoglucemias graves. En esta paciente se consideró el inicio de tratamiento con infusión subcutánea de insulina (ISCI).

La paciente había debutado en 2004 a los 42 años de edad con glucemias muy elevadas y síntomas cardinales de diabetes mellitus, y se inició tratamiento con insulina desde su diagnóstico.

En la exploración destacaba discreto sobrepeso con IMC de 26,1 kg/m^2. Nódulo en lóbulo tiroideo derecho de dos centímetros de diámetro que al examen histológico de la muestra de punción no presentaba signos de malignidad. La paciente no presentaba estigmas de síndrome de Cushing, signos de hiperandrogenismo ni *acantosis nigricans*.

La paciente tenía antecedentes personales de esterilidad, con dos abortos en el primer trimestre, hipotiroidismo primario, hipercolesterolemia, síndrome ansioso-depresivo, posible crioglobulinemia en estudio, así como poliartralgias de etiología no filiada. Estaba en estudio de posible enfermedad autoinmune por parte de la Unidad de Enfermedades Sistémicas, sin haberse podido constatar elevación de títulos de autoanticuerpos. Estaba en tratamiento habitual con rosuvastatina, ezetimibe, esomeprazol, paroxetina, bromazepam, acenocumarol, levotiroxina, manidipino, torasemida, irbesartan y tapentadol.

Respecto a sus antecedentes familiares destacaban diabetes mellitus tipo 1 en su padre, que falleció a los 43 años de edad. La madre, de 80 años de edad, presentaba diabetes mellitus tipo 2 e hipertensión arterial. Una de sus hermanas había sufrido un ictus isquémico a los 36 años de edad, del que se había recuperado completamente sin secuelas.

Desde el inicio de la enfermedad la paciente había precisado dosis elevadas de insulina, presentando en todo momento mal control metabólico con cifras de HbA1c séricas elevadas. Se había intentado controlar la enfermedad utilizando distintas pautas y tipos de insulina y análogos de insulina,

incluyendo insulina inhalada, así como otros fármacos antidiabéticos (metformina y análogos de GLP-1), a pesar de lo cual no se había logrado el control de la enfermedad.

Desde el inicio del tratamiento con infusión subcutánea de insulina con bomba, se demostró una importante dificultad para el control metabólico de la enfermedad, con cifras de HbA1c entre 10 y 14%. La paciente presentaba numerosos episodios de hipoglucemia grave, e ingresos por descompensación aguda con alternancia de hiperglucemias e hipoglucemias, e ingresos por cetoacidosis diabética.

Se realizaron estudios para descartar otras causas de diabetes secundaria y resistencia a la insulina, como estudios de hormonas contrarreguladoras, determinaciones de ACTH, cortisol, cortisol libre urinario, test de supresión con Dexametasona, y estudios del eje GH-IGF1, que presentaron resultados normales. Las determinaciones de metanefrinas y catecolaminas en orina de 24 horas no arrojaron resultados patológicos. Los estudios de imagen realizados con objeto de detectar tumoraciones abdominales, como el TAC abdominal, no aportaron imágenes patológicas, y en la ecografía abdominal realizada no se observaron imágenes de ovario poliquístico.

La paciente fue ingresada para administración de insulina intravenosa con objeto de determinar las necesidades reales de insulina, y para evaluar la poco frecuente posibilidad de que la paciente presentara resistencia a la insulina por vía subcutánea pero no por vía intravenosa (síndrome de resistencia a la insulina subcutánea). Estos estudios no presentaron resultados positivos, pues la paciente presentaba necesidades elevadas de insulina tanto por vía intravenosa como por vía subcutánea.

Los estudios de autoinmunidad pancreática mostraron positividad para anticuerpos anti-GAD (anti decarboxilasa del ácido glutámico), anti-insulina y anti-receptor de insulina a títulos elevados, por lo que se concluyó que el cuadro que presentaba la paciente era compatible con un síndrome de resistencia a insulina tipo B.

Después de obtener los resultados inmunológicos, siguiendo las indicaciones de la Unidad de Enfermedades Sistémicas de nuestro centro, se inició tratamiento con prednisona a 60 mg/día, con pauta posterior de glucocorticoides a dosis descendentes, a lo que se asoció azatioprina a dosis de 75 mg/día. Durante la administración de este tratamiento aumentaron las necesidades de insulina y no se obtuvo respuesta terapéutica eficaz, por lo que se decidió abandonar el tratamiento.

En febrero de 2010 se realizaron seis sesiones de plasmaféresis en días alternos, tras las cuales se logró mejoría clínica subjetiva y buena respuesta temporal en cuanto al control metabólico, alcanzándose cifras de HbA1c de hasta 7,5%. Al cese de la tanda de seis sesiones de plasmaféresis la paciente presentó un cuadro séptico por infección del catéter yugular que se había utilizado para realizarlas por un estafilococo coagulasa negativo, por lo que se retiró el catéter. Una semana después la paciente fue ingresada en el Servicio de Neumología por un tromboembolismo pulmonar agudo, lo que obligó a iniciar tratamiento anticoagulante con acenocumarol. El intento posterior de nuevos accesos vasculares, incluso la realización de accesos vasculares atípicos, no fue posible, debido a obstrucción trombótica vascular repetida de cada uno de los accesos vasculares, por lo que se abandonaron nuevos intentos de iniciar sesiones de plasmaféresis. Se realizaron estudios de coagulación destinados a diagnosticar un posible cuadro de hipercoagulabilidad, cuyos resultados fueron normales.

En enero de 2015, en consulta con la Unidad de Enfermedades Sistémicas de nuestro hospital, y tras revisión de los casos de la literatura[3], se administran dos ciclos de Rituximab *fuera de ficha*[4] a dosis de 1000 mg en 500 ml de suero fisiológico, la dosis empleada en la artritis reumatoide. Se administró premedicación con paracetamol, metilprednisolona, dexclorfeniramina y metoclopramida. Duran-

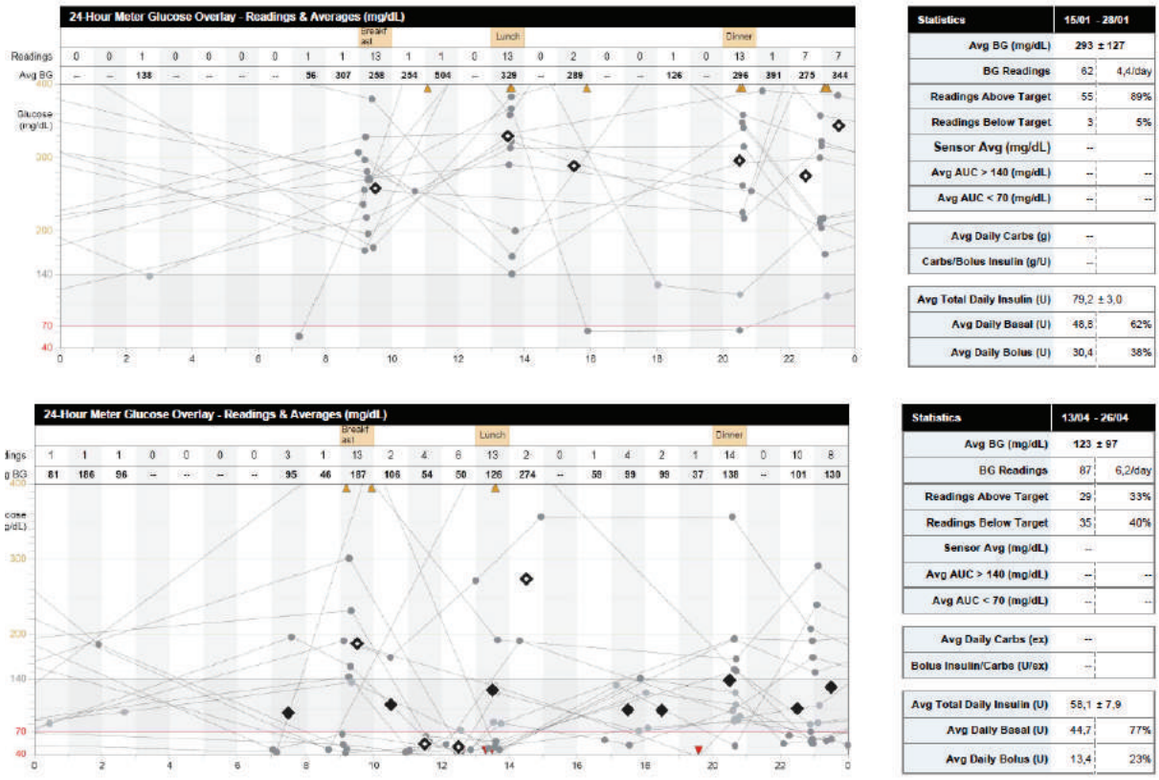

Fig.1. Descargas de las determinaciones de glucemia antes (arriba), y después de las sesiones de plasmaféresis (abajo). Se observan las diferencias en los valores de glucemia basal y las necesidades de insulina. En el cuadro superior, casi todos los valores están muy por encima de los valores de objetivo glucémico (área sombreada, de valores entre 70 y 140 mg/dl). Los valores del cuadro la inferior están claramente más cercanos a objetivos, y muchos de ellos incluidos en el área de objetivos glucémicos.

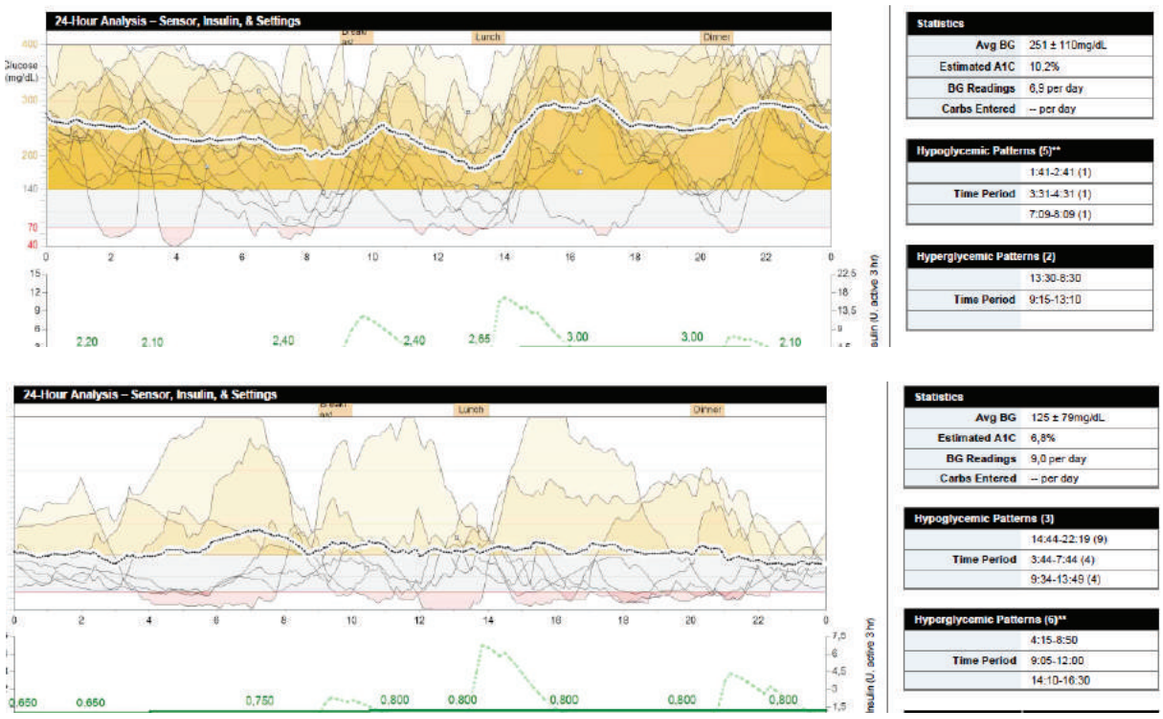

Figura 2. Representación gráfica de las descargas de glucemia capilar antes (arriba) y después (debajo) de la administración de rituximab. Las cifras expresadas en los recuadros situados a la derecha demuestran la diferencia en las cifras de glucemia basal y HbA1c capilar estimada. El trazo grueso representa la media de los valores de las determinaciones glucémicas, que muestra en el cuadro inferior que las determinaciones de glucemia capilar presentan menos fluctuaciones, y valores más cercanos a objetivos.

te la administración de los ciclos la paciente presentó algunos efectos adversos leves, como cefalea holocraneal, náuseas y cuadro pseudogripal, pero no presentó efectos adversos graves.

Tras la administración de los ciclos de rituximab la paciente presentó mejoría del control metabólico, con descenso de las cifras de HbA1c, mayor estabilidad glucémica, y descenso de la frecuencia de episodios de hipoglucemia grave.

Durante 9 meses la paciente permanece estable, pero a los diez meses del último ciclo de rituximab presenta mayor inestabilidad glucémica, con mayor tendencia a las hipoglucemias (tres hipoglucemias graves en los últimos 2 meses), así como empeoramiento del control metabólico (HbA1c de 8% tras una previa de 6,8%), por lo que se repite tratamiento con rituximab en dos sesiones realizadas en noviembre de 2015 y enero de 2016.

Desde entonces la paciente ha permanecido asintomática, con buen control metabólico de su diabetes mediante tratamiento con infusión subcutánea de insulina.

DISCUSIÓN

Nos encontramos ante una paciente con diagnóstico de presunción de síndrome de resistencia a la insulina tipo B, sin hallazgos clínicos característicos de *acantosis nigricans* ni hiperandrogenismo, pero con altas necesidades de insulina y dinámica de hiperglucemias alternando con hipoglucemias con riesgo para su vida.

En esta paciente no se ha diagnosticado hasta el momento una enfermedad autoinmune de base, pero debido a la edad de la paciente y el cortejo sintomático acompañante se decidió tramitar al Servicio de Farmacia el uso de rituximab *fuera de ficha*, a las dosis empleadas en la artritis reumatoide[4].

En otros casos publicados de síndrome de resistencia a la insulina tipo BSRI se han utilizado otros fármacos con acción inmunológica *fuera de ficha*, como el ácido micofenólico, prednisolona, metilprednisolona, azatioprina, ciclofosfamida, metotrexate, o ciclosporina A[2,3,5].

El rituximab también se ha utilizado *fuera de ficha* en otros síndromes de resistencia a la insulina de etiología autoinmune, como el síndrome autoinmune de insulina (síndrome de Hirata), con buenos resultados[6,7].

A la paciente se le habían administrado distintas pautas de tratamiento conocidas en el síndrome de resistencia a la insulina tipo B y ensayadas previamente en otros casos, aunque sólo se ha logrado mejoría clínica y metabólica, con descenso de las necesidades de insulina y de los valores de HbA1c, mediante el tratamiento con sesiones de plasmaféresis, que no pudieron mantenerse debido a distintos accidentes trombóticos, y con rituximab.

Aunque las tentativas del uso de inmunoterapia para la prevención y reversión de la diabetes tipo 1 mediante ciclosporina, prednisona, azatioprina, micofenolato y otros agentes inmunomoduladores no han aportado hasta ahora resultados positivos, sí se puede concluir que algunos de estos agentes, como el rituximab, pueden tener utilidad como coadyuvantes en determinados tipos de diabetes mellitus de difícil control debido a causas inmunológicas, como es el caso del síndrome de resistencia a insulina tipo B, que presenta la paciente descrita, y el síndrome autoinmune de insulina o síndrome de Hirata[6,7].

BIBLIOGRAFÍA

[1] ARIOGLU E, ANDERWELT A, DIABO C, BELL M, TAYLOR SI, GORDEN P. *Clinical course of the syndrome of autoantibodies to the insulin receptor (Type B insulin resistance): A 28-year perspective.* Medicine 2002; 81: 87-100.

[2] GARCÍA PALOMO M, MARTÍNEZ SESMERO JM, MOYA GÓMEZ P. *Síndrome de resistencia insulínica tipo B.* J Farma 2009; 10: 1016.

[3] COLL AP, THOMAS S, MUFTI GJ. *Rituximab therapy for the type B syndrome of severe insulin resistance.* NEJM 2004; 350: 310-311. Rituximab: ficha técnica. https://www.aemps.gob.es/cima/pdfs/es/ft/72571/FT_72571.pdf

[4] ERIKSSON JW, BREMELL T, ELIASSON B, FOWELIN J, FREDRIKSSON L, YUZW. *Successful treatment with plasmapheresis, cyclophosphamide, and cyclosporin A in type B syndrome of insulin resistance.* Diabetes Care 1998; 21: 1217-1218.

[5] JASSAM N, AMIN N, HOLLAND P, ET AL. *Analytical and clinical challenges in a patient with concurrent type 1 diabetes, subcutaneous insulin resistance and insulin autoimmune syndrome.* Endocrinol Diabetes Metab Case Rep 2014; 2014: 130086.

[6] SAXON DR, MCDERMOTT T, MICHELS AW. *Novel management of insulin autoinmune syndrome with rituximab and continuous glucose monitoring.* J Clin Endocrinol Metab 2016; 101: 1931-1934.

33 INSULINOMA: UNA HISTORIA DE HIPOGLUCEMIAS

Hernández García C
Picón César MJ
Roca Rodríguez M
Díaz Perdigones C
Molina Vega M
Cornejo Pareja I
López Medina JA
Tinahones Madueño F

UCG Endocrinología y Nutrición. Hospital Virgen de la Victoria. Málaga.

INTRODUCCIÓN

El insulinoma forma parte de los llamados tumores neuroendocrinos gastroenteropancreáticos, siendo el más frecuente de los islotes pancreáticos. Tiene una incidencia de 4 casos por millón de habitantes/año sin diferencias demográficas. En su mayoría son benignos, los insulinomas malignos suponen menos de un 10% de los del grupo y pueden formar parte de neoplasias endocrinas múltiples (MEN). Se suelen presentar con clínica larvada y en ocasiones su diagnóstico es complejo y diferido, como el caso que a continuación se presenta.

CASO CLÍNICO

Varón de 32 años, sin antecedentes personales ni familiares de interés y sin tratamiento habitual, que consulta por hipoglucemias sintomáticas detectadas en glucemias capilares (valores en torno a 50 mg/dl) de predominio preprandial y matutino desde hace 2 años y de mayor frecuencia en los últimos meses. Refiere cierta clínica neuroglucopénica con dificultad para la concentración y discreta ganancia ponderal.

Exploración física: PESO: 75.5 kg; TALLA: 1.72 cm; IMC: 25.5 Kg/m2: TA 120/70, Fc 80lpm, afebril. Glucemia capilar (en ayunas): 49.

Se solicita estudio hormonal donde destacan valores basales de: glucosa 57 mg/dl, insulina 22 mcg/ml y péptido C 3.97 ng/ml, cortisol 13.9 mcg/100 ml, índice insulina/glucosa 0.35, y HbA1c de 4.6 %; y se realizó sobrecarga oral con 100 gramos de glucosa (SOG) (Tabla 1). Tras detectar hiperinsulinismo endógeno, se realiza TAC abdominal con contraste que visualiza páncreas de tamaño normal con captación homogénea tanto en fase arterial como portal sin otros hallazgos relevantes.

	Glucosa	Insulina	Péptido C
Basal	48 mg/dl	16.98 mcg/ml	3.06 ng/ml
30 min	112 mg/dl	69.35 mcg/ml	7.87 ng/ml
60 min	77 mg/dl	40.61 mcg/ml	6.85 ng/ml
90 min	81 mg/dl	70.34 mcg/ml	8.53 ng/ml
120 min	80 mg/dl	46.02 mcg/ml	7.46 ng/ml
180 min	99 mg/dl	51.05 mcg/ml	8.02 ng/ml

Tabla 1: Sobrecarga oral con 100 gramos de glucosa (SOG).

Durante el ingreso hospitalario se programó test de ayuno durante 9 horas y tras comprobar resultados (Tabla 2), se suspendió el test y se realizó test de glucagón (glucemia basal 40 mg; pico tras glucagón 94 mg).

	Basal	A las 2 horas	Finalización
Glucosa	42 mg/dl	40 mg/dl	44 mg/dl
Insulina	16,92 mcg/ml	11,07 mcg/ml	14,7 mcg/ml
Índice I/G	0,4	0,28	0,33
Péptido C	2,9 ng/ml	2,08 ng/ml	2,7 ng/ml

Tabla 2: Resultados test de ayuno.

Con la confirmación analítica de hiperinsulinismo endógeno se decidió realizar una gammagrafía con tecnecio marcado (Tektrotyd) que mostraba una lesión con receptores de somatostatina a nivel de cabeza pancreática (flechas rojas en imagen 1) que fue confirmada con RMN con contraste intravenoso visualizando un nódulo de unos 8 mm.

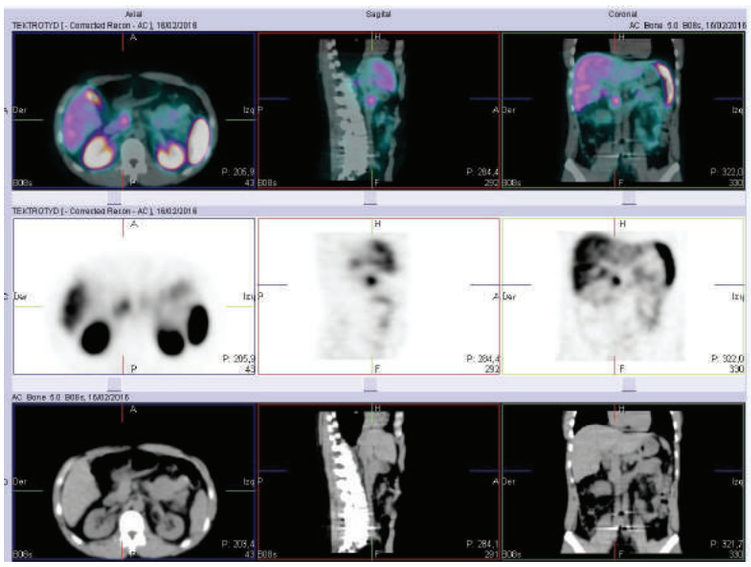

Imagen 1: Cortes axiales, sagitales y coronales de abdomen donde se evidencia un foco central hipercaptante a nivel de cabeza-cuello pancreático. Las imágenes inferiores corresponden a TAC, las siguientes a la captación con Tektrotyd y las superiores a la fusión de ambas correlacionando funcionalidad y localización.

Para descartar posible MEN, se determinaron niveles de ácido 5-hidroxiindolacético, gastrina y cromogranina A con resultados dentro de la normalidad; metabolismo fosfo-cálcico: Calcio 8.60 mg/dL, Calcio (corregido) 8.98 mg/dL, fósforo 3.25 mg/dL, Vitamina D 16 ng/ml, PTH: 36,8 pg/ml. Asi mismo los Ac anti GAD65 y Ac anti IA2 fueron negativos, elastasa fecal normal y niveles de sulfonilu-

reas en plasma y orina negativas.

Se inició tratamiento con Octreótide subcutáneo 50 mcg/24 horas que posteriormente se aumentó a 50 mcg/8 horas y se añadió Diazóxido 100 mg/8 horas. Una vez estabilizado el cuadro, el paciente fue sometido a enucleación del fragmento pancreático mediante detección ecográfica y gammagráfica de un nódulo (0.9 cm x 0-6 cm). La anatomía patológica determinó como "Tumor neuroendocrino de bajo grado" (Grado de diferenciación Ki-67 < 1%) que, junto con junto con técnicas inmunohistoquímicas (sinaptofisina: imagen 3 y cromogranina: imagen 4) confirmó como Insulinoma. En el seguimiento posterior, el paciente se encuentra completamente asintomático y con controles analíticos dentro de la normalidad sin necesidad de tratamiento y sin evidencia de progresión de enfermedad.

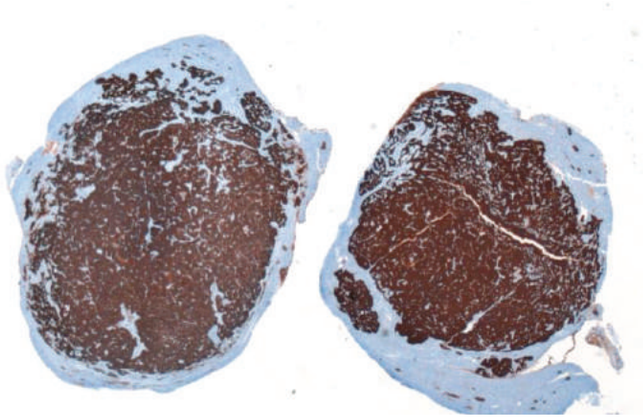

Imagen 2. Tinción con Sinaptofisina: captan las células tumorales (teñidas de marrón).

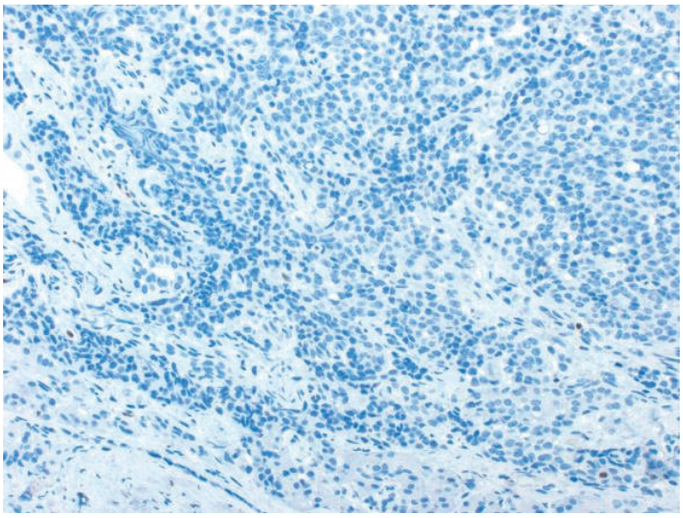

Imagen 3. Tinción con Cromogranina:
Se muestra un Índice proliferativo (núcleos linfocitarios teñidos de negro) bajo (Ki-67 < 1%).

DISCUSIÓN

Estamos ante un caso de insulinoma secretor no maligno, que suelen ser de pequeño tamaño y cuya presentación es inespecífica y prolongada en el tiempo. Este tipo de tumores por su infrecuencia y sus asociaciones con ciertos síndromes, obliga a una cascada diagnóstica exhaustiva y a veces complicada. La sintomatología ante la que nos encontramos más frecuentemente es la hipoglucemia incluida en la Triada de Whipple (niveles bajos de glucosa en sangre, síntomas de hipoglucemia simultáneos a estos niveles y alivio de los mismos al corregirla) incluso en algunos casos, puede derivar en síntomas graves como pérdida de conocimiento y alteraciones irreversibles del SNC.

En el diagnóstico diferencial, la principal prueba diagnóstica es el test de ayuno en el que encontraremos niveles bajos de glucemia y betahidroxibutirato y niveles altos de insulina y péptido C. Una vez confirmado el hiperinsulinismo es importante determinar la localización del tumor, ya que entre un 10-27% no son visibles ni palpables durante la intervención. El empleo de la ecografía, TAC y RMN suelen ser las primeras técnicas de elección pero a veces no aportan un diagnóstico de localización correcto, excepto en casos de gran tamaño, por lo que hemos de recurrir a técnicas que evidencien funcionalidad, siendo de gran utilidad la gammagrafía con tecnecio marcado (Tektrotryd). Esta técnica es tan válida como la más conocida gammagrafía con octeótride (OctreoScan), ya que ambas se basan en la detección de receptores de somatostatina, típico de tumores con expresión neuroendocrina, teniendo la primera una vida media del trazador más manejable.

El tratamiento de primera elección es la cirugía, siendo más o menos conservadora dependiendo del caso. Respecto a la terapia farmacológica, la primera opción para aumentar la glucemia es el Diazóxido. Los análogos de la somatostatina como el pasireótide y el octeótride, han mostrado resultados variables aunque se siguen usando para el tratamiento sintomático de estos tumores.

BIBLIOGRAFÍA

[1] AVITAL NAHMIAS ET AL. *Pancreatic neuroendocrine tumors with transformation to insulinoma: an unusual presentation of a rare disease.* Endocrinology, diabetes and metabolism: June 2015 (15-0032).

[2] IGLESIAS, P.*; Díez, J.*j. A clinical update on tumor-induced hypoglycemia. European Journal of Endocrinology (2014) 170, R147-R157.

[3] *Manual de diagnóstico y tratamiento de los tumores neuroendocrinos.* Grupo español de tumores neuroendocrinos, 2015.

[4] *National Comprehensive Cancer Network (NCCN).* NCCN Clinical practice guidelines in oncology. 2015.

[5] PLACZKOWSKI KA, VELLA A, THOMPSON GB, ET AL. *Secular trends in the presentation and management of functioning insulinoma at the Mayo Clinic, 1987-2007.* J Clin Endocrinol Metab 2009; 94:1069.

[6] VAIKADIS, D; KAROUBALIS, J; PAPPA, T; PIADITIS, G; ZOGRAFOS, GN. *Pancreatic insulinoma: current issues and trends.* Hepatobiliary & Pancreatic Diseases International, Vol 9, No 3. June 15, 2010.

34 CUANDO LA HIPERCALCEMIA NOS LLEVA POR EL CAMINO EQUIVOCADO

De Damas Medina M
Moreno Martínez M
Serrano Quero M
Álvarez O´Dogherty A
Moreno Carazo A
Sánchez Malo C
Santiago Fernández P
Gutiérrez Alcántara C

U.G.C. Endocrinología y Nutrición. Complejo Hospitalario de Jaén.

INTRODUCCIÓN

La Hipercalcemia Hipocalciúrica Familiar (FHH) es una condición autosómica dominante caracterizada por niveles moderadamente elevados de calcio en sangre, excreción urinaria de calcio inferior a la esperada y niveles de Hormona Paratiroidea (PTH) inadecuadamente normales o elevados. Habitualmente no se presentan las manifestaciones clínicas derivadas de hipercalcemia, por lo que no están del todo claras las indicaciones de tratamiento para estos pacientes en la actualidad.

CASO CLÍNICO

Mujer de 19 años derivada a las consultas de Endocrinología para estudio de hipercalcemia (Calcio 13.0 mg/dl) detectada en analítica de rutina. Entre sus antecedentes personales constaba hipotiroidismo subclínico, cefalea vascular, asma episódica y escoliosis dorso lumbar.

En la anamnesis dirigida la paciente refería síntomas inespecíficos tales como cansancio y ansiedad, calambres musculares ocasionales así como ganancia ponderal progresiva en los últimos 2 años (IMC 34.17 kg/m2). Hábito intestinal con tendencia al estreñimiento, desde siempre. No antecedentes de cólicos nefríticos ni fracturas patológicas. Menstruaciones regulares. Exploración física: no se palpa bocio ni adenopatías cervicales.

Se solicita estudio inicial de hipercalcemia (*Tabla 1*):

Paratohormona (PTH)	54,2 pg/ml	Normal: 15-88 pg/ml
Calcio en sangre	12,9 mg/dl	Normal: 8,1-10,4 mg/dl
Calcio en orina 24h	49,45 mg/dl	Normal: 40-60 mg/24h
Vitamina D 25-OH	4 ng/dl	Normal: 12-54 ng/dl
Fósforo	2,7 mg/dl	Normal: 2,7-4,5 mg/dl
Magnesio	2,2	Normal : 1,7-2,5 mg/dl

Tabla 1

Ante el hallazgo de PTH dentro de la normalidad, se solicita hemograma con proteína de Bence-Jones, proteinograma, ECA y nueva determinación de Calcio en orina: normales.

Una segunda determinación muestra PTH 103.3 pg/ml. Con sospecha de hipepartiroidsimo primario, se inicia tratamiento con Cinacalcet 30 mg 1 comprimido al día, con regular tolerancia y necesidad de aumento de dosis a 60 mg/d hasta conseguir reducir los niveles de calcio, que se mantienen estables aunque aún elevados, entre 11.6 mg/dl y 12.1 mg/dl en últimas revisiones. Sin embargo, sí que se redujeron los niveles de PTH que permanecen en valores dentro de la normalidad desde el incio del tratmiento. Se trató también el déficit de 25-OH Vitamina D con una ampolla de colecalficerol 25000 UI a la semana.

Se solicita gammagrafía Sestamibi: estudio sin evidencia gammagráfica de paratiroides patológicas; así como estudio de MEN 1 que fue negativo.

Ampliamos el estudio con Ecografía y TC cervical multicorte sin evidencia de lesiones patológicas.

Dada la usencia de hallazgos en las pruebas de imagen, revisamos historia clínica y resultados analíticos: en dos ocasiones cociente de aclaramiento calcio/creatinina: 0.0026 y 0.0038 ml/min, ambos por debajo de 0.01ml/min lo que sería diagnóstico de Hipercalcemia Hipocalciúrica, pero ¿familiar?

Procedemos al estudio de ambos progenitores con los siguientes resultados: madre normal y padre con aclaramiento de calcio 0.009 ml/min. Se deriva a la paciente índice a la unidad de genética.

Recibimos resultados de estudio genético: el paciente donante de la muestra presenta la mutación patogénica c.554G>A, p.Arg185Gln (p.R185Q) encontrada en el gen CASR en heterocigosis (modo de herencia autosómica dominante), confirmando así el diagnóstico de Hipercalcemia Hipocalciúrica familiar tipo 1.

DISCUSIÓN

La Hipercalcemia Hipocalciúrica Familiar (FHH) es una enfermedad con herencia autosómica dominante que muestra casi el 100% de penetrancia en edades tempranas de la vida, generamente es asintomática y no se acompaña de los signos y complicaciones clásicas de otras formas de hipercalcemia. Aunque se han descrito casos de pancreatitis en algunas familias afectas, todavía no se ha podido aclarar que sea una complicación verdadera de la FHH. Los hallazgos bioquímicos en la FHH incluyen: elevación de leve a moderada de la concentración en suero de calcio iónico y total; hipermagnesemia leve o niveles de Magnesio en el límite superior de la normalidad, y por lo general, niveles normales de PTH, Fósforo y 25-hidroxi Vitamina D. En contra de lo que ocurre en el hiperparatiroidismo primario, en la FHH suele existir una correlación positiva entre los nivele de Magnesio y de Calcio total en plasma, de modo que las familias con hipercalcemias más graves suelen tener niveles más altos de Magnesio. El hallazgo característico en la mayoría de pacientes con FHH es una tasa inapropiadamente baja de excrección de calcio en orina dada la hipercalcemia coexistente.

Aproximadamente el 80% de estos pacientes tienen un cociente de aclaramiento calcio/creatinina <0.01. Aunque los marcadaroes de remodelado óseo pueden estar levemente elevados, la densidad mineral ósea en los sujetos afectos suele ser normal.

Estos pacientes muestran una respuesta anormal a nivel renal y paratiroideo a los cambios en el nivel extracelular de calcio. El receptor sensible al calcio (CASR) es un receptor acoplado a proteína G dimérica que regula la homeostasia del calcio. La activación del CASR la membrana plasmática de las células endocrinas paratiroideas suprime la secreción de PTH y estimula en el riñón la excreción de calcio en las células del túbulo distal. Se define como punto de ajuste o *set point* de las células paratiroideas como la concentración de calcio extracelular requerida para disminuir la secreción de PTH máxima al 50%. Las glándulas paratiroideas de pacientes con FHH muestran un *set point* elevado con respecto a pacientes sanos.

La mutación en heterocigosis que inactiva el gen CASR causa hipercalcemia hipocalciúrica familiar (FHH), mientras que la mutación en homocigosis se manifiesta como hiperparatiroidismo neonatal grave. Aunque típicamente la FHH es benigna y asintomática por definición, se ha visto que algunas de las familias estudiadas presentaban niveles de calcio muy elevados (Ca^{2+}>12.5 mg/dl). Nuestra paciente presenta una de las dos mutaciones (R795W y R185Q) que se han relacionado con esta forma menos leve de FHH, en la que la actividad biológica del CASR está severamente comprometida. En estas familias y en aquellas con fenotipos más cercanos al hiperaparatiroidismo primario, debe establecerse una aproximación terapéutica más agresiva.

Las opciones terapéuticas típicas de la hipercalcemia (tratamiento con fluidos intravenosos y diuréticos de asa o terapia con bifosfonatos) no son útiles habitualmente ya que no van dirigidas a corregir la alteración en el *set point* de calcio. La exéresis quirúrgica de la glándula paratiroidea no se plantea de manera rutinaria debido al curso asintomático natural de la enfermedad. Sin embargo, podría plantearse en aquellos sujetos con hipercalcemia severa sintomática pertenecientes a familias cuyas mutaciones ejercen un comportamiento dominante negativo. Por último, se ha investigado la opción de tratamiento con un activador alostérico del CASR, un calciomimético. Éstos se unen al dominio transmembrana del CASR aumentando su sensibilidad al calcio extracelular, reduciendo por tanto la secreción de PTH y la concentración plasmática de calcio. Se produce un desplazamiento hacia la izquierda de la curva de respuesta del receptor al nivel de calcio extracelular. El mecanismo farmacondinámico por el que Cinacalcet aumenta la sensibilidad al calcio del CASR mutado es desconocida y variable, probablemente dependa de las características estructurales individuales de cada mutación. Por este motivo, el beneficio individual que los pacientes con FHH pueden obtener del tratamiento con Cinacalcet es difícil de predecir. Se han descrito respuestas a tratamiento similares a la que presentó nuestra paciente, con una respuesta rápida de PTH y una normalización gradual más lenta de nivel de calcio. (*Figuras 1 y 2*)

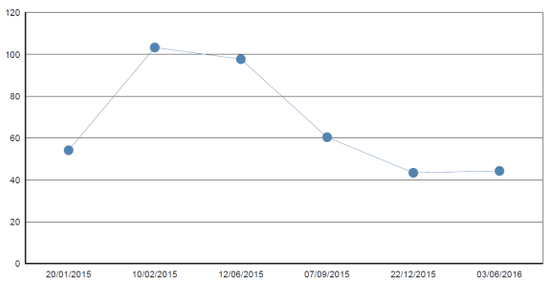

Figura 1. PTH (pg/ml)

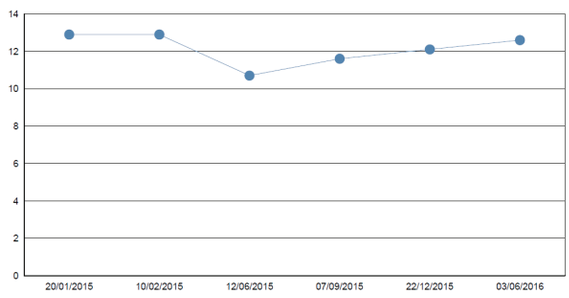

Figura 2. Calcio mg/dl

BIBLIOGRAFÍA

[1] BROWN EM, GAMBA G, RICCARDI D, LOMBARDI M, BUTTERS R, KIFOR O, SUN A, HEDIGER MA, LYTTON J, HEBERT SC 1993.*Cloning and characterization of an extracellular Ca(2_)-sensing receptor from bovine parathyroid.* Nature 366:575–580

[2] TIMMERS HJ, KARPERIEN M, HAMDY NA, DE BOER H, HERMUS AR 2006. *Normalization of serum calcium by cinacalcet in a patient with hypercalcemia due to a de novo inactivating mutation of the calcium-sensing receptor.* J Intern Med 260:177–182

[3] CHRISTINA MS REH, GEOFFREY N HENDY, DAVID EC COLE, AND DEBRA D. *Jeandron Neonatal Hyperparathyroidism with a Heterozygous Calcium-Sensing Receptor (CASR) R185Q Mutation: Clinical Benefit from Cinacalcet.*

[4] MARTIN R POLLAK, EDWARD M BROWN,YAH-HUEI WU CHOU,T STEVEN C HEBERT, STEPHEN J MARX, BEAT STEINMANN,LL TATJANA LEVI,CHRISTINE E SEIDMAN, AND JG SEIDMANT. *Mutations in the Human Ca2+-Sensing Receptor Gene Cause Familial Hypocalciuric Hypercalcemia and Neonatal Severe Hyperparathyroidism.* Cell. Vol. 75, 1297-1303, December 31, 1993,

35 TRAS LOS SIGNOS DE HIPERANDROGENISMO

Molina Vega M
Maraver Selfa S
Díaz Perdigones C
Hernández García C
Cornejo Pareja I
Mancha Doblas I
Tinahones Madueño F

Servicio de Endocrinología y Nutrición. Hospital Universitario Virgen de la Victoria, Málaga.

INTRODUCCIÓN

El hiperandrogenismo es un término utilizado para describir la mayoría de los signos clínicos comunes que aparecen en las mujeres con exceso de andrógenos, como son el acné, la alopecia y el hirsutismo. La causa más frecuente en mujeres en edad fértil son el síndrome de ovario poliquístico (SOP) o el hiperandrogenismo ovárico funcional[1]. Sin embargo existen causas menos frecuentes que deben ser descartadas y que pueden ser subsidiarias de tratamiento quirúrgico.

CASOS CLÍNICOS

CASO 1

Paciente de 31 años derivada para estudio por hirsutismo, acné y alopecia (figura 1). Menstruaciones irregulares desde la menarquia. IMC 22,8 kg/m^2, TA 115/85, Ferriman 25, sin signos cushingoides. En el estudio hormonal destacan elevación de DHEA-S, androstendiona, testosterona y CLU, con ACTH frenada y ausencia de frenación del Nugent. Ante la sospecha de hiperproducción hormonal suprarrenal se solicita RNM que revela la existencia de una masa suprarrenal derecha de 6.1 x 5.6 cm. Se realizó suprarrenalectomía derecha con anatomía patológica de adenoma. Tras la cirugía la paciente ha recuperado las menstruaciones, con franca mejoría de los signos de hiperandrogenismo.

Figura 1. Hirsutismo y alopecia.

CASO 2

Paciente de 17 años que consulta por hirsutismo. IMC 23, TA 123/72, Ferriman 24. Perfil hormonal con aumento de androstendiona y testosterona junto con 17-OH-progesterona ligeramente elevada, frenación parcial del Nugent y CLU normal. Se realizó test de ACTH para 17-OH-progesterona con respuesta máxima de 12.6 ng/mL y test genético que revela que es portadora de una mutación leve en heterocigosis de la 21-hidroxilasa. Durante el proceso diagnóstico presenta baches amenorreicos por lo que se realiza estudio ginecológico en el que se detecta, por ecografía, una masa suprarrenal derecha que se confirma en RMN, de 4x4x3 cm. Ante la sospecha de adenoma productor de andrógenos, se realiza suprarrenalectomía derecha, confirmando la anatomía patológica el diagnóstico. Menstruaciones regulares tras la cirugía, con perfil hormonal normalizado.

CASO 3

Paciente de 33 años remitida por obesidad. Presenta antecedentes de hidrosadenitis supurativa intervenida en varias ocasiones. Menstruaciones regulares. En la exploración destaca la presencia de acantosis nigricans cervical e hirsutismo facial. IMC 42.9, TA 119/73. Presenta androstendiona algo elevada y Nugent que no frena. Se realiza test de 0.5 mg DXM/6h 2 días con ausencia de frenación (48 h: cortisol 6.87, CLU 216). Esto, junto con el nivel de ACTH, orienta a origen suprarrenal del hipercortisolismo. Por ello, se realiza RMN abdominal que informa de la presencia de una masa suprarrenal derecha 10x9x9.8 cm (figura 2). En consecuencia, se realiza suprarrenalectomía derecha con anatomía patológica sugestiva de carcinoma de la corteza suprarrenal.

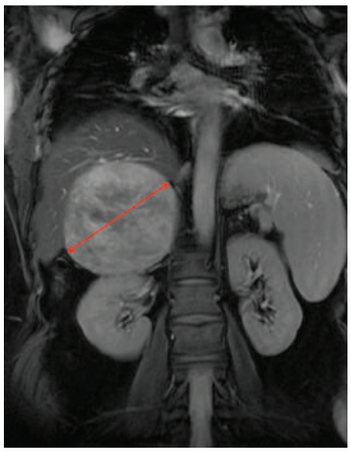

Figura 2. Masa suprarrenal derecha.

En la tabla 1 se muestran los resultados analíticos basales.

	CASO 1	CASO 2	CASO 3	Valor normalidad
FSH (mUI/mL)	3.85	3.31	11.7	
LH (mUI/mL)	4.28	5.09	9.1	
Prolactina (ng/mL)	18.6	33	x	<25
Testosterona (ng/mL)	2.93	1.3	0.56	<1.2
DHEA-S (µg/dL)	1.825	340	262	<560
Androstendiona (ng/mL)	12.4	5.53	5.22	<3.5
17-OH-progesterona (ng/mL)	5.14	3.46	20	0.4-1.02 (fase folicular)
Cortisol basal (µg/dL)	21.2	18.8	20	5-25
ACTH (pg/mL)	1	29	7.01	<50
Test de Nugent (µg/dL)	9.8	4.6	6.26	<1.8
CLU (µg/24h)	381	100	217	20-160

Tabla 1. Valores analíticos basales.

DISCUSIÓN

El hiperandrogenismo es un trastorno endocrinológico frecuente en mujeres en edad fértil, con una prevalencia del 5-10%, suponiendo el SOP el 80-85% de los casos[2]. Se caracteriza por la presencia de hirsutismo como manifestación más común, aunque pueden asociarse acné o alopecia androgénica entre otros signos.

El hirsutismo, definido como el crecimiento excesivo de vello terminal con patrón masculino en mujeres, se observa en el 70-80% de las mujeres con hiperandrogenismo y se deriva de un exceso de producción de andrógenos o del aumento de la sensibilidad a los andrógenos en la unidad pilosebácea. La presencia de hirsutismo se evalúa, generalmente, mediante la escala de Ferriman-Gallwey, considerándose hirsutismo grave si la puntuación es mayor a 20, como en los dos primeros casos clínicos. Con respecto al acné, no se debe considerar un signo de hiperandrogenismo por sí solo, pero sí si está asociado a hirsutismo o irregularidades menstruales[2], como en el primer caso clínico. En cuanto a la alopecia androgénica, la mayoría de las mujeres que la presentan tienen un perfil hormonal normal y ciclos regulares. Aunque está menos estudiada como marcador de hiperandrogenismo, si se acompaña de irregularidades menstruales u otros signos de virilización, debe descartarse la existencia de un exceso de andrógenos. Otros signos de virilización que pueden aparecer son la clitoromegalia, la reducción de las glándulas mamarias, el aumento de la masa muscular o cambios en la voz. Por lo tanto, para la evaluación clínica del hiperandrogenismo, se debe realizar una historia clínica y una exploración física completa, determinando el inicio y progresión de los síntomas previamente citados además de establecer el patrón menstrual, ya que se pueden asociar irregularidades en el mismo como oligo-amenorrea o hemorragia uterina disfuncional en estas pacientes. Además, se debe investigar la presencia de acantosis nigricans y obesidad (como en el caso 3), signos cushingoides o sugestivos de acromegalia y otras enfermedades sistémicas. Con respecto a la hidrosiadenitis supurativa, presente en el caso 3, se trata de una enfermedad cutánea crónica, inflamatoria, recurrente y debilitante del folículo piloso. El papel de los andrógenos en su patogenia no ha sido clarificado. Sin embargo, varios estudios han demostrado mejoría clínica con el tratamiento antiandrogénico[3].

En cuanto al diagnóstico bioquímico del hiperandrogenismo, hay que saber que son cinco los andrógenos secretados por las glándulas endocrinas: el sulfato de dehidroepiandrosterona (DHEA-S), la dehidroepiandrosterona (DHEA), la androstendiona, la testosterona y, el menos conocido, el androstenediol. La producción de andrógenos en las mujeres tiene lugar en tres compartimentos diferentes: glándulas suprarrenales, ovarios y tejidos periféricos. Como andrógeno suprarrenal principal tenemos la DHEA-S, por su producción casi exclusiva en las glándulas suprarrenales. Dado que dos tercios de la testosterona circulante en mujeres se produce en el ovario, se considera ésta como el marcador más importante de producción androgénica ovárica. En relación a la DHEA, el 80% es de origen suprarrenal, mientras que en el caso de la androstendiona, su producción es similar en proporción en ovario y suprarrenales. En los casos presentados, el más evidente es el primero, en el que se observan valores muy elevados de DHEA-S, mientras que la testosterona está elevada en menor proporción, sugiriendo un origen suprarrenal. La determinación de los niveles de 17-OH-progesterona es útil en el diagnóstico de la hiperandrogenemia de origen suprarrenal. Su elevación sugiere un déficit de 21-hidroxilasa. En el caso 2, a pesar de existir esta elevación, el test genético sólo indicaba que la paciente es portadora de una mutación leve y los niveles de 17-OH-progesterona se han normalizado tras la cirugía.

Pese a que la mayoría de los tumores suprarrenales se descubren incidentalmente y suelen ser benignos y no productores, otros son capaces de producir cortisol, aldosterona o, menos frecuentemente, andrógenos o estrógenos[5]. Los adenomas y carcinomas suprarrenales productores de andrógenos son raros y representan sólo el 0.2% de las causas de exceso de andrógenos[6]. El 60% de los carcinomas suprarrenales producen hormonas de forma independiente o en combinación. La preva-

lencia de síndrome de Cushing se estima en un 30% y la de producción excesiva de andrógenos en un 10%, siendo la de la combinación de producción de cortisol y andrógenos, como ocurre en el caso 3, de un 20% aproximadamente[7].

En conclusión, dado que los signos de hiperandrogenismo son un motivo de derivación frecuente a las consultas de Endocrinología y, a pesar de que el origen tumoral suprarrenal es una rara causa de los mismos, se debe tener en cuenta a la hora del estudio de una paciente con dichos signos. Por lo tanto, es necesario realizar una cuidadosa historia clínica y exploración física y solicitar las pruebas adecuadas para realizar un adecuado diagnóstico diferencial y descartar esta etiología potencialmente curable mediante cirugía ya que, como se muestra en los casos clínicos, no siempre la presentación es clara, lo que dificulta el llegar a un diagnóstico correcto de forma precoz.

BIBLIOGRAFÍA

[1] AMERICAN ASSOCIATION OF CLINICAL ENDOCRINOLOGISTS HYPERANDROGENIC DISORDERS TASK FORCE. *American Association of Clinical Endocrinologists medical guidelines for the clinical practice for the diagnosis and treatment of hyperandrogenic disorders.* Endocr Pract. 2001 Mar-Apr;7(2):120-34.

[2] YILDIZ BO. *Diagnosis of hyperandrogenism: clinical criteria.* Best Pract Res Clin Endocrinol Metab. 2006 Jun;20(2):167-76.

[3] KARAGIANNIDIS I, NIKOLAKIS G, SABAT R, ZOUBOULIS CC. *Hidradenitis suppurativa/Acne inversa: an endocrine skin disorder? Rev Endocr Metab Disord.* 2016 Jun 13. DOI:10.1007/s11154-016-9366-z.

[4] STANCYK FZ. *Diagnosis of hyperandrogenism: biochemical criteria.* Best Pract Res Clin Endocrinol Metab. 2006 Jun;20(2):177-91.

[5] MELMED S, POLONSKY KS, REED P, KRONENGERG EH. *Williams Textbook of Endocrinology, 12th edition.*

[6] D'ALVA CB, ABIVEN-LEPAGE G, VIALLON V, GROUSSIN L, DUGUE MA, BERTAGNA X, BETHERAT J. *Sex steroids in androgen-secreting adrenocortical tumors: clinical and hormonal features in comparison with non-tumoral causes of androgen excess.* Eur J Endocrinol. 2008 Nov;159(5):641-7.

[7] AZZIZ RICARDO, NESTLER JOHN E, DEWAILLY DIDIER. *Androgen Excess Disorders in Women.* Polycystic Ovary Syndrome and Other Disorders. 2nd edition.

36 UNA CAUSA INFRECUENTE DE ACIDOSIS LÁCTICA

Hernando Jiménez V
Oliva Rodríguez R
Tous Romero M
Arana Molina C
García García C
Florencio Ojeda L
Sevillano Jiménez M
Martín Hernández T

UGC de Endocrinología y Nutrición, Hospital Universitario Virgen Macarena, Sevilla.

CASO CLÍNICO

Presentamos el caso de un varón de 58 años con antecedentes personales de diabetes mellitus tipo 2 de ocho años de evolución, en tratamiento con antidiabéticos orales (*Repaglinida 1mg 1c/8h, Metformina/sitagliptina 850/50mg 1c/12h*) y con buen control metabólico (HBA1c 6,8% en mayo de 2014) a pesar de presentar picos ocasionales de hiperglucemia que no conseguía explicar. Sufría de Hipertensión arterial, con adecuado control con tres fármacos antihipertensivos (*Bisoprolol 10 mg 1c/24h, Ramipril 10 mg 1c/24h, Furosemida 40 mg 1c/24h*), y dislipemia, tratada con *Atorvastatina 80 mg*. Presentaba además antecedentes de cardiopatía isquémica crónica multivaso revascularizada percutáneamente en tres ocasiones (2006, 2008 y 2013) con implante total de 8 stents en Arteria descendente anterior media, circunfleja-obtusa marginal y coronaria derecha dominante (Último cateterismo en noviembre de 2013 con stents permeables). La función ventricular se encontraba ligeramente deprimida, con una fracción de eyección del 40%.

Ingresó en julio de 2014 por presentar una crisis hipertensiva, con cifras tensionales de 200/110 mmHg, junto con descompensación hiperglucémica, con glucemia plasmática mayor de 400 mg/dl, refiriendo haber presentado en días previos un cuadro de similares características. En el estudio analítico inicial realizado en el servicio de urgencias se constató que presentaba una situación de acidosis metabólica. Además, en las primeras horas de ingreso, sufrió un episodio de dolor centrotorácico de características sugestivas de isquemia aguda, aunque sin cambios electrocardiográficos ni elevación de marcadores de daño miocárdico. Por todo ello, se establecieron inicialmente los diagnósticos de cetoacidosis diabética -a pesar de presentar cetonuria negativa- y angor hemodinámico en el contexto de una crisis hipertensiva.

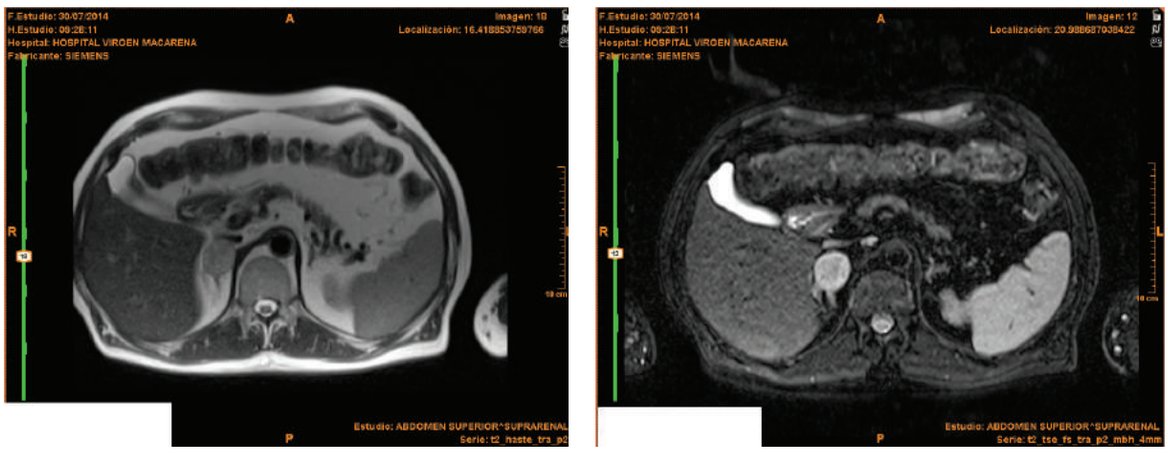

FIGURA 1: RM SUPRARRENALES. Nódulo suprarrenal derecho de 30x28x32 mm, bien delimitado y moderadamente hiperintenso en T1 y T2. No presenta caída de señal en secuencias de desplazamiento químico en fuera de fase. Realce discretamente heterogéneo con el contraste.

Se realizaron una serie de determinaciones analíticas entre las que destacaban la gasometría venosa, con un pH 7.03, exceso de bases -18, ácido láctico 16 mEq/l (Rango de normalidad: 0.5-1.5 mEq/L) y en la bioquímica: glucosa 662 mg/dl, creatinina 1,83 mg/dl (previo al ingreso la función renal era normal, con creatinina 0,99 mg/dl) y CPK 2.590 U/L (15-195), con CPK-Mb < 6% de CPK total, lo que puso de manifiesto una marcada rabdomiolisis y una situación de acidosis láctica sin lograr aclarar una relación causal plausible.

Se realizó un nuevo interrogatorio dirigido y se revisó el historial médico del paciente, destacando episodios autolimitados de parestesias en la cabeza, sudoración y cefalea acompañados de aumento de tensión arterial y glucemia, desde hacía meses. Además en una ecografía recientemente realizada se describía la presencia un nódulo hipoecoico de 32 mm compatible, por sus características radiológicas, con nódulo sólido suprarrenal derecho, sugestivo de adenoma como primera posibilidad. Con los hallazgos referidos en las pruebas complementarias y la clínica compatible, se planteó la hipótesis diagnóstica de un feocromocitoma, que podría explicar las manifestaciones clínicas del paciente y establecer una relación causal con la situación de acidosis láctica en el contexto de una suelta de catecolaminas.

Se completó el estudio analítico con la determinación de catecolaminas y metanefrinas en orina, mostrando elevación marcada de metanefrina (3.285 µg/24h (0-302)), normetanefrina (1533 µg/24h (0-527)) y adrenalina (143 µg/24h (0-22.4)). Además se realizó estudio de imagen con RM de suprarrenales (Figura 1), que confirmó la presencia de un **nódulo suprarrenal derecho de 30x28x32 mm,** bien delimitado con características sugestivas de feocromocitoma y que presentó intensa captación del trazador en la gammagrafía con I-123 MIBG (Figura 2).

Se indicó tratamiento quirúrgico, previo alfa-bloqueo con Fenoxibenzamida, llegando a precisar 60 mg al día para obtener cifras tensionales óptimas. Para el control glucémico se instauró tratamiento con pauta de insulina basal-bolus, con un análogo de insulina de acción prolongada y bolus prandiales y pauta de corrección con análogo de insulina de acción ultrarrápida. Tras estabilización clínica, el paciente es intervenido quirúrgicamente, lográndose ya en el postoperatorio temprano un buen control de tensión arterial (110/60 mmHg) y glucemia, con escasa medicación hipotensora (Bisoprolol 2,5 mg/24h, Furosemida 20 mg/24h, parche de Nitroglicerina 5 mg/24h) y reducción de la dosis total diaria de insulina (DTI), de 0.97 UI/kg (DTI: 76 UI/24h) a 0,64 UI/Kg/día (DTI: 48 UI/24h).

El análisis histopatológico de la pieza quirúrgica confirmó el diagnóstico, documentándose inmunohistoquímica positiva para cromogranina, sinaptofisina, proteína s-100 y negativa para PAN CK.

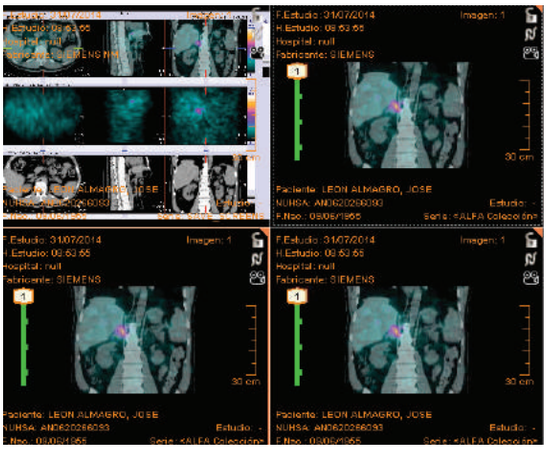

FIGURA 2: GAMMAGRAFÍA I123-MIBG. Se aprecia intensa captación del trazador en zona de proyección de la glándula suprarrenal derecha, con distribución heterogénea del trazador en su interior, sospecha de áreas de necrosis/hemorragia. Estudio compatible con fecromocitoma suprarrenal derecho.

Tras la intervención el paciente ha sido revisado sucesivamente en consultas, comprobándose curación tras determinación de catecolaminas en orina de 24h, con valores dentro de la normalidad (Tabla 1). Ha presentado mejoría del control glucémico, expresado mediante una HBA1c 5,7%, en tratamiento con un único fármaco hipoglucemiante (*metformina 850mg 1c/12h*). No ha vuelto a presentar descontrol de cifras tensionales, que se mantienen en torno a 120/70 mmHg, con menos medicación hipotensora que antes de la intervención (*Bisoprolol 5 mg 1c/24h, Ramipril 5 mg 1c/24h*). Incluso se ha constatado cierta mejoría de la función ventricular (Fracción de Eyección 50% -Previa 40%-) en la última ecocardiografía realizada, por lo que le había sido retirado el tratamiento diurético con furosemida.

	Valor Prequirúrgico	Valor Postquirúrgico	Rango Referencia
Adrenalina	**143 µg/24h**	16.3 µg/24h	1.7-22.4
Noradrenalina	**144 µg/24h**	69.1 µg/24h	12.1-85.5
Dopamina	227 µg/24h	222.6 µg/24h	< 498
Ác. Vanilmandélico	3.2 mg/24h	4 mg/24h	1.8-6.7
Ác. Homovanílico	6.3 mg/24h	5.2 mg/24h	< 6.2
Metanefrina	**3.285 µg/24h**	96 µg/24h	64-302
Nor-metanefrina	**1.533 µg/24h**	309.4 µg/24h	162-527
Ác. 5-hidroxiindolacético	6.7 mg/24h	9.1 mg/24h	0.7-8.2
3-Metoxitiramina		257.7 µg/24h	103-434

TABLA 1. Niveles de catecolaminas libres en orina en el período pre y postquirúrgico.

DISCUSIÓN

El feocromocitoma es una entidad con una prevalencia estimada del 0.2-0.6% en pacientes con hipertensión arterial. Clínicamente se caracteriza por una gran variabilidad, lo que condiciona su dificultad diagnóstica y que en muchas ocasiones pasen desapercibidos [1,2], siendo con frecuencia diagnosticados como hallazgo casual de una masa suprarrenal [2,3].

Aunque está descrito en la literatura científica que la acidosis láctica puede encontrarse como manifestación clínica del feocromocitoma, existen pocos casos publicados [2]. Ésta se define como aquella situación con un pH < 7.35 y Acido láctico > 4 mEq/L[4]. Su único precursor es el piruvato, que en condiciones de anaerobiosis, es reduido a lactato. La concentración normal de lactato es de 1 a 2,2 mEq/L (9 a 20 mg/dL) y la de piruvato de 0,1 a 0,25 mEq/L (relación normal 10:1). La acidosis metabólica láctica fundamentalmente ocurre por un aumento en la producción de ácido láctico o bien por

una falta de metabolización[5]. Las situaciones que determinan hipoxia conducen a un aumento del metabolismo anaerobio, que es generalmente el responsable del aumento de lactato.

En el caso concreto del feocromocitoma, las altas concentraciones de epinefrina y norepinefrina pueden producir hiperlactacidemia por sus efectos metabólicos y vasoconstrictores [6]. La vasoconstricción determina hipoxia tisular y por tanto las condiciones de anaerobiosis que contribuyen a la sobreproducción de lactato [5,6]. Por tanto, la acidosis láctica es una potencial complicación en pacientes con importante vasoconstricción periférica.

Nuestro paciente además realizaba tratamiento con metformina, que podría haber contribuido al desarrollo del cuadro. La acidosis láctica por metformina es extremadamente infrecuente, estimándose su incidencia en 0,03-0,06/1000 pacientes/año. Puede ser precipitada por acumulación en plasma del fármaco, como ocurre en situaciones de insuficiencia renal, complicada con una sobreproducción de lactato o una menor capacidad de eliminación del mismo [7]. La eliminación del fármaco es renal, por secreción activa tubular. Por tanto, en pacientes con insuficiencia renal se acumula en relación inversa a su aclaramiento de creatinina [4,7]. Sin embargo, aunque la excreción es más lenta en pacientes con insuficiencia renal, es posible que la acumulación peligrosa del fármaco sólo se de en situaciones de insuficiencia renal crónica avanzada o fracaso renal agudo [7,8].Cuando el tratamiento con metformina se encuentra implicado en el desarrollo de la acidosis láctica, se ha descrito que los niveles plasmáticos del fármaco suelen ser normales o elevados, con valores superiores a 5 µgr/ml (Niveles terapéuticos < 2 µgr/ml)[7], aunque no se correlacionan con el grado de acidosis [9].

Aunque no disponemos de los niveles plasmáticos de metformina, consideramos que la causa primaria de la misma fue el feocromocitoma, con la posible contribución de un eventual aumento de la concentración plasmática del fármaco, condicionada por el deterioro agudo de la función renal de nuestro paciente. En este sentido, los casos descritos en la literatura coinciden y son consistentes en que en la mayoría de ellos existían condiciones predisponentes o eventos intercurrentes que precipitaron el desarrollo de la acidosis láctica [2,6,9].

A pesar de que la acidosis láctica es una rara forma de presentación, en ausencia de shock u otra causa plausible, debe hacernos sospechar que puede existir un feocromocitoma subyacente [6]. Este caso ilustra la gran variabilidad con que puede presentarse esta entidad clínica. Es de vital importancia el diagnóstico precoz para mejorar su pronóstico y disminuir su morbimortalidad.

BIBLIOGRAFÍA

[1] LENDERS JWM, DUH Q, EISENHOFER G, GIMENEZ-ROQUEPLO AP, GREBE SKG, MURAD MH ET AL. *Pheocromocytoma and Paraganglioma: An Endocrine Society Clinical Practice Guideline*. J Clin Endocrinol Metab. 2014 June; 99(6): 1915-42.

[2] ZALUDIK J, SCHUITEMAKER F, DEWAAL R, VELDJUIJZEN B, VAN DER MEER N. *Severe lactate acidosis and cardiogenic shock: a rare manifestation of a phaeochromocytoma.* Anaesth Intensive Care. 2010 May; 38(3): 593-4.

[3] MANTERO F, TERZOLO M, ARNALDI G, ET AL. *A survey on adrenal incidentaloma in Italy.* Study Group on Adrenal Tumors of the Italian Society of Endocrinology. J Clin Endocrinol Metab. 2000 Feb;85(2):637–44.

[4] GAINZA FJ, GIMENO I Y MUÑIZ R. *Acidosis láctica.* Nefrologia 1998;18(5):357-61

[5] MADIAS NE, GOORNO WE, HERSON S. *Severe lactic acidosis as a presenting feature of pheochromocytoma.* Am J Kidney Dis. 1987 Sep;10(3):250-3.

[6] BRAVO EL, COHEN JJ, HARRINGTON JT, MADIAS NE, ZUSMAN CJ. *Pheochromocytoma: New concepts and future trends.* Kidney Int. 1991 Sep; 40(3): 544—56.

[7] DE FRONZO R, FLEMING GA, CHEN K, BICSAK TA. *Metformin-associated lactic acidosis: Current perspectives on causes and risk.* Metabolism. 2016 Feb;65(2):20-9.

[8] ALMIRALL J, BRICULLE M, GONZALEZ-CLEMENTE JM. *Metformin- associated lactic acidosis in type 2 diabetes mellitus: incidence and presentation in common clinical practice.* Nephrol Dial Transplant 2008;23:2436–8.

[9] INZUCCHI SE, LIPSKA KJ, MAYO H, BAILEY CJ, MCGUIRE DK. *Metformin in Patients With Type 2 Diabetes and Kidney Disease: A Systematic Review.* JAMA. 2014 December 24; 312(24): 2668–75. doi:10.1001/jama.2014.15298.

37 DIABETES Y ESTEROIDES: ¿SIEMPRE ENEMIGOS?

Remón Ruiz PJ
Martínez Brocca MA
Gómez Liebana E
Ariadel Cobo D
Dueñas S
Gallego Casado C
Cozar Dueñas M
Guerrero R
Soto A

Hospital Universitario Virgen Del Rocío

INTRODUCCIÓN

La pancreatitis autoinmune es una entidad infrecuentemente reconocida que en los últimos años está cada vez cobrando más relevancia clínica y de la que se está observando una mayor incidencia[1].

Tras estos últimos años de profundización en sus características y su fisiopatología se han identificados dos tipos nosológicos distintos: la pancreatitis autoinmune tipo 1, que se engloba como parte de la llamada enfermedad relacionada con IgG4; y la pancreatitis autoinmune tipo 2 que es caracterizada por lesiones granulocíticas sin aumento sérico de IgG4 ni afectación multisistémica.

En cuanto a tratamiento de esta entidad, a día de hoy no existen guías clínicas de tratamiento y la evidencia científica en este sentido está basada en estudios observacionales[2].

La Diabetes Mellitus se relaciona directamente con la pancreatitis autoinmune, generalmente se presenta al inicio del cuadro pancreático aunque en ocasiones se presenta como una descompensación metabólica de una DM previa. De la misma forma que aún no existe una evidencia suficientemente fuerte en cuanto a las recomendaciones de tratamiento específico para la pancreatitis autoinmune, aún se está estudiando la evolución natural y las posibilidades terapéuticas de la diabetes secundaria o descompensada en su contexto.[3]

CASO CLÍNICO

Presentamos un varón de 65 años que ingresa en Medicina Interna en Mayo de 2015 por clínica de ictericia de patrón obstructivo y debut de diabetes en el que las pruebas complementarias iniciales (ecografía abdominal) objetiva una masa en proceso uncinado pancreático. Para su filiación y tratamiento sintomático, se realiza CPRE con toma de biopsia mediante cepillado y se procede a la colo-

cación de endoprótesis biliar para alivio sintomático del cuadro obstructivo. El resultado anatomopatológico del cepillado resulta en ausencia de células neoplásicas. Tras este estudio inicial y resolución del cuadro sintomático, se plantea estudio ambulatorio. En cuanto su debut de diabetes, se observó que el paciente ya presentaba una prediabetes al presentar glucemias plasmáticas basales >100 y <126 desde el año 2013; pero al ingresó dicha alteración metabólica se manifiesta como hiperglucemia franca con necesidad de insulinización en ámbito hospitalario en régimen bolo-basal (0,36 UI/kg/día). Tras el alta con buen control glucémico durante la hospitalización se sustituye la insulinoterapia por una basada en antidiabéticos orales en monoterapia (Metformina 850 mg cada 8 horas).

Tras una estancia en domicilio de un mes asintomático el paciente ingresa de nuevo en Julio de 2015 en Medicina Interna por reaparición de la clínica de ictericia, dolor abdominal y descompensación metabólica hiperglucemiante (HbA1c de 8%) adicionándose además a esta clínica fiebre >38°. Se atribuye la clínica a migración de la protesis biliar con cuadro obstructivo y colangitis subsecuente que mejora de forma paulatina con tratamiento antibiótico de amplio espectro (ceftriaxona). Además se observa paquipleuritis en parénquima pulmonar derecho de nueva aparición. En este contexto se suspende la terapia con antidiabéticos orales y se sustituye por tratamiento insulínico en régimen bolo-basal (0.34 UI/Kg/día).

Se realiza nuevo estudio de imagen (Colangio-RM) que objetiva estenosis del colédoco secundaria a un aumento de volumen del proceso uncinado con ganglios peripancreáticos milimétricos que sugieren la presencia de un proceso inflamatorio o autoinmune pancreático más que un proceso tumoral. Se completa el estudio con ecoendoscopia con toma de biopsias en la que se objetiva masa de 50x38mm responsable de la obstrucción biliar y con resultado anatomopatológico de la PAAF indeterminado (se observa atipia sin infiltrado linfoplasmocitario).

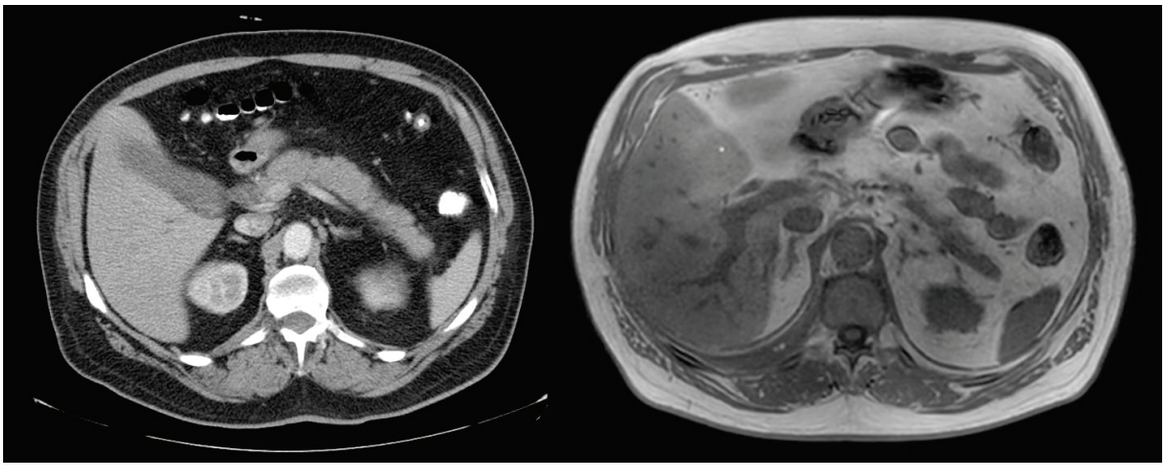

TAC Abdomen realizado en Mayo/2015 donde se observa dilatación de via biliar, dilaración de vesicula biliar y masa pancreática obsteuctiva en proceso uncinado.

Imagen de Resonancia Magnética en la que se observa la práctica resolución del proceso pancreático con disminución de inflamación del parénquima realizado tras respuesta a primer ciclo de esteroides

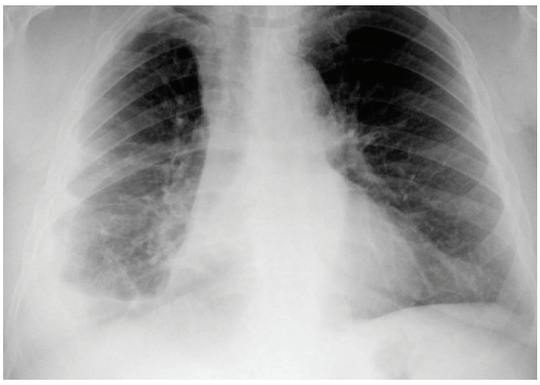

Rx de tórax AP en el que se observa paquipleuritis derecha secundaria a enfermedad relacionada con IgG4

Estos resultados orientan más hacia una enfermedad autoinmune que tumoral, por ello se solicita estudio de autoinmunidad pancreático (anticuerpos antianhidrasa carbónica y antilactoferrina), marcadores tumorales (CA 19,9 de 211,2 U/mL) e IgG4; obteniéndose valores de IgG4 en suero dos veces por encima de los valores normales (8200 mg/L). Además se realiza estudio de la paquipleuritis derecha a través de análisis bioquímico y anatomopatológico obtenido mediante toracocentesis y se observa una elevación de IgG4 (7050 mg/L), lo que orienta a un origen enmarcado en una enfermedad autoinmune sistémica.

Así, el paciente, es diagnosticado de forma muy probable de pancreatitis autoinmune debida a enfermedad relacionada con IgG4. Con este diagnóstico de sospecha, se inicia tratamiento inmunosupresor con esteroides (prednisona) a dosis de 0.5 mg/Kg/día en pauta descendente y es remitido a Hospital de Día de Diabetes para ajuste y seguimiento del tratamiento diabetológico. Durante el seguimiento se realiza una mayor filiación etiológica de su tipo de diabetes objetivándose un péptido C conservado (2.49 ng/mL) y ausencia de autoinmunidad frente a célula beta pancreática (AntiGAD 0.34 U/L, Anti-IA2 2.03 U/L). Además se consigue un buen grado de control metabólico (HbA1c 5.2%) intensificando el tratamiento insulínico con un tratamiento basado en Biguanidas (Metformina 850 mg cada 8 horas) y tratamiento insulínico en régimen bolo basal (0.38 UI/Kg/día).

Con el tratamiento esteroideo se observa una respuesta favorable con reducción del tamaño de la masa pancreática hasta los 30x25 mm, por lo que por considerarse respuesta completa, se decide su suspensión tras 5 meses de tratamiento. A pesar del buen control metabólico durante el tratamiento inmunosupresor, la evolución del mismo tras su retirada no fue la esperada. Tras dos meses de buen control metabólico ya con régimen basal (0,14 UI/Kg/día) se observa descompensación metabólica con aumento paulatino de los requerimientos de insulina hasta necesidad de tratamiento bolo-basal a dosis de 0.5 UI/Kg/día. Mediante estudio de resonancia magnética se objetiva de nuevo recidiva de la enfermedad observándose zonas de actividad en parénquima renal, páncreas y pulmón. Se observa además elevación de los niveles de IgG4 hasta 1730 mg/L. Debido a este nuevo empeoramiento se decide realizar recambio de protesis biliar e inicio de tratamiento corticoideo con prednisona a dosis de 0.5 UI/Kg/día en pauta de descenso. Tras tres meses de tratamiento esteorideo y con dosis de prednisona de 0.2 UI/Kg/día, se observa una mejoría clínica y de la masa pancreática con niveles de IgG4 de 1350 (normales), en este contexto la dosis de insulina es de 0.38 UI/Kg/día con un buen control metabólico sin presencia de hipoglucemias.

DISCUSIÓN

Este caso pone en relevancia la necesidad de hacer un buen diagnóstico diferencial al debut de una Diabetes Mellitus. La entidad presentada en este caso (pancreatitis autoinmune debida a enfermedad relacionada con IgG4) está adquiriendo un mayor papel en los últimos años. Consiste en una enfermedad rara y de difícil diagnóstico ya que el diagnóstico diferencial debe incluir enfermedades de etiología tumoral y la historia natural, plan de tratamiento y evolución en las dos circunstancias es diametralmente opuesta. Actualmente la evidencia en relación a la fisiopatología de la Diabetes Mellitus relacionada con dicha entidad así como su tratamiento y pronóstico está siendo evaluada y los datos de los que disponemos provienen de estudios observacionales. Tras estas líneas realizaremos una pequeña revisión sobre estas cuestiones.

La pancreatitis autoinmune (PA) está conformada por dos subtipos distintos: PA tipo 1, que se asocia a la enfermedad relacionada con IgG4 y se establece como manifestación local de esta enfermedad sistémica; y la PA tipo 2 que se asocia con hallazgos de lesiones epiteliales granulocíticas en la anatomía patológica. Así los dos subtipos presentan características diferenciadoras específicas (Tabla 1).

La pancreatitis autoinmune tipo 2 fue propuesta a raíz de los hallazgos anatomopatológicos encontrados en páncreas resecados de pacientes con pancreatitis crónica no alcohólica en los que se halló

un patrón que se denominó "lesión granulocítica epitelial". Este patrón característico se asocia con frecuencia con destrucción y obliteración del conducto pancreático. De esta forma a pesar de que se observa inflamación pancreática, en la anatomía patológica no se observan (o se observan en muy poca cantidad) células plasmáticas con positividad para IgG4, así como tampoco se observa elevación de IgG4 sérico. Además es destacable que este subtipo no se entiende en contexto de otra enfermedad sistémica siendo asociado únicamente con enfermedad inflamatoria intestinal en el 30% de los casos.

Subtipo de PA	Tipo 1	Tipo 2
Prevalencia	Asia > USA, EU	EU > USA > Asia
Edad	Adulta	Jóvenes
Género	Másculino	Igualdad
Síntomas Ictericia obstructiva Dolor abdominal Inflamación pancreática Serología	 Frecuente Raro Común Elevación de IgG4, IgG y autoanticuerpos	 Frecuente Común Común IgG, IgG4 normales y autoanticuerpos negativos
Afectación multiórgánica	Colangitis esclerosante Sialooadenitis esclerosante Fibrosis retroperitoneal Otros	No relacionado
Colitis ulcerosa	Raro	Frecuente
Respuesta esteroides	Buena respuesta	Buena respuesta
Remisión	Alto índice	Rara

Tabla 1. Características diferenciadoras tipos de Pancreatitis autoinmune

Por otro lado la PA tipo 1 se corresponde con la afectación pancreática de la enfermedad relacionada con IgG4. Está caracterizada por infiltración abundante de células plasmáticas y linfocitos con positividad a IgG4, fibrosis organizada con un patrón en remolino en empalizada e infiltración de linfocitos y células plasmáticas intra/perivenular que en ocasiones da lugar a una flebitis obliterante.

La enfermedad relacionada con IgG4 se trata de la enfermedad sistémica autoinmune que engloba la PA tipo 1. Consiste en una afectación multisistémica con una clínica variable que tiene como características comunes la inflamación de los órganos comprometidos, el infiltrado linfoplasmocitario de células con positividad para IgG4 y un grado variable de fibrosis con un patrón anatomopatológico en empalizada característico. Las presentaciones iniciales más frecuentes de esta entidad consisten en la PA tipo 1, la afectación de glándulas salivares en forma de "Enfermedad de Mikulicz", la afectación orbitaria con proptosis ocular por aumento de glándula lacrimal, la musculatura extraocular o incluso el pseudotumor orbital, y la fibrosis retroperitoneal que se asocia frecuentemente con afectación aórtica en forma de periaortitis crónica, o uretral dando lugar a ureterohidronefrosis.

La aproximación diagnóstica en estos cuadros es compleja. Hoy en día no existen criterios diagnósticos que nos permitan una máxima especificidad o sensibilidad por sí mismos, por ello, debe ser la evaluación conjunta y multidisciplinar de las distintas pruebas complementarias así como la respuesta a la estrategia terapéutica la que nos dé el diagnóstico definitivo. A lo largo de los años se han publicado distintos criterios diagnósticos como apoyo clínico y actualmente los más utilizados son los desarrollados por la Clínica Mayo (HISORt) y por la Sociedad Japonesa del Pancreas [1,2]. Sin embargo su sensibilidad y especificidad debe ser analizada más profundamente, en la serie de casos presentada por Raina et al[2] el 15% de los pacientes no cumplía todos los criterios presentados por estas sociedades, por lo que el diagnóstico de esta entidad aún puede constituir un reto para el clínico.

Los criterios diagnósticos HISORt se basan en los siguientes apartados:

- Diagnóstico histológico.
- Imágenes características mediante TAC o pancreatografía.
- Elevación de niveles de IgG4 séricos de al menos 2 veces los valores normales.
- Afectación de otros órganos (de los referidos arriba en el texto).
- Respuesta tanto de las manifestaciones pancreáticas como de las extrapancreáticas a terapia esteroidea.

Además de estos criterios otras pruebas complementarias pueden servir de apoyo diagnóstico, aunque muchas de ellas no nos sirven para discriminar entre la pancreatitis autoinmune y el cáncer pancreático. Los anticuerpos anti péptido PBP se han observado en el 94% de los pacientes con PA mientras que no se observaron en sujetos sanos, sin embargo también fueron observados en el 5% de los pacientes con adenocarcinoma de páncreas. Otros anticuerpos incluyen los anticuerpos anti anhidrasa carbónica II (positivo 30-59%) y anti lactoferrina (positivo 50-76%).[4]

El tratamiento de esta entidad aún no está protocolizado ni existe evidencia de estudios clínicos aleatorizados y controlados. Por tanto, la evidencia analizada es extraída de estudios observacionales que presentan una gran dificultad a la hora de compararlos debido principalmente a la heterogeneidad de los pacientes, de los criterios diagnósticos utilizados y de la definición de la respuesta.

El tratamiento de elección inicial es esteroideo ya que en la gran mayoría de los pacientes produce una mejoría clínica siendo además un criterio diagnóstico de HISORt. A pesar de que la regresión con el tratamiento es frecuente (66% de respuesta), es también frecuente la recidiva de la enfermedad requiriéndose un segundo ciclo de corticoides (25% aproximadamente) o incluso tratamiento esteroideo de forma continuada.

La respuesta clínica a la terapia esteroidea viene acompañada con una mejoría de los niveles de IgG4, de la bioquímica hepática y de las imágenes pancreáticas objetivadas en el diagnóstico. Aún no existe evidencia que confirme que la regresión de las alteraciones morfológicas se correlacione con una menor probabilidad de recidiva.[6]

En caso de fallo de terapia esteroidea, o imposibilidad de discontinuación del tratamiento con esteroides se ha propugnado el uso de otros fármacos inmunosupresores como el rituximab, la azatiopina o la ciclosporina.[7]

Finalmente una vez reseñado de forma escueta las características diagnósticas de esta enfermedad así como su tratamiento creo importante destacar la importancia de la Diabetes Mellitus en esta enfermedad. A pesar de que los mecanismos fisiopatológicos aún no están completamente explicados el 66.5% de los pacientes con Pancreatitis Autoinmune presentan diabetes en algún punto de su historia natural. Concretamente en el 85% de estos pacientes la diabetes se presentará o antes del diagnóstico (33%) o simultáneamente al diagnóstico de pancreatitis autoinmune.

Un estudio observacional de Nishimori et al presentó datos de gran interés en cuanto al curso natural de la Diabetes Mellitus en estos pacientes. Se observó que la terapia esteroidea mejoraba el control diabetológico en el 55% de los pacientes con DM simultánea al debut de pancreatitis autoinmune. Observándose además que había una correlación entre aquellos pacientes que mejoraban su DM con aquellos que también presentaban una mejoría de la configuración pancreática así como del conducto principal pancreático o de inflamación del parénquima.[8]

CONCLUSIONES

La pancreatitis autoinmune es una entidad que está aumentando en incidencia y para la que es necesaria un estudio exhaustivo y pormenorizado realizando una integración de los distintos elementos clínicos, bioquímicos y morfológicos.

La insuficiencia pancreática endocrina está muy relacionada con la pancreatitis autoinmune presentándose en una gran cantidad de casos bien al debut de la entidad o bien previamente a la misma.

El curso de la Diabetes en este tipo de pacientes está muy ligada al curso de la enfermedad. De esta forma a pesar de que el tratamiento específico recomendado para la pancreatitis autoinmune es la terapia esteroidea en la gran mayoría de los casos se produce una mejoría del control metabólico que está a su vez asociada con una mejoría de los parámetros clínicos, analíticos y morfológicos pancreáticos.

Son necesarios más estudios, concretamente estudios aleatorizados controlados, que aporten una mayor evidencia clínica y científica en el tratamiento, seguimiento y pronóstico de esta enfermedad así como de sus complicaciones (diabetes mellitus entre otras).

BIBLIOGRAFÍA

[1] OKAZAKI, KAZUICHI; TOMIYAMA, TOMIYAMA; MITSUYAMA TOSHIYUKI; ET AL. *Diagnosis and classification of autoinmune pancreatitis.* Autoinmmunity reviews. 2014. Vol 13. p.451-458.

[2] RAINA, AMIT; YADAY, DHIRAJ; KRASINSKAS, ALYSSA M; ET AL. *Evaluation and management of autoinmune pancreatitis: experience at a large US center.* American Journal of Gastroenterology. 2009; 104:2295

[3] ITO, TETSUHIDE; NAKAMURA, TAICHI; FUJIMORI, NAO; ET AL. *Characteristics of pancreatic diabetes in patients with autoinmune pancreatitis.* Journal of digestive disease. 2011; 12; 210-216.

[4] FRULLONI, LUCA; LUNARDI, CLAUDIO; SIMONE RITA; ET AL. *Identification of a novel antibody associated with autoinmune pancreatitis.* New England Journal of Medicine. 2009; 361: p.2135.

[5] KINO-OHSAKI, JUNKO; NISHIMORI, ISAO; MORITA, MASANORI; ET AL. *Serum antibodies to carbonic anhydrase I and II in patients with idiopatic chronic pancreatitis and Sjögren syndrome.* Gastroenterology. 1996; Vol 110. p 1579-1586.

[6] HIRANO KENJI, TADA MINORU, ISAYAMA HIROYUKI, ET AL. *Long-term prognosis of autoinmune pancreatitis with and without corticoesteroid treatment.* Gut 2008; 57: p1719.

[7] HART PA; TOPAZIAN MD; WITZIG TE; ET AL. *Treatment of relapsing autoinmune pancreatitis with inmunomodulators and rituximab: the Mayo Clinic experience.* Gut. 2013; 62: p1607.

[8] NISHOMORI, ISAO; TAMAKOSHI, AKIKO; KAWA, SHIGEYUKI; ET AL. *Influence of steroid therapy on the course of Diabetes Mellitus in patients with autoinmune pancreatitis.* Pancreas. 2006, Vol 32, Número 3, p. 244-248.

38 HIPERCALCEMIA TUMORAL POR SECRECIÓN ECTÓPICA DE CALCITRIOL: UN RETO DIAGNÓSTICO Y TERAPÉUTICO.

Tomé Fernández-Ladreda M[1]
Alarcón Manoja E[2]
Bautista Recio C[1]
González Duarte D[1]

UGC Provincial Endocrinología y Nutrición de Cádiz. Hospital Punta de Europa. Algeciras.
Servicio de Medicina Interna. Hospital Punta de Europa. Área de Gestión Sanitaria Campo de Gibraltar.

INTRODUCCIÓN

La hipercalcemia es una complicación común de los pacientes oncológicos siendo la de origen tumoral la causa más frecuente de hipercalcemia en el paciente hospitalizado.

Existen cuatro mecanismos para la aparición de niveles elevados de calcio en este tipo de pacientes: aparición de metástasis osteolíticas con liberación de citoquinas, secreción tumoral de proteína relacionada con la parathormona (PTHrp), secreción ectópica de parathormona (PTHi) y producción de 1,25-dihidroxivitamina D o calcitriol[1]. Este último mecanismo supone menos del 1% de los casos de hipercalcemia tumoral y se asocia normalmente a linfomas[2].

A continuación presentamos el caso de un paciente con linfoma no Hodgkin con hipercalcemia tumoral secundaria a producción de calcitriol y realizamos una revisión sobre el manejo de la hipercalcemia tumoral y en concreto la asociada a la producción de 1,25-dihidroxivitamina D.

CASO CLÍNICO

Presentamos el caso de un varón de 56 años con diagnóstico de Linfoma No Hodgkin (LNH) tipo MALT que ingresa en planta de Hematología por hipercalcemia severa. Entre sus antecedentes personales destaca hipercolesterolemia en tratamiento con Pitavastatina 2 mg al día y diabetes tipo 2 con buen control habitual (HbA1c 6,5% al diagnóstico) en tratamiento con Vildagliptina 50 mg/Metformina 1g, 1 comprimido cada 12 horas. Diagnosticado de LNH tipo MALT en Enero de 2015 había iniciado quimioterapia con esquema R-CHOP (Rituximab, Ciclofosfamida, Doxorubicina, Vincristina y Prednisona 50 mg cada 12 horas los 3 días previos a cada ciclo de quimioterapia). Desde el diagnóstico presentaba hipercalcemia en analítica con valores de calcio de 12-13 mg/dl (N: 8,4-10,2) (Tabla

1/Gráfico 1) y deterioro de la función renal con valores de creatinina 1,5-1,8 mg/dl (N: 0,7-1,2). Mal control de calcemia de forma ambulatoria a pesar de medidas anticalcio (hidratación abundante, furosemida 40 mg 1 comprimido al día y ácido zoledrónico 4 mg mensual) por lo que en Abril de 2015 se decide ingreso para manejo intrahospitalario solicitándose valoración por parte de Endocrinología.

El paciente refería importante astenia, anorexia, pérdida de unos 10 Kg de peso y disgeusia que ya presentaba antes del inicio de la quimioterapia. A su llegada al hospital presentaba valores de calcio sérico de 14,8 mg/dl y creatinina 2 mg/dl. A la exploración el paciente presentaba discreta deshidratación cutánea y se encontraba bien perfundido. No presentaba deterioro cognitivo ni confusión ni otra focalidad neurológica Se realizó electrocardiograma que no mostraba alteraciones. Tras iniciar sueroterapia intensiva (150-200 ml/h de suero salino fisiológico), furosemida 20 mg 1 ampolla intravenosa cada 8 horas y ácido zoledrónico 4 mg de forma periódica se observó disminución de los niveles de calcio hasta valores de 10,5-11,5 mg/dl y mejoría de la función renal (creatinina 1,58 mg/dl). Ante la retirada progresiva de la sueroterapia se observaba recidiva de la hipercalcemia hasta los valores iniciales. Se solicita analítica observándose niveles de PTHi y 25-OH-Vitamina D muy disminuidos [5,76 pg/ml (N: 15-65); 3 ng/ml (N: 20-70) respectivamente]. Se realizó estudio de extensión mediante TAC corporal no objetivándose lesiones osteolíticas sugestivas de metástasis óseas.

Ante la sospecha de hipercalcemia humoral se solicita PTHrp y 1,25-dihidroxivitamina D. A la espera de recibir los resultados se inicia tratamiento con cinacalcet con aumento progresivo de dosis hasta 60 mg al día y corticoides (prednisona a dosis de 1 mg/Kg/día) sin observarse una respuesta satisfactoria en reducción de niveles de calcio (tabla 1). El paciente presentó empeoramiento del control glucémico en relación con el uso de corticoides presentando glucemias de hasta 300 mg/dl antes de la cena. Se inicia insulina NPH en una única dosis en la mañana junto con insulina rápida correctora antes de las comidas observándose mejoría del control glucémico. El resultado analítico solicitado mostró niveles de proteína relacionada con PTH indetectables (<1,1 pmol/L) y niveles de calcitriol muy elevados (148 pg/ml, N: 16-56 pg/ml). Se confirma por tanto nuestra sospecha de hipercalcemia tumoral por calcitriol asociada a linfoma. Ante la escasa respuesta al tratamiento médico administrado y la necesidad de hidratación intensa para mantener niveles de calcio aceptables (aproximadamente 11 mg/dl) se decide la realización de esplenectomía con objetivo citorreductor (esplenomegalia de 19 cm) (Imagen 1 y 2). Tras la misma los niveles de calcio alcanzan el nivel normal (9,5-10,2 mg/dl) y se observó una mejoría en los niveles de PTHi (tabla 2). El paciente mantuvo niveles estables de calcemia, dentro del rango de la normalidad hasta su fallecimiento en Julio de 2015 (6 meses tras el diagnóstico, 3 meses desde la esplenectomía) por una complicación infecciosa de su enfermedad de base.

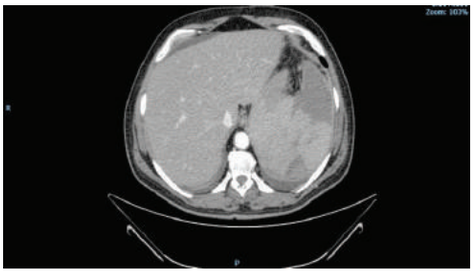

Imagen 1: TAC de abddomen

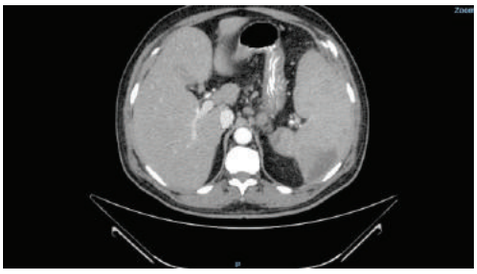

Imagen 2: TAC de abdomen

	Enero 2015 (Diagnóstico)	**Abril 2015**	**Abril 2015** Tras ingreso (hidratación, bifosfonatos, corticoides)	**Julio 2015** (Tras esplenectomía)
Calcio (mg/dl)	11,8	14,8	11,5	9,6
Urea (mg/dl)	60	88	53	34
Creatinina (mg/dl)	1,6	2,13	1,58	0,98

Tabla 1. Evolución calcemias y función renal

Gráfico 1. Evolución calcio sérico

	PTHi (pg/ml)	PTHrp (pmol/L)	25-OH-Vitamina D (ng/ml)	1,25dihidroxivitaminaD (pg/ml)
Inicial	5,76	<1,1	10,2	156
Tras esplenectomía	15,36		13	

Tabla 2. Valores hormonales

DISCUSIÓN

La hipercalcemia ocurre en el 20-30% de los pacientes con cáncer en algún momento de la evolución de la enfermedad. La detección de hipercalcemia en un paciente oncológico empeora el pronóstico de la enfermedad elevando al 50% la mortalidad de estos pacientes a los 30 días[1]. Los niveles de calcio suelen ser muy elevados por lo que estos pacientes pueden referir múltiples síntomas (anorexia, náuseas, vómitos, estreñimiento, debilidad muscular, confusión e incluso coma)[3].

La hipercalcemia asociada al cáncer puede clasificarse en 4 tipos. En los pacientes con metástasis osteolíticas la hipercalcemia se debe a la elevación de la resorción ósea por los osteoclastos en las zonas que rodean la lesión metastásica. El trastorno conocido como hipercalcemia humoral es causado por una secreción sistémica de PTHrp por el tumor dando lugar al aumento de la resorción ósea y disminución de la eliminación renal de calcio. Es la causa de hasta el 80% de los casos de hipercalcemia tumoral y se produce con más frecuencia en pacientes con carcinomas epidermoides (cabeza y cuello, pulmón…) y linfomas no Hodgkin. La secreción ectópica de la verdadera PTH es una causa muy rara de hipercalcemia maligna[1].

La hipercalcemia secundaria a la producción de calcitriol por el tumor es poco frecuente (<1% de los casos de hipercalcemia maligna). Es la causa de prácticamente todos los casos de hipercalcemia en pacientes con linfoma de Hodgkin y de aproximadamente un tercio de los casos en los no Hodgkin. También se ha descrito en algunos casos de disgerminoma ovárico[4]. En sujetos normales la conversion de 25-hidroxivitamina D (calcidiol) a 1,25-dihidroxivitamina D o calcitriol (el metabolito más activo de la vitamina D) se realiza por la enzima 1-hidroxilasa en el riñón. Este proceso es controlado de forma fisiológica por la PTH. La hipercalcemia debería inhibir la liberación de PTHi y por tanto de 1,25-dihidroxivitamina D. En los pacientes con producción elevada de calcitriol de origen maligno se produce una conversión extrarrenal de 25-hidroxivitamina D a 1,25-dihidroxivitamina D independiente de PTH por linfocitos o macrófagos tumorales. El aumento de la absorción intestinal de calcio inducido por la concentración elevada de calcitriol es la principal alteración observada aunque el aumento de la resorción ósea puede contribuir a la elevación del calcio sérico. Este tipo de hipercalcemia habitualmente responde al tratamiento con glucocorticoides[5].

En nuestro caso el paciente presentaba una hipercalcemia severa sintomática asociada a su patología hematológica de base. Al tratarse de un linfoma no Hodgkin y no visualizarse lesiones líticas sugestivas de metástasis óseas en las pruebas de imagen las causas de hipercalcemia a descartar eran la producción de PTHrp y la producción de calcitriol por el tumor. La primera opción suele ser más

frecuente en este tipo de neoplasia pero hasta en un tercio de los casos puede deberse a la producción de calcitriol como se confirmó finalmente en nuestro paciente tras objetivar una concentración sérica de 1,25-dihidroxivitamina D 3 veces superior al rango de referencia.

Las opciones de tratamiento para la hipercalcemia severa incluyen hidratación, calcitonina, bifosfonatos, denosumab, prednisona y hemodiálisis en casos refractarios.

La hidratación debe realizarse con soluciones cristaloides isotónicas a un ritmo inicial de 200-300 ml/h reajustando el ritmo de perfusión de forma periódica en caso de aparición de signos de sobrecarga de volumen.

La calcitonina es la segunda opción de tratamiento aunque su efecto es limitado dada la aparición de taquifilaxia a las 48 horas.

Los bifosfonatos son un grupo de fármacos análogos del pirofosfato que disminuyen la resorción ósea mediada por osteoclastos aumentando la apoptosis de osteoclastos y disminuyendo la de osteoblastos. Existen varios bifosfonatos de segunda generación indicados para el tratamiento de la hipercalcemia pero es el ácido zoledrónico el más potente y por tanto el más utilizado.

El denosumab es un anticuerpo monoclonal que actúa sobre el ligando de RANK disminuyendo la acción de los osteoclastos y por tanto la resorción ósea.

Los pacientes con linfomas o tumores ováricos germinales productores de calcitriol pueden ser tratados con prednisona oral para disminuir la absorción gastrointestinal de calcio. La dosis habitual es de 20-40 mg al día[6].

Existen otras opciones terapéuticas como el uso de cinacalcet que es un fármaco calciomimético que actúa activando el receptor-sensor del calcio (CaSR) disminuyendo la producción de PTHi. Se usa habitualmente para el tratamiento del hiperparatiroidismo secundario en los pacientes con enfermedad renal crónica y en los pacientes con hiperparatiroidismo primario severo que no pueden ser sometidos a cirugía. Este tratamiento ha sido utilizado con éxito en algunos casos de hipercalcemia humoral por secreción de PTHrp[7]. La dosis habitual es de 60-360 mg al día en 2 tomas.

Nuestro paciente presentaba una hipercalcemia refractaria al tratamiento con suero salino isotónico, diuréticos de asa y ácido zoledrónico. Se inició tratamiento con cinacalcet ante la sospecha de una posible producción tumoral de PTHrp con nula respuesta. A pesar de confirmarse la producción tumoral de calcitriol nuestro paciente tampoco respondió al tratamiento con prednisona oral y presentó marcada hiperglucemia como complicación del tratamiento esteroideo precisando iniciar tratamiento insulínico. Únicamente se consiguió una respuesta satisfactoria y mantenida en el tiempo al disminuir la masa tumoral tras la realización de esplenectomía con objetivo citorreductor.

La hipercalcemia maligna es una causa frecuente de hospitalización y se presenta en un porcentaje elevado de pacientes oncológicos. Es importante sospecharla en aquellos pacientes con clínica compatible e iniciar las medidas terapéuticas adecuadas según la gravedad de la hipercalcemia. Es recomendable conocer la fisiopatología de la hipercalcemia tumoral y hacer un diagnóstico de certeza para así iniciar el tratamiento más adecuado en cada caso. Aunque la hipercalcemia por producción de calcitriol que presentaba nuestro paciente es una causa rara de hipercalcemia maligna es frecuente en las neoplasias hematológicas, especialmente en los linfomas de Hodgkin y se debe tener en cuenta a la hora de evaluar y tratar a estos pacientes.

BIBLIOGRAFÍA:

[1] ANDREW F STEWART, MD. *Hipercalcemia associated with cancer.* N Engl J Med 2005; 352:373-379.

[2] SEYMOUR JF, GAGEL RF. *Calcitriol: the major humoral mediator of hypercalcemia in Hodgkin's disease and non-Hodgkin's lymphomas.* Blood. 1993;82(5):1383.

[3] SHANE, E, DINAZ, I. *Hypercalcemia: Pathogenesis, clinical manifestations, differential diagnosis, and managment.* Metabolic bone diseases and disorders of mineral metabolism 2006; 26:176.

[4] HIBI M, HARA F, TOMISHIGE H, ET AL. *1,25-dihydroxyvitamin D-mediated hypercalcemia in ovarian dysgerminoma.* Pediatr Hematol Oncol 2008; 25:73.

[5] SHIVNANI SB, SHELTON JM, RICHARDSON JA, MAALOUF NM. *Hypercalcemia of malignancy with simultaneous elevation in serum parathyroid hormone related peptide and 1,25-dihydroxy Vitamin D in a patient with metastatic renal cell carcinoma.* Endocr Pract. 2009;15:234–9

[6] MIRRAKHIMOV AE. *Hypercalcemia of Malignancy: An Update on Pathogenesis and Management.* N Am J Med Sci. 2015 Nov; 7(11): 483–493.

[7] BECH A, SMOLDERS K, TELTING D, DE BOER H. *Cinacalcet for hypercalcemia caused by pulmonary squamous cell carcinoma producing parathyroid hormone-related peptide.* Rep Oncol 2012;5:1–8.

39 VARON 57 AÑOS CON LETARGIA, VÓMITOS, DOLOR EN MIEMBROS INFERIORES Y SÍNDROME CONSTITUCIONAL A ESTUDIO.

Novo Rodriguez C
Hayón Ponce M
Ávila Rubio V
Vera Pacheco L
Muñoz Torres M
Torres Vela E.

UGC Endocrinología y Nutrición del Complejo Hospitalario de Granada.

INTRODUCCIÓN

El hiperparatiroidismo primario es una patología frecuente. Predomina en el sexo femenino y la edad media al diagnóstico es de 55 años. Su incidencia anual es de 0,1-0,3/1000 habitantes. Se presenta como entidad clínica solitaria, por adenoma simple o doble de las glándulas paratiroideas o asociado a la Neoplasia endocrina múltiple tipo 1 (MEN-1), con herencia autosómica dominante predominando la hiperplasia múltiple de las glándulas paratiroideas sobre el adenoma. En el hiperparatiroidismo se produce un aumento autónomo en la producción de la paratohormona (PTHi), hormona reguladora del metabolismo del calcio, con el consiguiente efecto sobre el calcio sérico.

La PTH aumenta el calcio sérico actuando a dos niveles, principalmente:

- Intestino delgado, aumentando la absorción de calcio en el duodeno a través de a acción de la vitamina D.
- Óseo, el hueso como órgano dinámico y endocrino bajo la acción de la PTH, está en continuo remodelado óseo dominando la resorción ósea, con la consiguiente disminución de masa ósea y aumentando la calcemia.

La forma de presentación del hiperparatiroidismo primario va desde una forma asintomática hallada de forma casual en analítica rutinaria, dada la accesibilidad a la determinación del calcio sérico, hasta una hipercalcemia severa con graves consecuencias.

CASO CLINICO

Presentamos el caso de un varón de 57 años que ingresa en Servicio de Medicina Interna para estudio de hipercalcemia severa, litiasis renal izquierda, fracaso renal crónico reagudizado y síndrome constitucional.

Entre sus antecedentes personales destaca: HTA, neuritis óptica isquémica, hipertensión ocular bilateral, litiasis renal izquierda, herniorrafia inguinal derecha y umbilical y colecistectomía. En tratamiento con telmisartan, alopurinol, carteolol colirio y lansoprazol. Fumador activo de > 1 paquete/día desde hace más de 20 años.

En la anamnesis dirigida presentaba vómitos, dolor punzante en ambos miembros inferiores y cuadro de torpeza mental con desorientación, mareo e incapacidad para mantenerse de pie por debilidad. Revisando analíticas previas se observa hipercalcemia mantenida (desde al menos Abril del 2015), deterioro de la función renal y Ca 19.9 positivo. Refería historia de cólico renal a finales del 2014, no antecedentes de fracturas, pérdida ponderal de 10 kg en el último año, hiporexia y saciedad precoz.

Se inició fluidoterapia intensiva, calcitonina, furosemida y metilprednisolona, ante el empeoramiento de función renal y la refractariedad de la hipercalcemia, se decide hemodiálisis urgente y traslado a la unidad de cuidados intensivos.

Tras estabilización del paciente, se traslada a Endocrinología para estudio.

En las PPCC los datos eran concordantes con hiperparatiroidismo 1° (hipercalcemia, hipofosforemia y PTHi elevada):

- Analítica: creatinina 3.87mg/dl, calcio 17.4 mg/dl (corregido por PT 16.3mg/dl), fósforo 2.4 mg/dl, magnesio 1.18mg/dl, PTHi 798.2pg/ml, osteocalcina 35.3 ng/ml, fosfatasa alcalina ósea 66.7ng/ml, P1NP 262.7 ng/ml, CTX 1.5ng/ml, 25OH-vitamina D 6.9ng/ml, Ca 19.9: 79.1 U/ml.
- Densintometría ósea en rango osteoporótico.

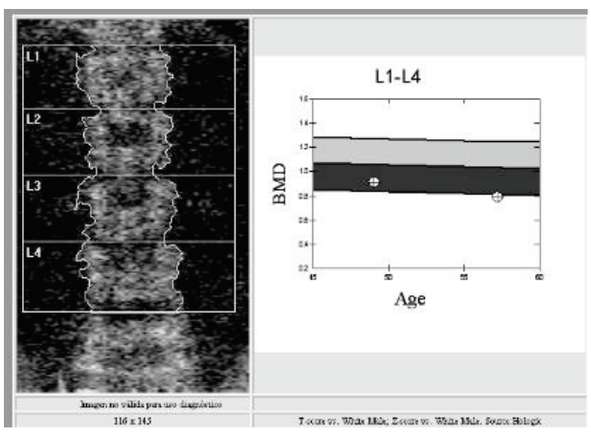

Región	Area[cm²]	BMC[(g)]	BMD[g/cm²]	T-score	RM (Referencia máxi	Z-score	EC (Edad coincident
L1	15.61	14.04	0.899	-1.0	89	-0.5	94
L2	15.18	11.58	0.763	-3.0	70	-2.5	74
L3	16.97	13.42	0.791	-2.8	72	-2.3	76
L4	19.94	14.41	0.723	-3.8	63	-3.3	67
Total	**67.70**	**53.45**	**0.789**	**-2.7**	**72**	**-2.2**	**77**

Figura 1: DEXA que muestra Osteoporosis lumbar con un Tscore en Columna lumbar de -2.7 DE.

- Gammagrafía de paratiroides (MIBI):

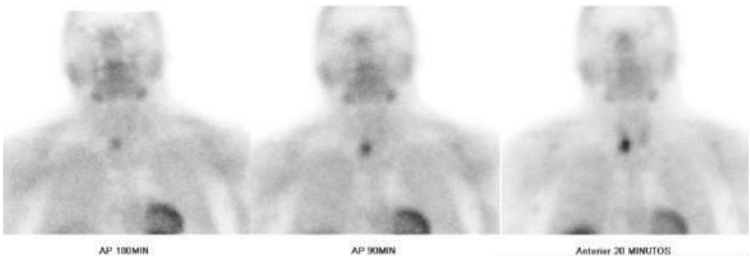

Figura 2: Gammagrafía de paratiroides en la que se observaban hallazgos compatibles con adenoma de paratiroides derecho.

En la evolución continúa con calcemia y PTHi en aumento progresivo, se complica con pancreatitis aguda que requiere reingreso en UCI. Ante la situación de hipercalcemia tóxica grave sintomática resistente se decide cirugía urgente realizándose paratiroidectomía derecha guiada por gammasonda, con diagnóstico anatomopatológico de adenoma/hiperplasia de paratiroides inferior derecha.

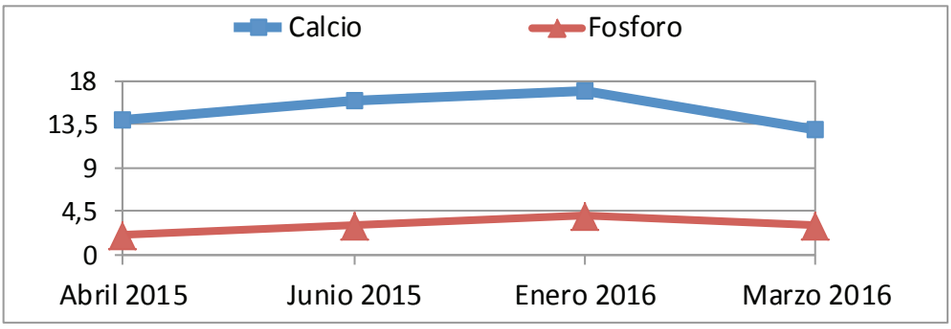

Figura 3: gráfico que representa la evolución de los niveles de calcio y fósforo antes del ingreso hasta la paratiroidectomía.

Tras la cirugía, el paciente es nuevamente trasladado a UCI, se complicó con sepsis urinaria, FA con RVM rápida e IAMSEST. Una vez estabilizado fue nuevamente trasladado a nuestro cargo. Desarrolló como era previsible un síndrome de hueso hambriento presentando hipocalcemia con altos requerimientos de Calcio intravenoso y calcitriol.

Además durante su ingreso presentó hipoglucemias en ayunas asintomáticas, que ya venía refiriendo en los últimos años, motivo por el que se le realizó un test de ayuno con datos sugerentes de hiperinsulinismo endógeno.

En la actualidad el paciente está pendiente de realizarse RMN pancreática para localizar la lesión responsable del hiperinsulinismo endógeno y posteriormente poder descartar un síndrome de neoplasia endocrina múltiple tipo 1.

DISCUSIÓN

Las causas más frecuentes de hipercalcemia son el Hiperparatiroidismo primario y la hipercalcemia tumoral, representando el 90% de los casos.

La afectación clínica de la hipercalcemia es multisistémica:

- Cardíaco: parada cardiorespiratotia y arritmias cardíacas, con acortamiento de QT.
- Digestivo: naúseas, vómitos, pancreatitis aguda alitiásica, úlcera duodenal.
- Renal: litiasis renal de oxalato cálcico, de características radiopacas, asociado a una hipercalciuria. Solo el 5% de las litiasis cálcicas son por HPTP.

- Óseo: osteopenia, osteoporosis u osteítis fibrosa quística en los casos más avanzados, infrecuentes en la actualidad.
- Neurológico: desorientación, obnubilación y coma.
- Manifestaciones cardiovasculares: HTA es más frecuente entre los sujetos con HPTP, aunque no se ha encontrado una relación directa.

La forma de presentacion en nuestro caso fue una crisis hipercalcémica con multiples consecuencias: vómitos, dolor punzante en ambos miembros inferiores, cuadro de torpeza mental, fracaso renal crónico reagudizado, pancreatitis aguda alitiásica, FA con RVM rápida e IAMSEST.

En cuanto al diagnostico diferencial, en primer lugar hay que descartar que se trate de una pseudohipercalcemia. En segundo lugar debe confirmarse la hipercalcemia con una nueva determinación y revisar los valores en análisis previos. Una hipercalcemia crónica con valores menores de 11 mg/dl en un paciente asintomático, con una exploración física normal, orienta hacia un hiperparatiroidismo primario. Valores superiores a 13 mg/dl en un paciente sintomático son más sugestivos de malignidad; no obstante en nuestro caso ya se evidenciaba hipercalcemia más leve en los 3 años previos, pero nunca había sido estudiada.

Una vez confirmada la hipercalcemia, se debe determinar si está mediada por la parathormona midiendo la PTH intacta.

En este caso se confirmó el diagnóstico de hipercalcemia grave por hiperparatiroidismo primario por adenoma paratiroideo inferior derecho. Si bien fue preciso descartar patología neoplásica asociada, ya que se trataba de un paciente fumador activo que presentaba síndrome consititucional, proteinuria y marcadores tumorales discretamente positivos (Ca 19.9 elevado).

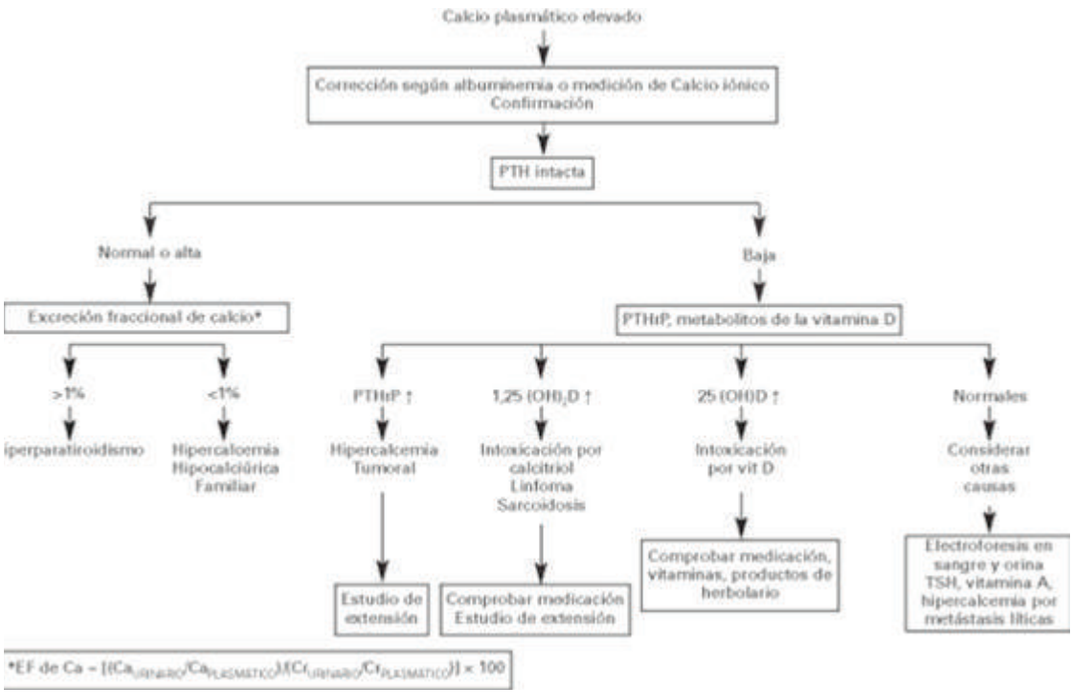

Figura 4: algoritmo diagnóstico de la hipercalcemia.

En cuanto a la asociación en nuestro paciente con hiperinsulinismo endógeno, de debe descartar la existencia de un síndrome de neoplasia endocrina multiple tipo 1; Más del 10% de los pacientes con HPTP tienen una mutación genética. Su diagnóstico puede ayudar en el manejo y tratamiento tanto de los pacientes como de sus familiares.

El tratamiento médico del HPTP está indicado en las siguientes situaciones:

- En situaciones de hipercalcemia grave, como la descrita en este caso clínico, siendo los objetivos de tratamiento: corregir la deshidratación e incrementar la excreción renal de calcio; inhibir la reabsorción ósea; tratar la enfermedad subyacente y evitar en la medida de lo posible la inmovilización del paciente.
- En aquellos casos de HPTP, sin hallazgo de imagen de adenoma paratiroideo en gammagrafía con Tc-99, ecografía cervical o TC cervical, donde la intervención quirúrgica, en manos no expertas, puede ser no resolutiva o no hallar la glándula responsable o porque el paciente presente una contraindicación quirúrgica.

En nuestro caso, se inició un primer esquema terapeútico para combatir la hipercalcemia grave con: fluidoterapia intensiva, calcitonina, furosemida y metilprednisolona, tratamiento que dejó de ser efectivo requiriendo hemodiálisis urgente en varias ocasiones debido al fracaso renal y la resistencia a tratamiento. Ante la situación de hipercalcemia tóxica grave resistente se decide cirugía urgente.

El tratamiento de elección del HPTP es, por el momento, quirúrgico. La extirpación del tejido paratiroideo hiperfuncionante en manos expertas es un tratamiento seguro y eficaz. En casos de HPTP sintomático el abordaje quirúrgico está indicado siempre que no haya contraindicación para la cirugía. En HPTP asintomático las indicaciones han cambiado en los últimos años.

Niveles de calcio sérico	**>1,0 mg/dl sobre el límite superior de la normalidad.**
Renales	Aclaramiento de creatinina < 60 ml/min Calciuria > 400 mg/día y riesgo de nefrolitiasis aumentado por análisis bioquímico urinario. Presencia de nefrolitiasis o nefrocalcinosis valorada en Rx, ecografía o TC.
Óseas	DEXA: T-*score* < –2,5 DE (en cadera total, cuello femoral, columna lumbar o 1/3 distal del radio) ó Fractura ósea vertebral (Rx, TC o RMN)
Edad	**< 50 años**

Tabla 1: Criterios de Paratiroidectomía en el HPTP asintomático según Bilezikian et al Primary Hyperparathyroidism: Management Guidelines, J Clin Endocrinol Metab. 2014

Nuestro paciente con todo el cuadro sintomático cumplía criterios de tratamiento quirúrgico.

Los argumentos a favor del tratamiento quirúrgico se basan en:

1. *Control de los síntomas*: los síntomas están relacionados con los valores de calcio y mejoran tras la cirugía. Otros cambios observados tras la cirugía del HPTP son la disminución de la formación de cálculos renales y la reducción de la hipertrofia ventricular izquierda en pacientes no hipertensos.
2. *Control de la enfermedad ósea: l*os pacientes con HPTP asintomático tienen habitualmente disminución de la DMO de predominio cortical. La mayoría de los estudios realizados ponen de manifiesto la recuperación de masa ósea tras la paratiroidectomía.
3. *Escasas complicaciones.* la cirugía de paratiroides en manos de un cirujano experto tiene un índice de éxitos del 95-98%. La duración de la intervención en la cirugía bilateral suele ser menos de 2 h. Las complicaciones perioperatorias se dan en menos del 5% (hematoma, paresia del nervio recurrente). La estancia hospitalaria media suele ser de 2-3 días. La cirugía mínimamente invasiva

con monitorización de PTHi intraoperatoria permite, además, acortar la duración de la intervención y la estancia hospitalaria.

4. *Pérdidas de seguimiento:* los pacientes que no son tratados se pierden durante el seguimiento en la mayoría de los casos. El coste de las visitas y los test de monitorización es mayor que el de la cirugía.

5. Mejora de supervivencia y calidad de vida: algunos estudios ponen de manifiesto el incremento de riesgo cardiovascular en pacientes con HPTP y mejora de supervivencia tras la paratiroidectomía.

La realización de técnicas de imagen de localización preoperatoria no es imprescindible para el diagnóstico de HPTP. De forma clásica se considera que la mejor técnica de localización es la exploración bilateral del cuello por un cirujano experto. Las técnicas de localización en ese caso sólo estarían indicadas para la localización de tejido paratiroideo ectópico o en caso de HPT persistente o recurrente tras cirugía previa. Sin embargo, la mayoría de los clínicos, tras la confirmación diagnóstica de HPTP, realizan 1 o 2 pruebas de imagen. La localización preoperatoria siempre está indicada en caso de cirugía mínimamente invasiva.

La gammagrafía con 99Tc-sestamibi es la técnica de localización no invasiva de elección por sus mayores sensibilidad y especificidad. En la mayoría de los trabajos publicados presenta una sensibilidad del 85-100% en adenomas y una especificidad cercana al 100%, si no hay afección tiroidea concomitante. Detecta afección multiglandular y lesiones mediastínica. Aumenta la sensibilidad con técnicas de tomografía computarizada por emisión monofotónica (SPECT). Presenta una sensibilidad y una especificidad similares a las del 99Tc-tetraformina. La sensibilidad disminuye en caso de bocio multinodular y mejora si se realiza de forma simultánea gammagrafía de sustracción tiroidea con 123I o 99Tc.

El uso de técnicas de localización preoperatoria en la primera cirugía disminuye en algunos estudios el tiempo quirúrgico y permite la realización de cirugía mínimamente invasiva. Sin embargo, no mejora los resultados quirúrgicos.

CONCLUSIONES

Es importante el diagnóstico diferencial de la hipercalcemia. El tratamiento quirúrgico es el único tratamiento efectivo de forma permanente para los pacientes con HPTP. Las técnicas de localización no son necesarias para el diagnóstico de HPTP. El papel de las técnicas de localización en la primera cirugía no está claro, ya que la exploración bilateral del cuello por un cirujano experto consigue un alto índice de curación. La localización preoperatoria del adenoma por ecografía o gammagrafía con sestamibi permite realizar cirugía mínimamente invasiva. Es obligatorio realizar técnicas de localización en pacientes con HPTP persistente o recurrente tras la primera cirugía.

La enfermedad cardiovascular (HTA e hipertrofia de ventrículo izquierdo) y la disfunción neurocognitiva (cansancio, pérdida de memoria) que podrían mejorar con la curación quirúrgica, deberían considerarlos criterios de paratiroidectomía.

BIBLIOGRAFIA

[1] GHADA EL-HAJJ FULEIHAN,SHONNI J SILVERBERG.*Primary hyperparathyroidism: Diagnosis, differential diagnosis, and evaluation.* UpToDate 2016.

[2] BRINGHURST FR. *Hormones and disorders of mineral metabolism.*11th Ed. Williams Textbook of Endocrinology. p1215

[3] CLAUDIO MARCOCCI, JENS BOLLERSLEV, ALIYA AZIZ KHAN, AND DOLORES MARIE SHOBACK. *Medical Management of Primary Hyperparathyroidism: Proceedings of the Fourth International Workshop on the Management of Asymptomatic Primary Hyperparathyroidism.* JCEM 2014.

[4] TORRES VELA E ET AL. *preoperative diagnostic localization of primary hyperparathyroidism.*

[5] ESTEBAN JÓDAR GIMENO. *Consensos y guías de práctica clínica en hiperparatiroidismo primario.*

[6] SILVERBERG SJ, CLARKE BL, PEACOCK M. *Current Issues in the presentation of asymptomatic primary hyperparatiroidism proceedings of the fourth International Workshop.* JCEM 2014.

[7] JOHN P. *Bilezikian, Maria Luisa Brandi, Richard Eastell, Shonni J.* Silverberg, Robert Udelsman, Claudio Marcocci, and John T. Potts Jr. Guidelines for the Management of Asymptomatic Primary Hyperparathyroidism: Summary Statement from the Fourth International Workshop. JCEM 2014.

40 HIPOCALCEMIA MULTIFACTORIAL; A PROPÓSITO DE UN CASO

Escobar-Sevilla J[1]
Contreras-Bolívar V[2]
Cantero Nieto L[1]
Esteva Fernández D[1]
López de La Torre Casares M[3]

[1] UGC Medicina Interna, Complejo Hospitalario de Granada, Hospital Virgen de las Nieves
[2] UGC Endocrinología y Nutrición, Hospital Regional Universitario de Málaga.
[3] UGC Endocrinología y Nutrición, Complejo Hospitalario de Granada, Hospital Virgen de las Nieves.

PRESENTACIÓN DEL CASO CLÍNICO

Paciente de 60 años con antecedentes personales de; Diabetes mellitus tipo 2 controlada con metformina (última HbA1c 6 %), Tiroidectomía total en 2013 con vaciamiento ganglionar central bilateral y lateral derecho por Carcinoma Papilar tipo clásico moderadamente diferenciado, recibió 100 mCi de 131I y los rastreos corporales posteriores estaban libres de enfermedad bioquímica y anatómica. Hipoparatiroidismo postquirúrgico y sometida a Derivación biliopancreática y Bypass gástrica en 1994 por Obesidad mórbida en centro privado en Madrid. El tratamiento habitual consistía en levotiroxina 250 mcg cada 24 h, Carbonato cálcico 2'5 g 12 sobres cada 24 h, calcitriol 500 ng 5 cápsulas cada 24 h, metformina 850 mg cada 24 h, citalopram 20 mg al día, acido acetil salicílico 300 mg cada 24 h, zolpidem 10 mg cada 24 h.

Ingresa procedente de Urgencias por cuadro de vómitos, dolor hipogástrico, fiebre de hasta 38° C, sensación de parestesias periorales y en ambas manos, a su llegada a Área de Observación se constantan cifras bajas de presión arterial e hipocalcemia severa que precisa de restitución endovenosa. Se inicia cobertura empírica de foco abdominal con Ciprofloxacino 400 mg cada 12 h y Metronidazol 500 mg cada 8 h iv, así como resucitación con sueroterapia. En las primeras horas la evolución es favorable, se constata mediante TAC abdominal la presencia de una colección anterior al Lóbulo hepático izquierdo de 9 x 3 x 8 cm. Analíticamente era destacable 17.490 leucocitos con predomonio polimorfonuclear, Calcio sérico 5'7 corregido con proteínas totales 6'17 y Alcalosis metabólica en el equilibrio acido – base y Ondas T algo picudas en el electrocardiograma.

La evolución clínica del flemón perihepático fue favorable gracias a la terapia antimicrobiana, pero durante su ingreso fue llamativa la tendencia a la hipocalcemia refractaria, dependiente de aportes endovenosos, los estudios analíticos revelaron una calciuria de 14'4 mg/dL, paratohormona 23 (20 –

65 mg/dL) y Magnesio de 1'7. Se iniciaron tiazidas, vitamina D intramuscular y aportes de magnesio, a pesar de ello la paciente no mejora y prosigue dependiente de perfusión de calcio, permaneciendo escasas horas asintomática tras su suspensión. Finalmente se decide en sesión multidisciplinar que estos problemas de control del metabolismo fosfocálcico, tiroideo son suficientes para alargar el asa alimentaria. Durante el postoperatorio inmediato la paciente precisa de control del calcio por nuevo episodio de tetania y sufre un cuadro de vómitos asociado a reflujo biliopancreatico, tras ello se consigue la estabilización de la paciente con dosis inferiores a las previas: levotiroxina 150 mcg, calcitriol 0'25 mcg 3 cápsulas al dia, Calcio carbonato 1000 mg / Vitamina D 880 UI un sobre cada 12 horas, la paciente permanece estable en domicilio y durante su seguimiento recientemente ha presentado una fractura vertebral osteoporótica.

DISCUSIÓN

La hipocalcemia es una causa de clínica osteomuscular, cardiaca y neurológica. En su homeostasis el calcio sérico se ve modificado tanto por las cifras de albúmina, el equilibrio ácido-base como por factores homonales. Son la paratohormona (PTH) como la vitamina D, los que vía renal, intestinal y ósea modificaran las cifras de calcio sérico. Esto hace que clásicamente se dividan las causas de hipocalcemia entre aquellas con PTH baja – Hipoparatiroidismo- y aquellas en las que la PTH estaba alta (Tabla 1). No podemos olvidar nombrar el efecto del magnesio como factor que altera la liberación de PTH en respuesta a una hipocalcemia, de hecho existe un grupo de hipocalcemia que responde a la suplementación con magnesio aun con magnesemia normales.

PTH baja	PTH alta	Fármacos	Alteraciones Mg
Genética	Déficit de Vit. D o resistencia	Antiresortivos	Disminuye secreción PTH
Postquirúrgica Autoinmune Infiltración Radiación cervical HuesoHambriento VIH	Resistencia a PTH Enfermedad Renal Secuestro Calcio	Cinacalcet Quelantes de calcio Foscarnet Fenitoina Fluorosis	Resistencia a PTH

Tabla 1

La obesidad definida como un Índice Masa Corporal (IMC) > 30 Kg/m2 es una enfermedad crónica que ya afecta al 35 % de la población mundial (1) y de predominio en países desarrollados como Estados Unidos donde alcanza hasta el 30 % de la población (2). Este proceso se ha caracterizado como el causante de cantidad de complicaciones a largo plazo: Diabetes mellitus tipo 2, infarto agudo de miocardio, ictus isquémico, cáncer (mama, útero o colon), artrosis, esteatosis hepática, apnea obstructiva del sueño y depresión. Cuando las técnicas de control peso con modificaciones del estilo de vida no son suficientes, existe un IMC > 40 o serias comorbilidades que pueden comprometer la morbimortalidad del paciente entre 35 y 39'9 de IMC los consensos actuales incluyen las cirugía bariátrica como opción terapéutica (3).

Restrictivas	Malabsortivas	Mixtas
Gastroplastia vertical en banda	Bypass yeyunoileal	Y de Roux
Banda gástrica ajustable	Derivación biliopancreática	
Gastrectomía en manga	Interposición biliopancreática	

Tabla 2

De entre las técnicas disponibles se dividen entre restrictivas y malabsortivas (Tabla 2). Las técnicas restrictivas intentan limitar la ingesta calórica disminuyendo la capacidad del estómago, tienen la

ventaja de ser más sencillas pero la pérdida de peso es menor y algo más gradual. Las técnicas malabsortivas buscan la disminución de la absorción de nutrientes en intestino delgado, la pérdida de peso suele ser mas acusada pero en contraposición tiene mas complicaciones metabólicas; como en nuestro caso, alteraciones ionicas y déficits de micronutrientes.

A nuestra paciente se le había realizado un Bypass gástrico en Y de Roux (Dibujo 1) es una técnica mixta con una restricción gástrica en banda y un asa malabsortiva que puede variar de tamaño. Esta técnica suele ser exitosa en casi un 70 % de los pacientes a los dos años de la intervención quirúrgica (4).

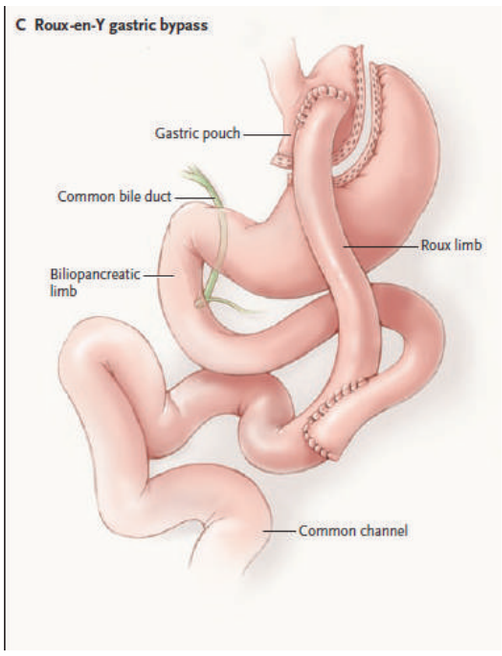

Dibujo 1 (NEJM 2007;356:2176-83)

Las complicaciones de la cirugía bariátrica pasan desde las complicaciones postquirúrgicas estándar de cualquier intervención (infección, trombosis venosa profunda, anemia postquirúrgica) pero también las derivadas del riesgo de desnutrición, de hecho las guías de practica habitual incluyen la suplementación con Vitaminas D, B1, B12, folato, calcio, hierro y otros elementos traza como zinc, cobre o selenio (5 - 7).

Tras la realización de la cirugía bariatrica, los aportes de vitamina D y la ingesta de calcio se ve reducida. El calcio ingerido se absorbe principalmente en el duodeno y el yeyuno proximal, esta absorción es dependiente de los niveles de Vitamina D que se encarga de expresar canales de calcio, estos mecanismos se ven impedidos por la propia cirugía.

Es frecuente, en diferentes muestras hasta un 50 % de las mujeres intervenidas, desarrollen hiperparatirodismo secundario, aunque solo un 20 % d estas presentaba claramente un déficit de Vitamina D (8). En otros estudios se comprobó que este hiperparatiroidismo era moderado y que casi nunca alteraba las cifras de calcio, fosforo o creatinina plasmática (9). Aparte de esto si esta demostrada la alteración de la homeostasis ósea, hacia la pérdida de densidad ósea y aumento del recambio óseo, en mujeres sometidas a Y de Roux (10).

El hipoparatiroidismo tras tiroidectomía, si bien en la mayoría de las ocasiones es transitorio, hasta un 3 % de los intervenidos persistirán con este déficit de manera permanente (11,12). La necesidad de su tratamiento en líneas generales suele ser de fácil manejo con excepciones, en las que la suplementación se deberá extender mas allá de las ocho semanas.

En pacientes con hipoparatiroidismo crónico la gestión terapéutica sugerida incluye calcio –ya sea citrato o carbonato- con dosis de calcio elemental entre 1 gramo y 2 gramos. El otro pilar básico del tratamiento será Vitamina D, debido a la necesidad de la PTH para la conversión renal de la Vitamina D2 en D3 –activa- suplementaremos con la forma: calcitriol a razón de 0'25 – 0'5 microgramos diarios hasta 2 microgramos diarios (13). La administración conjunta de tiazidas está indicada para casos con hipercalciuria o para su control crónico en pacientes suplementados con dosis altas de calcio y vitamina D, siempre teniendo en cuenta que el uso mantenido de diuréticos requiere de control del potasio plasmático y en ocasiones suplementación oral del mismo. Así como la suspensión de las misma si la función renal es lábil (14). En la segunda línea del tratamiento de estos pacientes, se postuló el uso de 1-34 PTH (Teriparatide) como ahorrador de dosis de calcio oral, pero los estudios solo revelaron que mantenían normales las cifras de calciuria sin encontrar diferencias para densidad mineral ósea (DMO) (15, 16). Sin embargo el uso de PTH intacta (1-84) si se ha demostrado una opción reduciendo la dosis de calcio necesario para alcanzar objetivos de manejo crónico (17, 18) sin embargo este tratamiento no esta exento de controversias, ya se han reportado clínica de hipercalcemia o hipocalcemia de rebote cuando el tratamiento se interrumpe, aparte de las sospechas sobre si aumenta o no el riesgo de Enfermedad de Paget ósea o incluso de osteosarcoma, ya planteado en estudios murinos (19).

La reversión del bypass o alargamiento del asa común se plantea en casos de desnutrición calórico- proteica o como en este cuando las comorbilidades metabólicas sean de entidad como para interferir en la morbimortalidad global del paciente, se pueden usar diferentes opciones quirúrgicas, normalmente elegidas según conveniencia y a condicionantes técnicos.

BIBLIOGRAFÍA

[1] NG M, FLEMING T, ROBINSON M, THOMSON B, GRAETZ N, MARGONO C. *Global, regional, and national prevalence of overweight and obesity in children and adults during 1980-2013: a systematic analysis for the Global Burden of Disease Study 2013.* Lancet. 2014;384(9945):766.

[2] 2 OGDEN CL, CARROL MD, KIT BK, FLEGAL KM ET AL. *Prevalence of childhood and adult obrsity in the United States, 2011-2012.* JAMA 2014; 311:806.

[3] *Clinical practice guidelines for the perioperative nutritional, metabolic, and nonsurgical support of the bariatric surgery patient.* 2013 update: Cosponsored by American Association of Clinical Endocrinologists, The Obesity Society, and American Society for Metabolic & Bariatric Surgery. Surgery for Obesity and Related Diseases 2013.

[4] NELSON DW, BLAIR KS, MARTIN MJ. *Analysis of obesity-related outcomes and bariatric failure rates with the duodenal switch vs gastric bypass for morbid obesity, Arch Surg 2012 Sept; 147(9): 847-54.*

[5] TUCKER ON, SZOMSTEIN S. *Rosenthal RJ Nutritional consequences of weight-loss surgery.* Med Clin North Am. 2007;91(3):499.

[6] BLOOMBERG RD, FLEISHMAN A, NALLE JE, HERRON DM, KINI S. *Nutritional deficiencies following bariatric surgery: what have we learned? Obes Surg.* 2005;15(2):145

[7] 7 BROLIN RE, LEUNG M. *Survey of vitamin and mineral supplementation after gastric bypass and biliopancreatic diversion for morbid obesity.* Obes Surg. 1999;9(2):150.

[8] YOUSSEF Y, RICHARDS WO, SEKHAR N, KAISER J, SPAGNOLI A, ABUMRAD N, TORQUATI A. *Risk of secondary hyperparathyroidism after laparoscopic gastric bypass surgery in obese women.* Surg Endosc. 2007;21(8):1393.

[9] YBARRA J, SÁNCHEZ-HERNÁNDEZ J, GICH I, DE LEIVA A, RIUS X, RODRÍGUEZ-ESPINOSA J, PÉREZ. *Unchanged hypovitaminosis D and secondary hyperparathyroidism in morbid obesity after bariatric surgery.* A Obes Surg. 2005;15(3):330.

[10] COATES PS, FERNSTROM JD, FERNSTROM MH, SCHAUER PR, GREENSPAN SL. *Gastric bypass surgery for morbid obesity leads to an increase in bone turnover and a decrease in bone mass J Clin Endocrinol Metab.* 2004;89(3):1061.

[11] RICHMOND BK, EADS K, FLAHERTY S, BELCHER M, RUNYON D. *Complications of thyroidectomy and parathyroidectomy in the rural community hospital setting.* Am Surg. 2007;73(4):332.

[12] SERPELL JW, PHAN D ANZ. *Safety of total thyroidectomy.* J Surg. 2007;77(1-2):15.

[13] SHOBACK D N, CLINICAL PRACTICE. *Hypoparathyroidism.* Engl J Med. 2008;359(4):391.

[14] RUBIN MR, LEVINE MA. *Hypoparathyroidism and pseudohypoparathyroidism.* In Primer on the Metabolic Bone Diseases and Disorders of Mineral Metabolism, 8th ed, Rosen CJ (Ed), American Society of Bone and Mineral Research, Ames, Iowa 2013. p.579.

[15] WINER KK, YANOVSKI JA, CUTLER GB JR. *Synthetic human parathyroid hormone 1-34 vs calcitriol and calcium in the treatment of hypoparathyroidism.* JAMA. 1996;276(8):631.

[16] WINER KK, KO CW, REYNOLDS JC, DOWDY K, KEIL M, PETERSON D, GERBER LH, MCGARVEY C, CUTLER GB JR. *Long-term treatment of hypoparathyroidism: a randomized controlled study comparing parathyroid hormone-(1-34) versus calcitriol and calcium.* J Clin Endocrinol Metab. 2003;88(9):4214.

[17] RUBIN MR, SLINEY J JR, MCMAHON DJ, SILVERBERG SJ, BILEZIKIAN JP. *Therapy of hypoparathyroidism with intact parathyroid hormone.* Osteoporos Int. 2010;21(11):1927.

[18] RUBIN MR, DEMPSTER DW, SLINEY J JR, ZHOU H, NICKOLAS TL, STEIN EM, DWORAKOWSKI E, DELLABADIA M, IVES R, MCMAHON DJ, ZHANG C, SILVERBERG SJ, SHANE E, CREMERS S, BILEZIKIAN JP. *PTH(1-84) administration reverses abnormal bone-remodeling dynamics and structure in hypoparathyroidism.* J Bone Miner Res. 2011;26(11):2727.

[19] JOLETTE J, WILKER CE, SMITH SY, DOYLE N, HARDISTY JF, METCALFE AJ, MARRIOTT TB, FOX J, WELLS DS. *Defining a noncarcinogenic dose of recombinant human parathyroid hormone 1-84 in a 2-year study in Fischer 344 rats.* Toxicol Pathol. 2006;34(7):929-40.

41 LA IMPORTANCIA DE UN DIAGNÓSTICO CORRECTO EN DIABETES.

Tamayo Serrato J
Sanchez Lechuga B
Ojeda Schuldt MB
Vilchez López FJ
Aguilar Diosdado M

INTRODUCCIÓN

La diabetes mellitus constituye a día de hoy uno de los principales problemas de salud en los países desarrollados, por su alta y creciente prevalencia y el desarrollo de complicaciones microvasculares y macrovasculares que disminuyen la esperanza y la calidad de vida de estos pacientes, además relacionadas con la edad, con los años de evolución de la enfermedad y con el grado de control glucémico y otros factores de riesgo cardiovascular. Cada vez más la frontera de diagnóstico clásica entre diabetes mellitus tipo 1 y tipo 2 se hace más estrecha y la identificación de otros tipos de diabetes cobran más importancia dentro de la clínica habitual, cambiando el panorama diagnóstico y terapéutico. De estas últimas una alta sospecha clínica basada en conjunto con la evolución y pruebas específicas disponibles en nuestros centros nos pueden ayudar a cambiar no solo el devenir de las complicaciones sino además su tratamiento a largo plazo.

Presentamos el caso de un varón de 21 años de edad, sin antecedentes familiares de diabetes, con diagnóstico de diabetes mellitus tipo 1 (DM1) desde la infancia con mal control metabólico a lo largo de su vida bajo tratamiento insulínico y desarrollo de complicaciones microvasculares, así como deterioro de su calidad de vida por pánico a las hipoglucemias. Exponemos la manera en como replantearse el diagnóstico previo lleva a un nuevo panorama en este paciente y una nueva perspectiva de tratamiento.

CASO CLÍNICO

Varón de 21 años de edad, sin antecedentes familiares de diabetes mellitus, es diagnosticado de diabetes mellitus tipo 1 (DM1) en el primer mes de vida por hiperglucemia y deshidratación sin cetoacidosis diabética. Desde que es diagnosticado de DM1 e inicia tratamiento insulínico presenta

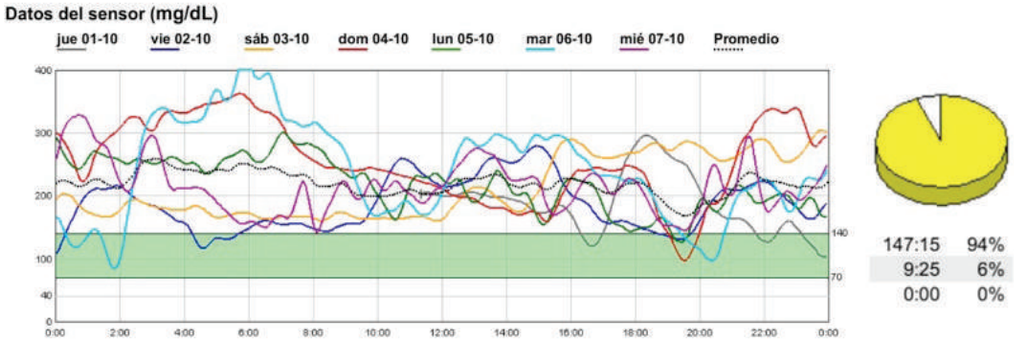

Gráfico 1. Perfil inicial

un mal control glucémico, que se mantiene a lo largo de la infancia y adolescencia, con alta variabilidad glucémica e hipoglucemias graves con más de 4 episodios semanales. Desarrolla pánico a las hipoglucemias que lo motivan a realizarse hasta 10 autocontroles al día, permaneciendo sin embargo con hemoglobinas glicosiladas entre 12 y 15%. Desarrollo de retinopatía diabética no proliferativa moderada como única complicación crónica de la diabetes.

Las frecuentes hipoglucemias del paciente producen una limitación importante de su calidad de vida, que lo llevan a no realizar prácticamente ninguna actividad diferente al control de su enfermedad, dando la percepción al mismo de no estar capacitado para trabajar o estudiar por miedo a que ocurran estos episodios durante esas actividades.

Cuando valoramos por primera vez al paciente en la consulta presenta un perfil metabólico inadecuado con glucemias basales en torno a 400 mg/dL y un control metabólico crónico definido por la hemoglobina glicosilada de 15.1%. En ese momento el paciente está utilizando aproximadamente 1.1 unidades/kg/día de insulina en pauta intensificada con insulina glargina y humalog (ver figura 1).

Se inicia entonces un programa de seguimiento estricto semanal en conjunto con la unidad de salud mental pautando progresivamente menos autocontroles, y permitiendo barreras de seguridad para el paciente en cuanto a las hipoglucemias, consiguiendo de esta manera disminuirlos hasta únicamente 4 a 5 controles al día; durante este proceso se logra reducción de HbA1c de 9% en los primeros 6 meses de tratamiento con disminución de los episodios de hipoglucemias hasta presentar únicamente uno semanal.

Replanteando la historia clínica del paciente era producto de un embarazo sin complicaciones y a término, con una restricción armónica del desarrollo por bajo peso al nacer (2300 gr para un percentil <1) y talla (46 cm para un percentil <1), no presentó complicaciones perinatales inmediatas, sin embargo, durante las primeras 48 horas de vidas se evidenció hiperglucemia sin el desarrollo de cetoacidosis por lo que se diagnóstica de diabetes mellitus tipo 1 y se inicia terapia insulínica.

Resumiendo, los hallazgos hasta el momento, nos encontrábamos ante un hombre adulto diagnosticado en la infancia de DM tipo 1, sin antecedentes familiares de diabetes, con un mal control glucémico a lo largo de toda su vida e hiperglucemias en las primeras horas de vida por lo que se decide solicitar marcadores de autoinmunidad (antiIA2, antiGAD, AAI e ICAs) y marcadores de riesgo HLA para diabetes tipo 1 que resultan negativos. Asimismo, se realiza valoración de la reserva pancreática con un test de estímulo para Péptido C que resulta negativo por no modificación desde los niveles basales (0.04 ng/mL).

Dentro de la clasificación para Diabetes mellitus según el consenso actual de la asociación americana de diabetes (ADA por sus siglas en inglés) existen 4 grandes subgrupos de diabetes: La DM1 carac-

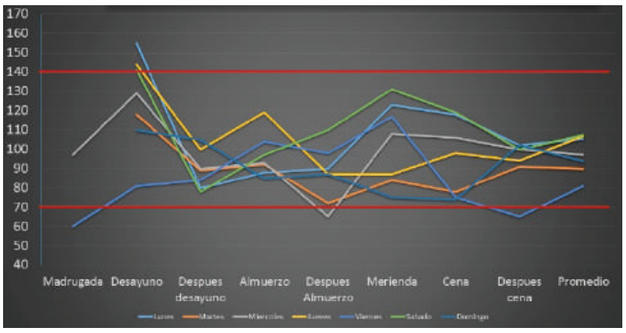

Gráfico 1. Control a los seis meses. Autocontroles.

terizada principalmente por la destrucción de la célula beta y habitualmente produciendo deficiencia absoluta de insulina; la DM2 debida a la pérdida progresiva pérdida de secreción de insulina sobre el trasfondo de resistencia insulínica; la DM gestacional usualmente diagnosticada entre el segundo y tercer trimestre del embarazo y tipos específicos de diabetes por otras causas dentro de los que se encuentran la diabetes monogénica, las enfermedades del páncreas exocrino, o la inducida por químicos o fármacos.

Ante la elevada sospecha de Diabetes Neonatal como diagnóstico en nuestro paciente por la presentación del cuadro clínico y la inclinación por la forma permanente de la enfermedad, dado el mantenimiento de la enfermedad a lo largo de toda la vida del paciente, se decide realizar estudio genético del gen KCNJ11, que codifica la subunidad Kir6.2 de los canales pancreáticos de potasio sensibles al ATP que mostró una mutación en heterocigosis del exón 1 del gen KCNJ11, lo cual supone un cambio de guanina a adenina en el nucleótido 602 con resultado en el codón 201 de sustitución de arginina por histina (c.602>A p.Arg201His), mutación ya descrita previamente en pacientes con DMN y que representa la forma más común de presentación esporádica de la enfermedad.

Dada la evidencia científica sobre el papel de las sulfonilureas en el tratamiento de la DNP se inicia sustitución progresiva de la terapia insulínica a glibenclamida; en los dos meses siguientes se disminuyen las unidades de insulina aproximadamente un 20% cada 2 semanas e introduciendo gradualmente desde a dosis de 0.1 mg/kg hasta una dosis máxima de 0.3 mg/kg la sulfonilurea en función del perfil de respuesta y autocontroles del paciente. Logrando así, mantener un control glucémico óptimo con algún episodio de hipoglucemia no grave (1 al mes) evidenciado con monitor continuo de glucosa (ver figura 2). Además, en el control posterior para reserva pancreática se observa el ascenso de péptido C desde 0.81 ng/mL hasta 2.85 ng/mL que difiere de la ausencia de respuesta que previamente se había identificado. (Tabla 1)

Análisis	**Insulina**	**Sulfonilureas**
Glucemia basal	433 mg/dL	150 mg/dL
HbA1c%	**15.1%**	**6,25%**
Péptido C Basal sérico (ng/mL)	0,04	0,081
Péptido C Basal después de estímulo de glucagón (mg/mL)	0,4	2,85
Tratamiento		
Dosis de insulina antes del cambio (UI/kg/día)	1,1	
Dosis de glibenclamida (mg/kg/día)	Inicial 0,1	Final 0.3

Tabla 1. Evolución analítica

Durante el proceso la percepción de la calidad de vida de nuestro paciente mejoró subjetivamente permitiéndole realizarse solo entre 1 a 2 autocontroles al día, sin hipoglucemias graves, y por ende con menor dependencia de ayuda externa que le permite en la actualidad estudiar y trabajar en simultánea.

Asimismo, debido a la alta relación de esta mutación con otras formas transitorias de la enfermedad se realiza estudio genético a los padres para valorar la necesidad de investigar más dentro del árbol genealógico del paciente, siendo estos negativos, por lo que se concluye estar ante una mutación de novo.

DISCUSIÓN

La Diabetes Mellitus (DM) comprende una serie de entidades dentro de su clasificación, aunque las formas más frecuentes son la DM tipo 1 y 2, formas poligénicas, se han descrito también formas monogénicas. Éstas son debidas a mutaciones en un solo gen y se asocian a una disfunción importante de la célula beta o a una resistencia grave a la insulina [3]. Dentro las diabetes monogénicas, la DM neonatal (DMN) es una entidad rara cuya incidencia se sitúa aproximadamente en 1 de cada 300.000-400.000 recién nacidos vivos [1], definida como la presencia de hiperglucemias en los primeros 6 meses de vida. Sin una base etiopatogénica autoinmune los marcadores de autoinmunidad y alelos de HLA son negativos, al contrario que en la DM tipo 1 [4].

En la DMN se han descrito clásicamente dos formas clínicas, una forma transitoria (DMNT) y una forma permanente (DMNP). La DMNP aparece frecuentemente en los primeros días de vida, a menudo los recién nacidos presentan un bajo peso al nacer, afectándose por igual la talla y el peso, dando lugar a neonatos ‹‹armónicos››. Aunque clásicamente se pensaba que estos déficits neurológicos podrían estar relacionados con posibles daños cerebrales secundarios a complicaciones agudas de la diabetes (hipoglucemias) en la primera infancia, hoy día se sabe que los canales de potasio también están presentes en las neuronas y que estas alteraciones neurológicas simplemente traducen el trastorno primario a nivel neuronal [2].

Los canales de potasio sensibles al ATP (K_{ATP}), situados en la membrana de la célula beta pancreática, son complejos heteroctaméricos formados por cuatro subunidades Kir6.2 (codificadas por el gen KCNJ11), que constituirían el poro del canal, y cuatro subunidades SUR1 (codificadas por el gen ABCC8), que formarían la parte externa del canal y actuarían como regulador de éste. Desde un punto de vista fisiológico, cuando la célula beta se encuentra en reposo, los canales K_{ATP} están abiertos, permitiendo la salida de potasio. Con la entrada de glucosa en la célula, los niveles intracelulares de ATP se incrementan y se cierran los canales de potasio. Este cierre conlleva la despolarización de la membrana y la consiguiente apertura de los canales de calcio dependientes del voltaje. La entrada de calcio al interior de la célula permite la exocitosis de la insulina [2]

Clásicamente, se sabía que mutaciones inactivadoras de los canales de potasio eran responsables de cuadros de hipoglucemia por hiperinsulinismo neonatal. Por el contrario, en los últimos años se ha observado que mutaciones activadoras en los genes que codifican para la subunidad Kir6.2 o para la subunidad SUR1 se asocian con la diabetes neonatal. En estos casos, la alteración impide que el ATP induzca el cierre correcto de los canales y, consecuentemente, no tiene lugar la despolarización de la membrana, no aumenta el calcio intracelular y no se segrega insulina. Cerca del 50% de los pacientes con DNP presentan mutaciones activadoras en el gen KCNJ11. Sin embargo, existe una gran variabilidad clínica, y es la severidad de la mutación la que determinará el fenotipo. [2]

Se han descrito sin embargo asociaciones entre la presencia de la mutación inactivante y la presencia de autoinmunidad mediada probablemente por el incremento de la apoptosis de las células beta, más allá de eso los anti-GAD65 se han descrito hasta en el 1-2% de la población sana. Por tanto la recomendación actual es la realización del estudio para mutaciones genéticas en todos aquellos pacientes diagnosticados antes de los 6 meses de edad independiente del resultado de sus anticuerpos. De igual manera a todos aquellos pacientes con DMN se les debe realizar estudio de autoinmunidad previo al cambio de tratamiento para valorar posible disfunción pancreática secundaria a la presencia de los mismos y así evitar fracasos de tratamiento [7].

Como resultado de la baja frecuencia de la DMN, no existen guías clínicas disponibles. A pesar de que se ha identificado adecuadamente gran parte de su etiología genética, no ha llevado a un consenso para su tratamiento. Varios reportes en la literatura han descrito tratamientos exitosos con sulfonilureas, insulina regular intravenosa, bombas de infusión contínua de insulina o incluso la combinación NPH/ Glargina.

El mecanismo de acción de las sulfonilureas consiste en la unión de éstas a la subunidad SUR1 de los canales de K_{atp}, dando lugar al cierre de los mismos, y por tanto a la despolarización de la membrana y liberación de insulina. Pues bien, numerosos estudios han demostrado el éxito del cambio de insulina a sulfonilureas en la terapia de pacientes con mutaciones KCNJ11 y ABCC8, mostrando una gran mejoría en el control glucémico de éstos pacientes [5]. Así mismo, se ha demostrado la mejoría clínica del cuadro clínico neurológico con el tratamiento con sulfonilureas, en aquellos pacientes con trastornos neurológicos asociados a éstas mutaciones [6].

En el caso de nuestro paciente el adecuado replanteamiento de la evolución de la enfermedad, así como valorar las condiciones en las que se había realizado el diagnóstico inicial llevo a una sustitución adecuada de tratamiento, mejoría en la calidad de vida, y disminución de los costes asociados a la atención clínica (tiras reactivas, autocontroles, costo indirecto y directo de insumos de tratamiento).

BIBLIOGRAFÍA

[1] SHIELD, JP. *Neonatal diabetes: new insights into etiology and implications.* Horm. Res, 2000, Núm. 53, págs. 7-11.

[2] CASTAÑO, L; PÉREZ DE NANCLARES, G. *Diabetes monogénica neonatal y en la edad pediátrica.* Av. Diabetol, 2007, 23(5), págs. 341-349.

[3] BARRIO, R. *Diabetes monogénicas: enfoque diagnóstico y tipos más frecuentes.* Av. Diabetol, 2007; 23(5), págs. 333-340.

[4] STECK, AK; WINTER, WE. *Review on monogenic diabetes.* Current Opinion in Endocrinology. Diabetes & Obesity, 2011, Núm. 18, págs. 252-258.

[5] FLANAGAN, SE; CLAUIN, S; BELLANÉ-CHANTELOT, C ET AL. *Update of Mutations in the Genes Encoding the Pancreatic Beta-Cell KATP Channel Subunits Kir6,2 (KCNJ11) and Sulfonylurea Receptor 1 (ABCC8) in Diabetes Mellitus and Hyperinsulinism.* Human Mutation, 2009, Vol. 30, Núm. 2, págs. 170-180.

[6] ZWAYELING-SOONAWALA, N; HAGEBEUK, EE; SLINGERLAND, AS ET AL. *Successful transfer to sulfonylurea therapy in an infant with develop-mental delay, epilepsy and neonatal diabetes (DEND) syndrome and a novel ABCC8 gene mutation.* Diabetologia, 2011, Núm. 54, págs. 469-471.

[7] STOY J, GREELEY SAW, PAZ VP, YE H, PASTORE AN, SKOWRON KB, LIPTON RB, COGEN, FR, BELL GI, PHILIPSON LH. *Diagnosis and treatment of neonatal diabetes: an United States experience.* Pediatric Diabetes 2008:9:450–459

saedyn
Sociedad Andaluza de
Endocrinología, Diabetes y Nutrición